KBB ve BBC Dergisi, 10 (3): 175–177, 2002

Transglottik Yerleşimli Bazaloid Skuamöz Hücreli Karsinom

Basaloid Squamous Cell Carcinoma of the Transglottic Larynx

Dr. Kemal GÖRÜR*, Dr. Cengiz ÖZCAN*, Dr. Yavuz Selim PATA*, Dr. Yücel AKBAŞ*, Dr. Leyla CİNEL, Dr. Serkan KILIÇ***

Kulak Burun Boğaz* ve Patoloji Anabilim Dalı**, Tıp Fakültesi, Mersin

ÖZET

Bazaloid skuamöz hücreli karsinom larinksin nadir görülen bir tümörüdür. Kırkdört yaşındaki erkek hasta ses kısıklığı yakınması ile polikliniğimize başvurdu. Yapılan kulak burun boğaz muayenesinde bilateral lenfadenopati ve transglottik yerleşimli laringeal kitle saptandı. Laringeal kitleden alınan biyopsi skuamöz hücreli karsinom olarak rapor edildi. Takiben 3/4 larenjektomi ve bilateral modifiye radikal boyun diseksiyonu yapıldı. Spesmenin histopatolojik tanısı bazaloid skuamöz hücreli karsinom olarak bildirildi. Nadir görülen ve tanısı güçlükle yapılabilen bu olgu sunuldu.

Anahtar Kelimeler

Bazaloid squamöz hücreli karsinom, larengeal neoplazm, prognoz.

ABSTRACT

Basaloid squamous cell carcinoma is a rare tumor of the larynx. A 44 years old male patient admitted to our clinic with complaint of hoarseness. In otorhinolaryngologic examination, bilateral cervical lympadenopathy and transglottic laryngeal mass were detected. Biopsy, taken from the laryngeal mass was reported as "squamous cell carcinoma". After than, _ laryngectomy and bilateral modified neck dissection were done. The histopathologic diagnosis of specimen was revealed basaloid squamous cell carcinoma. This case that was seen rarely and diagnosed with difficulty was presented.

Keywords

Basaloid squamous cell carcinoma, laryngeal neoplasm , prognosis.

Çalışmanın yapıldığı klinik(ler): ***KBB ve Patoloji A.D., Mersin Üniversitesi Tıp Fakültesi, Mersin***

Çalışmanın Dergiye Ulaştığı Tarih: ***11.04.2002*** • *Çalışmanın Basıma Kabul Edildiği Tarih:* ***26.11.2002***

Yazışma Adresi

Kemal GÖRÜR

Fatih mah, Babil cad, Girne sitesi D. blok, No:1 33170 Mezitli, MERSIN E-posta: dkgorur@hotmail.com

GIRIŞ

Bazaloid skuamöz hücreli karsinom (BSK), yassı hücreli karsinomun (YHK) farklı bir formu olarak kabul edilmesine karşın histopatolojik ve klinik olarak farklı bir tavır sergilemektedir. İlk olarak 1986 yılında Wain ve arkadaşları tarafından tanımlanan BSK, vücutta en sık hipofarinks, dil kökü ve larinksin supraglottik bölgesinde görülmektedir ve YHK'ye oranla daha hızlı seyirli ve kötü prognozludur. 5 Bu nedenle hastaya tanı konduğunda bile metastaz yönünden araştırılmalıdır (6). Histolojik olarak farklı olmalarına karşın klinik ve patolojik seyir açısından adenoid kistik, adenoskuamöz ve küçük hücreli karsinomlarla ayırımı güç olabilmektedir. Bu çalışmada kliniğimizde transglottik yerleşimli BSK tanısı ile tedavi edilen bir olgu literatür ile tartışılarak sunuldu.

OLGU

Kırk dört yaşında erkek hasta polikliniğimize yedi aydır geçmeyen ses kısıklığı yakınması ile geldi. Hastanın öz ve soy geçmişinde, 25 yıldır günde 1 paket sigara içmesi dışında özellik yoktu. Yapılan kulak burun boğaz muayenesinde oral, orofaringeal, otoskopik, anterior ve posterior rinoskopik muayeneleri normal olarak değerlendirildi. Endoskopik larinks muayenesinde sağ ventriküler bant, ventrikül ve vokal kordu tutan, subglottik bölgeye uzanım göstermeyen ve vokal kortta hareket kısıtlılığına neden olan 3x2x1 cm ebatında ülsere kitle görüldü. Hastanın boyun muayenesinde sağda seviye III de 1x2 cm, solda ise seviye 2 de (jugulodigastrik bölge) 1x1 cm ebatlarında iki adet lenfadenopati (LAP) palpe edildi. Kan, idrar tetkikleri ve PA akciğer grafisi normaldi. Hastanın çekilen boyun yumuşak doku BT si "sağ supraglottik bölgeden başlayarak ventrikül ve vokal kordu tutan, kartilaj invazyonu yapmayan, yumuşak doku kitlesi" olarak rapor edildi. Bu bulgularla laringeal kitleden biyopsi alındı ve histopatolojik tanı "skuamöz hücreli karsinom" olarak rapor edildi. Hastaya genel anestezi altında operasyon planlandı. Apron flep insizyonu ile operasyona başlanarak prelaringeal kaslar ekarte edildi. Larinks tamamen ortaya kondu. Sol laringeal ventrikül tabanından geçen insizyonla endolarinkse girildi. Tümör sağ ariepiglottik plika, ventriküler bant, ventrikül ve vokal kord serbest kenarını tutmuştu. Anteriorda ön kommüsürün 2 mm yakınına kadar uzanmış, posteriorda ise aritenoid vokal prosesini tutmuştu. Sol ventrikül tabanından geçecek bir düzlemi takiben sol supraglottik, sağ glottik, subglottik ve supraglottik bölge tiroid kartilaj sağ yarımı ile birlikte total olarak çıkartıldı. Perikondrium ve prelaringeal kaslarla larinks onarıldı. Aynı seansta bilateral modifiye radikal boyun diseksiyonu, yapıldı. Hastanın operasyon piyesinin histopatolojik değerlendirmesinde, tümör tipi "bazaloid skuamöz hücreli karsinom", olarak rapor edildi. Tümörden hazırlanan kesitlerde bazaloid hücrelerden oluşmuş adalar, fibrohyalinize stroma içeren adaların periferinde palizatik dizilim ve santralde keratinizasyon mevcuttu. Büyük büyütmede hücrelerin sık mitotik aktivite gösterdiği saptandı. Ayrıca, yüzey epitelinde değişik derecelerde displazi ile birlikte, invaziv skuamöz karsinom ve tümör çevresinde yoğun lenfositik infiltrasyon bulunmaktaydı (Resim 1). Sağ boyun diseksiyon materyalinde sadece seviye III de bulunan 1 adet lenf n dunda metastaz olmasına karşın kapsüler tutulum izlenmedi. Diğer 49 lenf nodunda reaktif yanıt olduğu bildirildi. Sol boyun diseksiyon piyesinde ise 20 adet reaktif lenf nodu saptandı. Hastanın postoperatif yedinci gün sütürleri alındı, sekizinci gün dekanüle edildi ve oral yoldan beslenmeye başlandı. Hastanın dördüncü ayındaki kontrolünde lokal nüks ve metastaz saptanmadı.

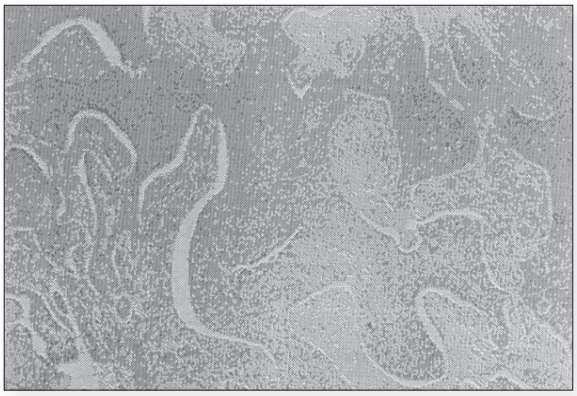

Resim 1: Bazoloid hücrelerden oluşan, periferinde palizatik dizilim ve stromal ayrışma ile karekterli tümör adaları. (H&E x 40).

TARTIŞMA

Larinksin BSK' u nadir görülen, erken dönemde metastaz yapan bir hastalıktır (9). Olgumuzda tiroid veya krikoid kıkırdaklarda tutulum olmamasına karşın boyunda lenf nodu metastazı vardı. Bu bulgu, tümörün transglottik yerleşimli olmasının yanı sıra metastaz yapma eğiliminin yüksekliğinin de bir göstergesi olabilir.

BSK histopatolojik olarak az farklılaşmış olduğundan andiferansiye küçük hücreli karsinom ile karışabilmektedir. Ancak solid adenoid kistik ve nöroendokrin kökenli karsinomlardan farklı olarak BSK da bazaloid ve skuamöz komponentler bir arada bulunmaktadır. YHK stromal hiyalinizasyon içermesi nedeniyle, adenoskuamöz karsinom ise histolojik yapısında bulunan müköz gland, asini ve duktuslar sayesinde BSK'dan ayırt edilmektedir (4). BSK' nın bazaloid ve skuamöz bölümleri arasında histolojik olarak çok yakın benzerlik bulunmaktadır. Bazaloid kısım hiperkromatik nükleuslu hücreler içeren glandüler yapılardan oluşmaktadır (3). Skuamöz bölüm ise genellikle iyi veya ileri derecede farklılaşmış hücrelerden oluşmaktadır.

Tsang ve ark.,(7) beş özofagus adenoid kistik karsinomlu ve dört larinks BSK' lu hastayı histolojik ve immünohistokimyasal olarak karşılaştırdılar. Iki grupta da benzer histopatolojik ve klinik bulguları saptadılar. Bu nedenle bu tümörlerin aynı tip olabileceğini ileri sürdüler. Buna karşın, Akyol ve ark.,(1) BSK' lu dört hasta ile YHK' lu hastalardan alınan operasyon piyeslerini immünohistokimyasal olarak incelediler ve elde ettikleri bulguları karşılaştırdılar. Iki grup arasında proliferasyon ve P53 mutasyon pozitifliği açısından bir fark bulmadıklarını bildirdiler. Erdamar ve ark.,2 da BSK' lu 10 hasta ile YHK'lı 44 hastayı karşılaştırdıkları çalışmalarında boyuna metastaz oranı açısından iki grup arasında anlamlı bir fark bulamadıklarını bildirdiler.

Buna karşın Ferlito ve ark.,(3) larinks ve hipofarinks BSK' lu 15 hastanın 9'unda servikal lenf nodu metastazı saptadıklarını, cerrahi tedaviyi takiben yapılan radyoterapi ve kemoterapi sonrası 3 hastada lokal nüks, tedavi öncesi boyun metastazı olan 9 hastanın da beşinde ise uzak metastaz saptadıklarını bildirdiler.

BSK agresif seyirli olması nedeniyle farklı gruptaki kanserlerle olan klinik benzerliklerine karşın, ancak histopatolojik olarak ayırt edilebilmektedir. Lokal ve uzak metastazlarının daha sık olması nedeniyle uygun ve yeterli tedavi edilen olgularda bile takipler dikkatli yapılmalıdır.

KAYNAKLAR

1. AKYOL MU, DURSUN A, AKYOL G, EDALIOTA N. Proliferating cell nuclear antigen immunoreactivity and the presence of P53 mutation in basaloid squamous cell carcinoma of the larynx. Oncology 55(5): 382-383, 1998.
2. ERDAMAR B, SÜOĞLU Y, ŞIRIN M, KARATAY C, KATIRCIOĞLU S, KIYAK E. Basaloid squamous cell carcinoma of the supraglottic larynx. Eur Arch Otorhinolarygol 257 : 154-157, 2000.
3. FERLITO A, ALTAVILLA G, RINALDO A, DOGLIONI C. Basaloid squamous cell carcinoma of the larynx and hypopharynx. Ann Otol Rhinol Laryngol 106:1024-1035, 1997.
4. GERUGHTY RM, HENNIGER GR, BROWN FM. Adenosquamous carcinoma of the nasal, oral and laryngeal cavities. A clinicopathologic survey of ten cases. Cancer 22:1140-1155, 1968.
5. GUARINO M, MICOLI G. Basaloid-squamous cell carcinoma of the upper aerodigestive tract. Histopathology 20:462, 1992.
6. Mc KAY MJ, BILOUS AM. Basaloid squamous cell carcinoma of the hypopharynx. Cancer 63: 2528-2531, 1989.
7. TSANG WY, CHAN JK, LEE KC, LEUNG AK, FU YT. Basaloid-squamous carcinoma of the upper aerodigestive tract and so-called adenoid cystic carcinoma of the eosophagus: the same tumor type? Histopathology 21(3): 297-298, 1992.
8. WAIN SL, KIER R, VOLLMER RT, BOSSEN EH. Basaloid squamous cell carcinoma of the tongue, hypopharynx and larynx. Report of 10 cases. Hum Pathol 17: 1158-1166, 1986.
9. WINZENBURGH SM, NIEHANS GA, GEORGE E, DALY K, ADAMS GL. Basaloid squamous carcinoma: aclinical comparison of two histologic types with poorly differentiated squamous cell carcinoma. Otolaryngol Head Neck Surg 119:471-475, 1998.