K.B.B. ve BBC Dergisi, (9) : 144-150, 2001

SUPRAKRİKOİD LARENJEKTOMİDE FONKSİYONEL SONUÇLARA ETKİ EDEN CERRAHİ TEKNİKLERİ

SURGICAL TECHNIQUES THAT EFFECT THE FUNCTIONAL RESULTS OF SUPRACRICOID LARYNGECTOMY

Dr. Sinan KOCATÜRK* Dr. Ünsal ERKAM*
Dr. Aykut BABİLA*

ÖZET

Bu çalışmada suprakrikoid larenjektomi operasyonunda fonksiyonel sonuçlara etki eden intraoperatif cerrahi tekniklerin etkinliği tartışılmıştır. Çalışmaya krikohyoidopeksi (KHP) ile rekonstrüksiyon yapılan suprakrikoid larenjektomi ve bilateral boyun diseksiyonu uygulanmış 11 hasta alınmış; dekanülasyon süresi, beslenme sondasının çıkarılma süresi, aspirasyon ve yutmaya bağlı komplikasyonlar, aritenoid hareketleri gibi fonksiyonel sonuçlar değerlendirilmiştir. Bu hastalarda intraoperatif olarak; en azından bir süperior larengeal sinirin, bir rekürren sinirin ve aritenoidin korunmasına, inferior konstrüktör kas yapışma yerlerinin korunmasına dikkat edilmiştir. Ayrıca peksi işleminin kriko-glosso-hyoidopeksi tarzında yapılarak, krikoid kıkırdak ile hyoid kemiğin aynı hizada olmasına özen gösterilmiştir.Dekanülasyon süresi ortalama 26 gün, beslenme sondasının çıkarılışı ortalama 25 gün olarak tespit edilmiştir. Bir hastamızda erken ve geç postoperatif devrede tek aritenoidde hareket kısıtlılığı tespit edilmiştir. Bir hastada erken dönemde, diğer bir hastada ise geç dönemde pnömoni tespit edilmiş ancak hastalar medikal tedaviye yanıt vermiştir. Sonuç olarak hasta seçimi iyi yapıldığı taktirde ve intraoperatif cerahi tekniklere dikkat edildiğinde Suprakrikoid Larenjektomide fonksiyonel bakımdan tatminkar sonuçlar alınmaktadır.

Anahtar sözcükler : larenks ca, suprakrikoid larenjektomi, fonksiyonel sonuçlar

SUMMARY

In this study, the effectiveness of intraoperative surgical techniques affecting the functional results in supracricoid laryngectomy operation have been discussed. Eleven patients who underwent supracricoid laryngectomy with reconstruction with cricohyoidopexy (CHP) and bilateral neck dissection have been included in the study and functional results such as decannulation period, removal period of the feeding tube, complications due to aspiration and swallowing and arythenoid movements. In these patients, intraoperatively; attention has been paid to saving at least one superior laryngeal nerve, one recurrent nerve and the arythenoid as well as the attachment sites of the inferior constrictor muscle. In addition, care has been taken that the cricoid cartilage is in line with the hyoid bone by carrying out the pexy procedure in a crico-glosso-hyoidopexy fashion. The decannulation period has been detected as 26 days and the average removal time of the feeding tube has been found to be 25 days. In one patient in the early and late postoerative period movement restriction has been detected in a single arythenoid. Pneumonia has been detected in the early phase in one patient and in the late phase in another patient, but the patients have responded to medical therapy. In conclusion, functionally satisfactory results are obtained with supracricoid larenygectomy provided that patient selection is well done and attention is paid to intraoperative surgical techniques.

Key words: Larynx ca, supracricoid laryngectomy, functional results

*SSK Ankara Eğitim Hastanesi 2. Kulak Burun Boğaz Kliniği - ANKARA
Çalışmanın Yapıldığı Klinik(ler) : SSK Dışkapı Hast. KBB Kliniği
Çalışmanın Dergiye Ulaştığı Tarih : 23.10.2001
Çalışmanın Basıma Kabul Edildiği Tarih : 20.12.2001
Yazışma Adresi : Dr. Sinan KOCATÜRK, Ilgaz Sokak 3/5 06700 G.O.P - ANKARA
e-posta : sınankocaturk@yahoo.com

GİRİŞ

Son yıllarda gelişen parsiyel fonksiyonel larenjektomi tekniklerine bağlı olarak total larenjektomi sıklığı giderek düşmektedir. Larenksin fonksiyonlarını korumaya yönelik olarak yapılan onkolojik girişimlerde, cerrahi spesimene dahil edilen veya edilmeyen dokular ve cerrahi teknik sırasında duysal ve motor innervasyonu korumaya yönelik yapılan girişimler önem kazanmaktadır.

Özellikle, larenksin primer fonksiyonları (koruma, fonasyon, respirasyon) dışında yutma mekanizmasına olan katkıları ve diğer komşu organlarla ortak fizyolojik çalışma özelliği düşünüldüğünde, suprakrikoid larenjektomi (SL) gibi larenksin büyük kısmının çıkarıldığı durumlarda cerrahi teknikler daha kompleks hale gelmektedir.

SL operasyonunda fonksiyonel iyileşmenin iyi ve çabuk olması, hasta seçimine bağlı olduğu kadar uygulanan cerrahi teknikle de ilişkilidir.

Normal şartlar altında aspirasyonsuz ve regürjitasyonsuz yutmanın gerçekleşmesi için farengolarengel kompleksde bir dizi hareketin birbiri ardına gerçekleşmesi gerekmektedir (19). Bunlar;

1 - Glottik sfinkterin kapanması,

2 - Dil kökünün aşağıya doğru hareketiyle birlikte epiglotun larenks girişini kapatması,

3 - Dil kökünün aşağıya doğru inerken larengotrakeal yapıların öne ve yukarıya doğru yükselmesi,

4 - Krikofarengeal sfinkterin doğru zamanda gevşemesidir.

Ancak bu olayların hepsi duysal ve motor innervasyonun normal olmasına bağlıdır. Özellikle posterior hipofarenks, dil kökü ve orofarenks duyusunun tam olması tetikleyici refleks mekanizmaların başlaması bakımından önemlidir.

Parsiyel cerrahi sırasında rezeke edilen dokulara ve cerrahi teknikniğin yetersizliğine bağlı olarak söz konusu fonksiyonlardan bir veya ikisi bozulsa bile yutma mekanizmasında zaman içinde kolaylıkla tolerans gelişebilmektedir. Ancak üç ve daha fazlasının fonksiyon bozukluğu olduğunda tolerans çok zorlaşır ve bazı durumlarda yutma aspirasyon olmadan gerçekleşmez (14,16).

SL operasyonunda, yutma mekanizmasının safhaları düşünüldüğünde ;

Oral safhanın korunmasına yönelik olarak dil kökünün peksi işlemine katılması yutma sırasında dilin öne ve aşağıya doğru gelerek larenks girişinin kapatmasına yardım eder.

Farengeal safhanın iyi çalışabilmesi için, krikofarengeal kasların rahat şekilde gevşeme ve kasılma yapmaları gerekmektedir. Bunu sağlamaya yönelik olarak cerrahi sırasında hem duysal ve motor innervasyonun hem de inferior konstrüktör kasların yapışma noktalarının korunmasına dikkat edilmelidir.

Özefageal safhada, sinüs piriformislerin açık kalmasına ve bolusun girişini kolaylaştıracak şekilde yeterli mukoza rekonstrüksiyonunun yapılmasına dikkat edilmelidir.

Bu çalışmada SL yaptığımız hastalarda fonksiyonel sonuçları iyileştirmek için uyguladığımız intraoperatif cerrahi tekniklerin etkinliği literatür bilgileri eşliğinde tartışılmıştır.

YÖNTEM VE GEREÇLER

Kliniğimizde 1999 - 2001 tarihleri arasında SL (krikohyoidopeksi) ve bilateral boyun diseksiyonu yapılan 11 hasta çalışmaya alınmıştır. Hastaların yaşları 34-65 arasında ve ortalama 61'dir. 65 yaşın üzerindeki hastalarda fonksiyonel sonuçların kötü olacağı düşüncesiyle SL yapılmamıştır.

Hastalar; postoperatif dönemde aritenoid hareketleri, aspirasyonun derecesi, dekanülasyon süresi, beslenme sondasının çıkarılışı gibi fonksiyonel sonuçlar bakımından takip edilmiştir. Aspirasyonun derecesinin değerlendirilmesinde Leipsig'in önerdiği skala kullanılmıştır (Tablo 1A) (12).

Hastalarımızın postoperatif takiplerinde 2. veya 3. günde gümüş trakeotomi kanülüne geçilmiştir. Genellikle 5. gün kanülü parsiyel olarak tıkayarak solunum egzersizlerine başlanmış ve saat başı en az 10 dakika kanül tıkalı olarak konuşması tavsiye edilmiştir. Altıncı ve 7. günlerde tükürük yutturularak yutkunma egzersizlerine başlanmıştır. Oral beslenmeye ortalama 10. ve 15. günler arasında yarı katı gıdalarla

A

ASPİRASYON EVRELEMESİ

Evre 1 - Aspirasyon yok
Evre 2 - Nadir öksürük var ancak ciddi problem yok
Evre 3 - Aşikar öksürük var ve yemek ile artıyor (Potansiyel olarak tehlikeli durum)
Evre 4 - Pnömoni hali

B

YUTMAYA BAĞLI (geçici) KOMPLİKASYONLAR

Geçici, evre 2 aspirasyon	: 7 vaka
Geçici, evre 3 aspirasyon	: 2 vaka
Erken devre pnömoni	: 1 vaka
Geç devre pnömoni	: 1 vaka

Tablo 1 : A) Aspirasyon Sınıflaması,
B) Yutmaya bağlı gelişen geçici komplikasyonlar

başlanıp, aspirasyon tolere edilebilir seviyelere inmedikçe dekanülasyon yapılmamamıştır.

Operasyon sırasında uyguladığımız ve fonksiyonların erkenden geri gelmesini etkilediğini düşündüğümüz noktalar şunlardır:

1-Süperior larengeal sinirin iki taraflı (en azından tek taraflı) olarak korunması: Supraglottik bölgenin duysal innervasyonu (dil kökü dahil) süperior larengeal sinirle olmaktadır. Bu sinirin eksternal dalı aynı zamanda, farengeal pleksusla birlikte krikotiroid, krikofarengeal ve farengeal konstrüktör adalelerin motor innervasyonunu da sağlar.

Dil kökünün sensoryal innervasyonunun devamı yutmanın orafarengeal fazının başlaması ve devamında önemlidir (17). Üst özefageal sfinkterin zamanında açılması posterior farengeal duvarda normal duysal innervasyonun olmasına bağlıdır. Özefagusun manometrik yapılan çalışmalarında, normal duysal innervasyon kadar hipofarengeal basıncın kritik seviyeye ulaşmasının da önemli olduğu belirtilmektedir (7). Üst özefageal sfinkterin doğru zamanda gevşememesi ya da gecikmeli olarak gevşemesi larenksin kapanmasını gecik-

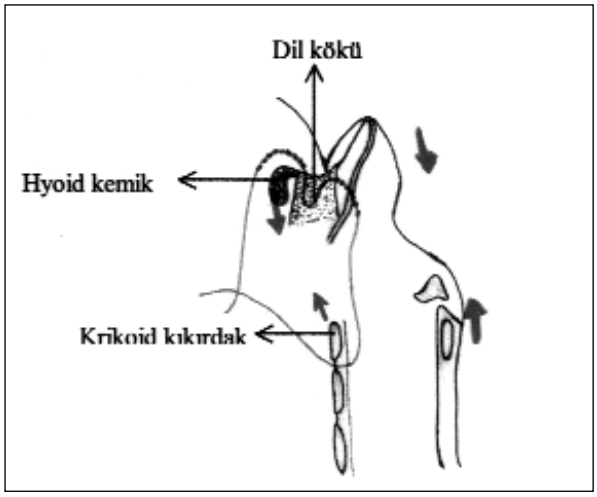

Şekil 1 : Kriko - **Glosso** - Hyoido (hyoido-epiglotto) peksi

tirerek aspirasyonu artıracaktır (13). Normal duysal innervasyonun devamı, larenkte glottisin refleks olarak kapanmasının sağlanması ve bu şekilde aspirasyonun azaltılması bakımından da önemlidir (9).

2-En azından tek bir aritenoidi veya mümkünse iki aritenoidi kendisine yapışan kas dokusu ile birlikte ve motor innervasyonunu sağlam bırakarak, kriko-aritenoid eklem fonksiyonlarının korunması (mekanik olarak): Aritenoidlerin intakt olarak bırakılması yutma sırasında en önemli koruyucu mekanizmadır (9). Değişik yazarlarca tek aritenoid bırakılan vakalarda fonksiyonel sonuçlar bakımından farklılık olmadığı belirtilmektedir (Şekil 2) (3,11).

3-Rekürren sinirin her ikisinin veya en azından birinin korunması:

Rekürren sinir trakeoözefageal olukta yukarı doğru ilerler. Krikofarengeus adalesinin alt sınırı ile özefagusun üst sınırı arasındaki boşluktan (Killian – Jamiesson alanı) larenkse girer (17). Seyri boyunca trakeaya, özefagusa ve özellikle-de krikofarengeal kaslara dal verir (Resim 1).

Vakaların büyük çoğunluğunda sinir krikotiroid eklemin arkasında geçerken, vakaların % 10-15'inde ya eklemin önünden geçer ya da ikiye ayrılarak bir önden diğeri arkadan geçebilir. Bu noktaya özellikle krikotiroid eklem bölgesinde-

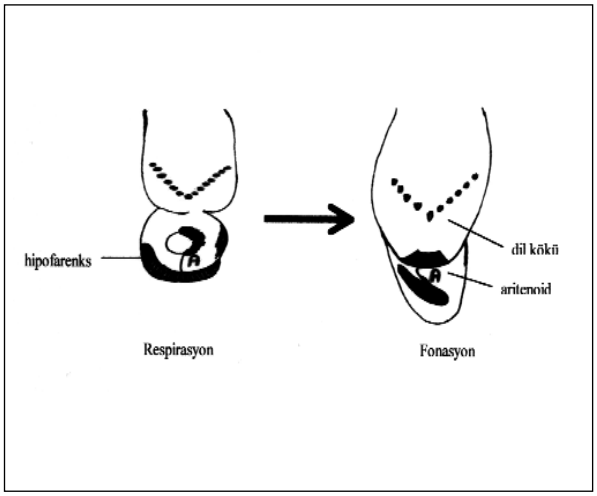

Şekil 2 : Tek aritenoidin sfinkterik fonksiyonu üstlenmesi

ki cerrahi işlemler sırasında dikkat edilmelidir (18).

Laccourreye, krikoaritenoid eklemi dezartiküle ederek ayırmaktadır (Resim 2A) (10). Ancak bazı hekimler % 10-15 oranında gözlenen anatomik varyasyonları göz önüne alarak sinirin krikoaritenoid eklemin alt kısmından geçerken korunması için tiroid kıkırdak alt kornusunu dezartikule etmek yerine, alt boynuzu perikondriumundan sıyırarak tiroid kartilaja yapışma yerinden kesmektedir. Bu şekilde rekürren sinir

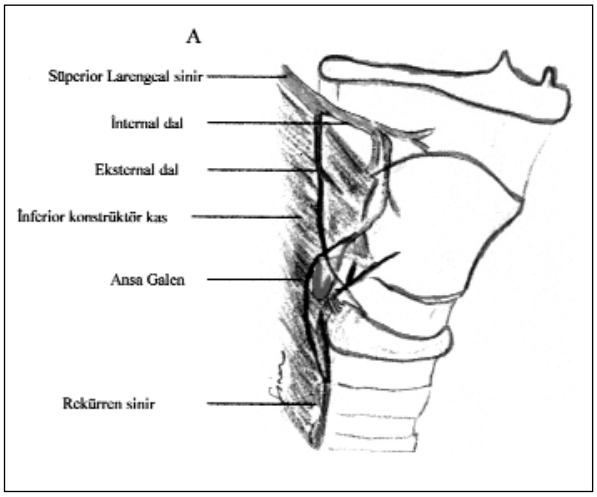

RESİM 1- A : Süperior ve rekürren larengeal sinir ve komşulukları

RESİM 1- B : İntraoperatif superior larengeal sinir bulunması

alt kornunun alt kısmında ve krikoaritenoid eklem bölgesine uzakta kalmaktadır. Böylece sinire hasar riski azalmaktadır (Resim 2B) (2). Bu çalışmaya dahil olan vakalara uygulanan cerrahi teknikte de aynı yöntemden yararlanılmış ve aritenoid hareketlerinde bozukluk oluşmamıştır.

Son yıllarda krikoaritenoid eklemden dolayısıyla sinirden uzak kalmak ve aynı zamanda inferior konstrüktör kasın yapışma yerlerini intakt bırakmak için tiroid kartilaj üzerinde arka üçte birlik kısım korunmakta ve rekonstrüksiyon yine krikohyoidopeksi veya krikohyoidoepiglottopeksi tarzında yapılmaktadır. Bu şekilde hem sinirin daha güvenli korunduğu hem de yutmanın daha iyi olduğu belirtilmektedir (Resim 2C) (3). Onkolojik sebeblerle aritenoidin feda edilmesinin düşünüldüğü durumlarda krikoaritenoid eklemi de içine alan ensizyon yapılabilir (Resim 2D).

4-Yutma işleminde etkili olan inferior konstrüktör kasların korunmasına ve fonksiyonlarının devamına yönelik modifikasyonlar:

Superior larengeal sinirin eksternal dalının (farengeal pleksusla birlikte inferiör konstrüktör kasa dal verir) inferior konstrüktör kas üzerindeki anatomik yapısı göz önüne alındığında, inferior konstrüktör kasların ve piriform sinüsün tiroid kıkırdaktan serbestleştirilmesi özel dikkat gerekmektedir (Resim 1). Burada cerrahi olarak farklı yaklaşım tarzları bu-

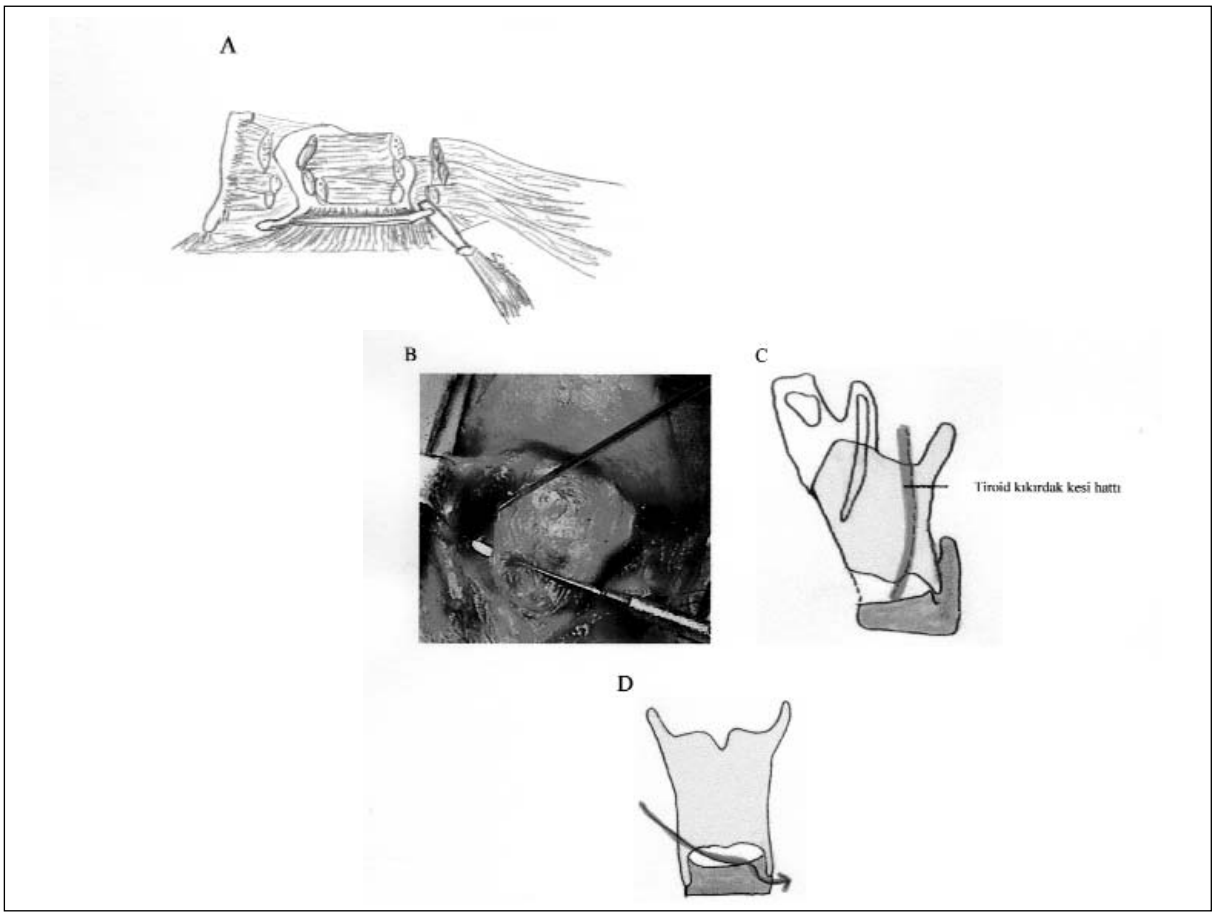

RESİM 2-A: İnferiör kornunun elevatör ile dezartikülasyonu. **B:** Dezartikülasyon yapmadan inferior kornunun tiroide yapışma yerinden kesilmesi **C:** Sinire dolayısıyla ekleme en uzak noktadan yapılan enzisyon hattı. **D:** Aritenoidin feda edileceği tarafta eklemide içine alabilen enzisyon hattı.

lunmaktadır: Laccourreye; inferior konstrüktör kasları larenksden ayırırken total larenjektomide olduğu gibi keskin diseksiyonu önermiştir (Resim 3A) (10).

Burada uygulanan bir başka teknik ise; inferior konstrüktör kasların tiroid kıkırdak perikondriumu ile birlikte kaldırılarak hem sinirin korunması hem de kasların perikondriuma yapışma yerlerinin sabit bırakılması ve böylece yutmanın farengeal fazına da yardımcı olunmasıdır (Resim 3B) (2). Biz de bu yaklaşım tarzını uygulamaktayız.

Son yıllarda uygulanan diğer bir cerrahi müdahale yöntemi ise; inferior konstrüktör kasları ve sinüs piriformisi hiç serbestleştirmeden, kesiyi tiroid kıkırdağın arka üçte birlik kısmında inferior konstrüktör kasın yapışma yerinin üzerinden geçirmek ve böylece kas dokularını ve yapışma noktalarını hem de süprerior larengeal sinirin eksternal dalını korumayı hedefler. Bu şekilde rekürren sinirden de mümkün olduğunca uzak kalınmaktadır (Resim 3C).

5-Peksi işlemi sırasında da bazı hususlara dikkat edilmelidir:

Yutmanın oral fazını iyi başlatabilmek ve dil kökünün öne ve aşağıya çekilmesini kolaylaştırıp larenks girişini kısmen kapatabilmek için peksi işleminin; krikoglossohyoidopeksi tarzında yapılması önerilmektedir (2). Bu çalışmada da aynı yöntem kullanılmıştır. Dil kökünde yaklaşık 2 cm.'lik proksimal kısımdan dikişi geçirdikten sonra tekrar hyoid kemikten geçerek peksi tamamlanmıştır (Şekil 1).

Rezeksiyon sonrası geride kalan krikoid kıkırdak ve hyoid kemiğin peksi tarzında ucuca getirilmesi sırasında dikkat edilmesi gereken bir diğer nokta da; her iki yapının aynı hizada olmasıdır. Hyoid kemiğin daha önde olduğu durumlarda yutma zorluğu olurken, krikoid kıkırdağın önde olduğu durumlarda solunum sıkıntısı ve aritenoid hareket kısıtlılığına bağlı krikoaritenoid eklem ankilozu gelişme riski yüksektir (Şekil 3A,B,C).

BULGULAR

Yukarıda bahsettiğimiz cerrahi teknikler kullanılarak opere ettiğimiz hastalarda nazogastrik beslenme sondası ortalama 25. günde çıkarılmıştır. SL operasyonunu geçiren hastalarda yaklaşık 6 ve 7. günlerden sonra dekanülasyon gerçekleşebilmektedir. Ancak vakalarımızda aspirasyon tolere edilebilir hale gelene kadar dekanülasyon yapılmamış ve ortalama 26. günde dekanülasyon yapılmıştır (Tablo 2).

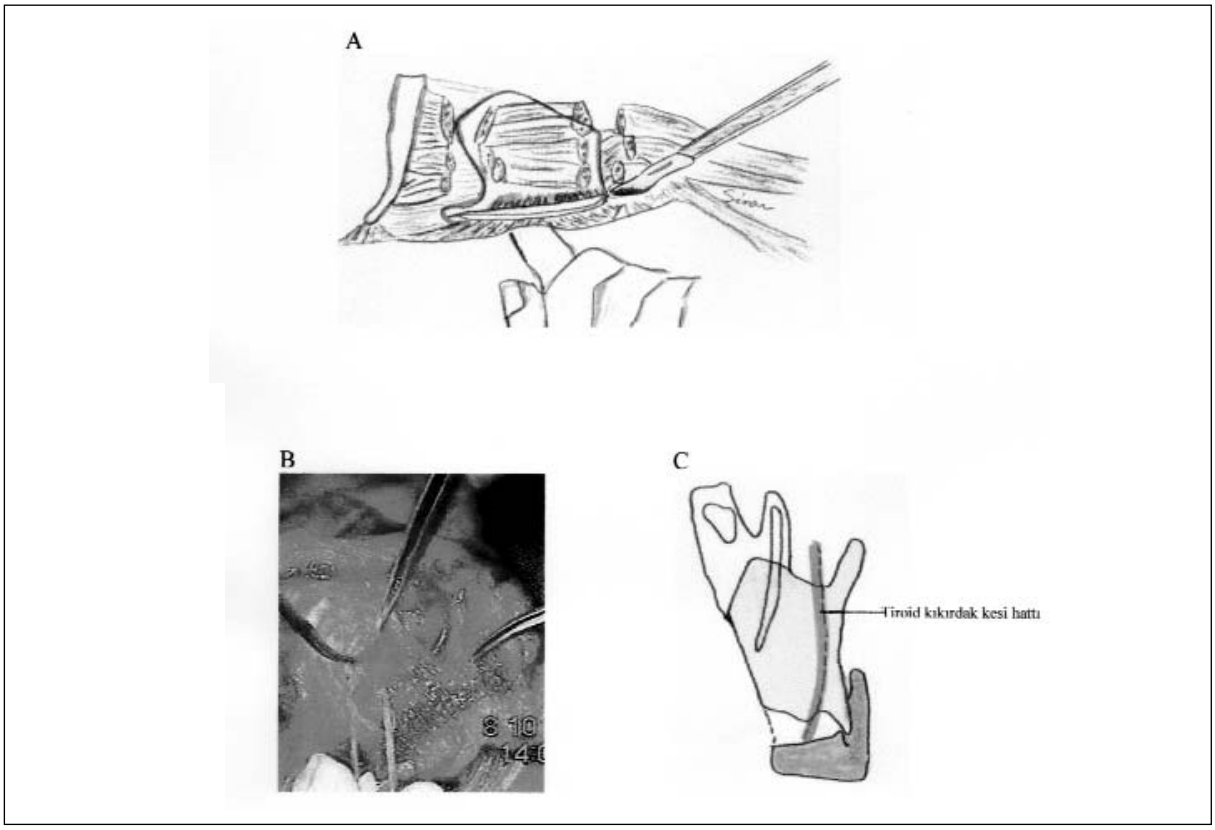

RESİM 3-A: Larenksin inferiör konstrüktör kaslardan keskin diseksiyonla serbestleştirilmesi **B:** Larenksin subperikondrial planda (inferiör konstrüktör kaslar perikondriuma yapışık halde) serbestleştirilmesi **C:** 1/3 posteriorde inferiör konstrüktör kas insersiyon noktaları intakt kalacak şekilde tiroid kartilaj kesisi (piriform sinüslerin serbestleştirilmesi yapılmayacak)

Hastaların tamamında yutmaya alışana kadar belirli miktarlarda aspirasyon gözlendi. Bir hastamızda hastanede yattığı süre içinde pnömoni gelişti ancak medikal tedaviye yanıt verdi. Bir hastamızda taburcu olduktan 2 ay sonra pnömoni tanısıyla başvurdu. Anamnezinde şiddetli gribal enfeksiyon geçirdiği ancak virütik enfeksiyonun aspirasyonu körüklediği düşünüldü. Bu hasta da medikal tedaviye yanıt verdi (Tablo1B).

Postoperatif 15. günden sonra yapılan videolarengoskopik takiplerinde 1 hastada görülen tek aritenoidin hareket kısıtlılığı dışında tüm hastalarda aritenoid hareketleri intakt izlendi.

Postoperatif dönemdeki takipleri sırasında solunum sıkıntısı ile sadece 1 hasta (aritenoid hareket kısıtlılığı olan hasta) başvurdu. Yapılan videolarengoskopik incelemede tek aritenoidin ödemli olduğu ancak glottik açıklığın yeterli olduğu görüldü. Hasta hızlı yürüyüş, merdiven çıkma gibi günlük aktiviteler sırasında nefes darlığından yakınıyordu. Bu vakada aritenoidin hareketlerindeki kısıtlılığın peksinin uygun olmamasına bağlı olduğu düşünüldü. Hasta antiödem tedaviden kısmi fayda gördü.

TARTIŞMA

Endikasyonların doğru konulması durumunda SL (SL-KHEP) operasyonu parsiyel larenks cerrahisine, SL(SL-KHP) operasyonu ise total larenjektomi operasyonuna iyi birer alternatiftir (4,6,8).

Ancak endikasyon konurken özellikle paraglottik bölge tutulumu açısından çok dikkatli olunmalıdır. Nüks görülen vakaların büyük çoğunluğunun paraglottik bölge invazyonu olan vakalar olduğu görülmüştür (5).

Paraglottik bölgenin parsiyel olarak çıkarıldığı SL-KHEP operasyonu ; paraglottik bölge tutulumu, vokal kord ve aritenoid kıkırdak fiksasyonu (T3) olan ve tiroid kıkırdağı tutan (T4) glottik kanserlerde kontrendikedir (11).

Postoperatif devrede uygulanan konuşma terapisinin fonksiyonların erkenden geri gelmesinde etkili olduğu belirtilmektedir (3). Dekanülasyon ve aspirasyon süreleri bakımından daha iyi sonuçları olan serilerde yaş faktörü gözden uzak tutulmamalıdır. Yayınlanan serilerde özellikle 70 yaşın üzerindeki hastalarda, preoperatif gastroözefageal reflüsü olan hastalarda, nöropsikiyatrik bozukluğu olan hastalarda

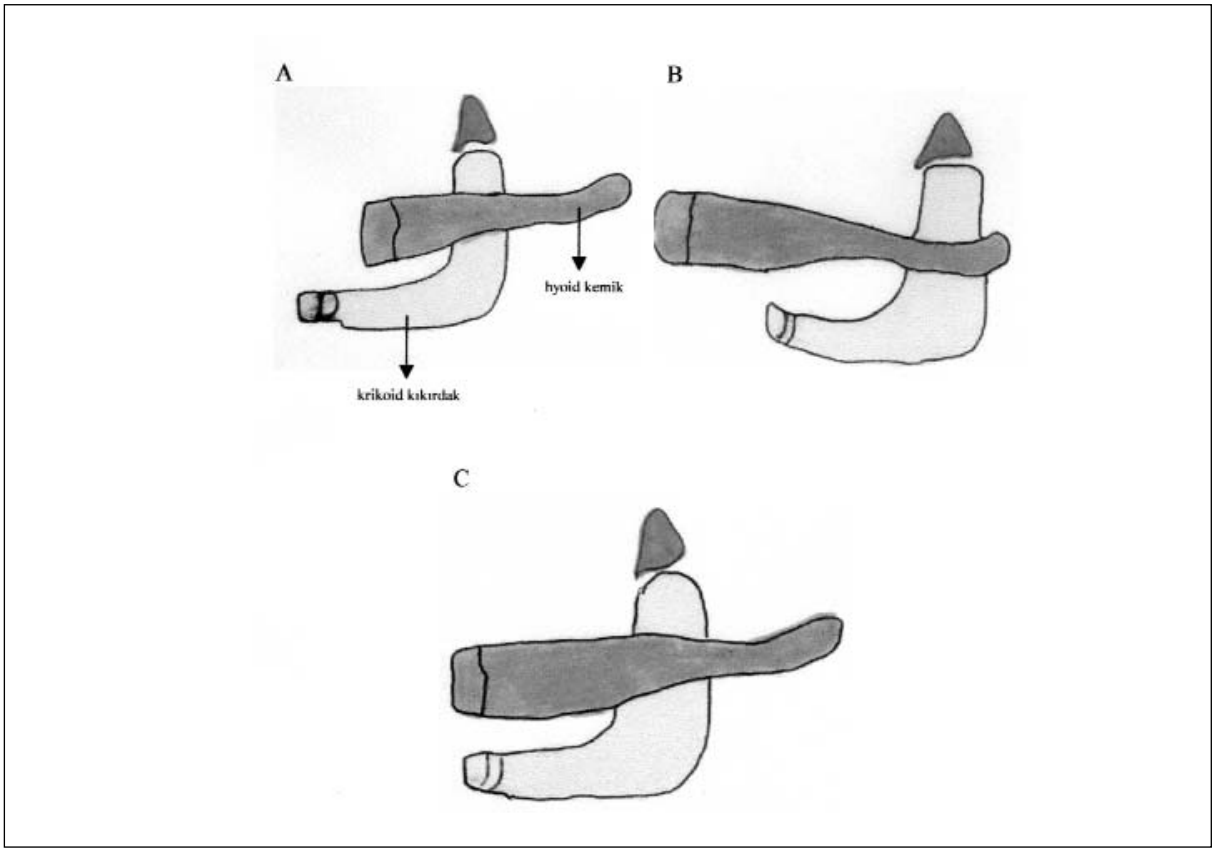

Şekil 3-A: Krikoid kıkırdağın önde olduğu durum; solunum sıkıntısı riski yüksek. **B:** Hyoid kemiğin önde olduğu durum; aspirasyon riski yüksek.
C: Krikoid kıkırdak ve hyoid kemik aynı hizada; optimum solunum ve yutmanın olduğu durum.

dekanülasyon ve beslenme sondasının çekiliş zamanları belirgin derecede uzamaktadır (3,15). Bu yüzden SL-KHP yerine total larenjektomi ve SL-KHEP yerine alternatif diğer teknikler (Tucker operasyonu ya da horizontal glottektomi) tercih edilebilir.

Sonuç olarak, operasyon sırasında belli cerrahi teknik noktalara dikkat edildiği ve doğru hasta seçimi yapıldığı taktirde; SL-KHP operasyonunun fonksiyonel bakımdan tatmin edici bir operasyon olduğu sonucuna varılmıştır.

KAYNAKLAR:

1- ABELSON TI, TUCKER HM: Laryngeal findings in superior laryngeal nerve paralysis: A controversy. Otolaryngol Head Neck Surg, 89;463-470, 1981

2- CALEARO C: Rekonstrüktif larenjektomide kritik noktalar. Türk – İtalyan Larengoloji Kongresi Özet Kitabı, 4-7 Mayıs, Antalya, sayfa : 65-69, 1997

3- GRAMPETTE L, GARREL R, GARDINER Q, MAURICE N, MONDAIN M, MAKEIEF M, GUERRIER B: Modified Subtotal Laryngectomy with Cricohyoidoepiglottopexy – Long Term Results in 81 Patients. Head Neck, 21(2):95-103, 1999

4- DEMİRELLER A, YORULMAZ İ, SAATÇİ M, YILMAZ O, KOCATÜRK S. Subtotal Rekonstrüktif Larenjektomi. Kulak Burun Boğaz İhtisas Dergisi, 5: 45-48, 1993

5- DE VINCENTIIS M, MINNI A, GALLO A, DI NARDO A.: Supracricoid partial laryngectomies: oncologic and functional results. Head Neck, 20(6):504-509, 1998

6- DE VINCENTIIS M, MINNI A, GALLO A.: de Vincentiis M, Minni A, Gallo A:Supracricoid laryngectomy with cricohyoidopexy (CHP) in the treatment of laryngeal cancer: a functional and oncologic experience.Laryngoscope, 106;1108-1114, 1996

7- FLORES TC, LEVINE HL, WOOD BG, TUCKER HM: Factors in successful deglutition following subtotal laryngeal surgery. Ann Otol Rhinol Laryngol, 91:579-583, 1982

8- KARASALİHOĞLU A, SARIKAHYA İ, BOZDERELİ D: Rekonstrüktif larenjektomi(Krikohyoidopeksi) ve fonksiyonel sonuçları. Türk ORL Arşivi 28:164-166, 1990

9- KIRCHNER JA: Laryngeal reflex systems . In Baer T, Sasaki C, Harris K(Eds): Laryngeal Function in Phonation and Respiration. Boston,Little,Brown, chap 5, 1987

10- LACCOURREYE H, BRASNU D, GUILY JL, FABRE A: New Concepts in Conservation Surgery of the Larynx, Fried M :The Larynx, A multidisciplinary approach, , Little, Brown and Company Boston Toronto , pp:503-517, 1988

11- LALLEMANT J.G, BONNIN P, EL-SIOUFI I, BOUSQUET J : Cricohyoepiglottopexy: Long- term results in 55 patients. The Journal of Laryngology and Otology, 113; 532-537, 1999

12- LEIPZIG B: Neoglottic reconstruction following total laryngectomy. A reappraisal. Ann Otol Rhinol Laryngol, 89;534-7, 1980

13- LOGEMANN J: Evaluation and Treatment of Swallowing Disorders. San Diego, College-Hill Press, 1983

14- LOGEMANN JA, BYTELL DE: Swallowing disorders in three types of Head and Neck surgical patients. Cancer, 44:1095-1105, 1979

15- NAUDO P, LACCOURREYE O, WEINSTEIN G, HANS S, LACCOURREYE H, BRASNU D: Functional outcome and prognosis factors after supracricoid partial laryngectomy with cricohyoidopexy.Ann Otol Rhinol Laryngol, 106(4):291-6, 1997

16- SILVER CE: LARYNGEAL CANCER, MD Thieme Medical Publishers, Inc., New York , pp: 197-201, 1991

17- SHAPIRO JO, GOYAL K.RAJ: Disorders of the upper esophageal sphincter. Fried M:The Larynx, A multidisciplinary approach, Little, Brown and Company Boston Toronto, pp:293-317, 1988

18- TUCKER HM : The Larynx Second Edition, Thieme Medical Publishers, Inc.,New York, pp:1-17, 1993

19- TUCKER HM : The Larynx Second Edition ,Thieme Medical Publishers, Inc., New York, pp: 161-165, 1993