K.B.B. ve BBC Dergisi, (9) : 160-163, 2001

OLGU SUNUMU

BURUNDA OVER KANSERİ METASTAZI : OLGU SUNUMU

METASTATIC NASAL TUMOR ORIGINATING FROM OVARIAN CARCINOMA : A CASE REPORT

Dr. Arzu Ural TATLIPINAR* Dr. Muharrem GERÇEKER*
Dr. İrfan YORULMAZ*

ÖZET

Burun ve paranazal sinüs malign tümörleri, tüm baş-boyun malign tümörlerinin %1'den daha azını oluştururlar. Çoğunluğu primer yassı hücreli karsinom olan burun ve paranazal sinüs malign tümörlerinin ancak %1'i metastatiktir. Sinonazal bölgenin metastatik tümörleri arasında da en sık renal hücreli karsinom metastazlarına rastlanır. Literatürde jinekolojik tümörlerden köken alan çok az sayıda sinonazal malign tümör metastazı olgusu bildirilmiştir ve bunların hepsi uterus kaynaklıdır. Bu tebliğde, over karsinomu nedeniyle takip edilmekte olan 62 yaşındaki bir kadın hastada, tümörün nazal kaviteye ve paranazal sinüslere olan metastazı sunulmuştur. Bu olguda tanıya, kitlenin transnazal ve transantral yaklaşımla eksize edilmesi ve histopatolojik incelemesi sonucunda ulaşılmıştır. Metastatektomi şeklindeki tümör rezeksiyonu, sistemik malign hastalığın tedavisini sağlamaya değil, kesin tanıya ulaşmaya ve hastanın yaşam kalitesini artırmaya yönelik olarak uygulanmıştır. Bu olgudan elde edilen veriler, sinonazal bölgede tespit edilen tümörlerde primer nazal veya paranazal sinüs malign tümörlerinden sonra, metastatik malign tümörlerin de dikkate alınması gerektiğini ve genital sistemi de içerecek şekilde uzak organların özenle araştırılmasının önemini göstermektedir.

Anahtar sözcükler : Burun ve paranazal sinüslerin metastatik tümörleri, over karsinomu

SUMMARY

Malignant tumors of the nose and paranasal sinuses are less than 1% of all malignant tumors of head and neck. Most of them are of squamous cell variety and less than 1% of them are metastatic. Renal cell carcinoma is the most common tumor to metastasize to the sinonasal area. In the literature, there are very few cases of sinonasal metastasis originating from gynecological tumors and all of them were of uterine origin. In this paper, sinonasal metastasis originating from ovarian carcinoma in a 62 year old female is presented. The definite diagnosis was obtained by excision of the mass via transnasal and transantral approach and finally by histopathological examination. The metastatectomy was performed in an attempt to increase the quality of life of the patient, to reach the definite diagnosis but, not for the treatment of systemic malignancy. It was concluded that, although rare, metastatic tumors may be seen in the sinonasal region and all distant sites, including the genital system, should be searched in a patient presenting with a non-squamous carcinoma of the nose and paranasal sinuses.

Key words : Metastatic tumors of nose and paranasal sinuses, ovarian carcinoma.

* Ankara Üniversitesi Tıp Fakültesi Kulak Burun Boğaz Hastalıkları Anabilim Dalı - ANKARA
Çalışmanın Yapıldığı Klinik(ler) : İbni Sina Hast. KBB Kliniği
Çalışmanın Dergiye Ulaştığı Tarih : 18.01.2001
Çalışmanın Basıma Kabul Edildiği Tarih : 10.06.2001
Yazışma Adresi : Dr. Muharrem GERÇEKER, A.Ü. Tıp Fakültesi K.B.B. Hastalıkları Anabilim Dalı, Sıhhıye / ANKARA
e-posta : arzutatli@yahoo.com

GİRİŞ

Burun ve paranazal sinüs malign tümörleri, tüm baş-boyun malign tümörlerinin yaklaşık %1'inden azını oluşturur (7). Burun ve paranazal sinüs tümörlerinin %1'i metastatiktir (5). Sinonazal bölgeye en sık metastazı renal hücreli karsinom yapar (2,7). Bu bölgeye metastaz yapan diğer tümörler mide, meme, akciğer, cilt melanomu, prostat ve tiroid kaynaklıdır (2,4,7). Literatürde jinekolojik tümörlerden köken alan çok az sayıda olgu bildirilmiştir (4). Bildirilmiş olan metastatik tümörlerin hepsi uterus kaynaklıdır (3,4,6).

Bu makalede over karsinomu nedeniyle takip edilmekte olan bir olguda gelişen metastatik nazal tümör sunulmuştur. Literatür taramamızda over kaynaklı başka metastatik nazal tümöre rastlanmamıştır. Bu nedenle sunulan olgu özellik taşımaktadır.

Olgu Sunumu

Altmışiki yaşındaki kadın hasta kliniğimize kabul edildiği tarihten 10 ay önce abdominal distansiyon ve karın ağrısı yakınmaları ile başka bir merkeze müracat etmiştir. Hastanın yapılan muayenesinde karında serbest asit tespit edilmiş, etyolojisinin araştırılması nedeniyle yapılan pelvik ultrasonografisinde sağ overde 6 cm'lik kistik kitle tespit edilmiştir. Hastanın abdominal ultrasonografisinde karaciğerde 8x5x3 cm ebatlarında hipodens lezyon tespit edilmiştir. Hastanın abdominal bilgisayarlı tomografisi sonrası elde edilen bulgular pelvik ve abdominal ultrasonografi sonuçları ile uyumlu nitelikte bulunmuştur (Resim 1,2). Üst gastrointestinal sistem endoskopisinde patolojik bulgu yoktur. Asitin sitolojik incelemesi sonucunda papiller karsinom ile uyumlu hücreler görülmüş, endometrial küretajla elde edilen materyalde neoplazi saptanmamış ve over karsinomu? ön tanısı ile Ankara Üniversitesi Tıp Fakültesi Kadın Hastalıkları ve Doğum Kliniğine sevk edilmiştir.

Hastaya tanı amaçlı laparotomi yapılarak barsak serozası, peritondan biopsi alınmış ve sağ ooferektomi yapılmıştır. Histopatolojik inceleme sonucu over karsinomu olarak değerlendirilmiş, peritoneal ve karaciğer metastazlarının bulunması nedeniyle cerrahi tedavi endikasyonu koyulmamıştır. Kemoterapi planlanan hastaya 3 kürlük Carboplatin 530 mg, Paclitaxel 300mg protokolünün 1. kürü verilmiş, bu dönemde hasta sol nazal kavitesinden dışarıya taşan kitle nedeniyle kliniğimize refere edilmiştir (Resim 3). Hastanın 28.10.99 tarihli paranazal sinüs tomogrofisinde frontal sinüsleri, etmoid sellülleri, sol maksiller sinüsü, sfenoid sinüs sol yarısını dolduran, posteriorda nazofarenkse uzanıp, kafa tabanında farengeal boşluğu dolduran ekspansil yumuşak doku değerleri tespit edilmiştir. Bilgisayarlı tomografide görülen yumuşak doku değerlerinin septum, konka ve sol maksiller sinüs medial duvarında, nazal kemikte ve etmoid hücrelerde kemik yapılarda destrüksiyona yol açtığı görülmüştür (Resim 4). Hastanın tümörü sol Caldwell-luc ve sol transnazal yaklaşımlarıyla total eksize edilmiş, operasyon spesimeninin histopatolojik incelemesi sonucu metastatik adeno karsinom ile

Resim 2: Karaciğerdeki metastatik lezyonun bilgisayarlı tomografi görünümü

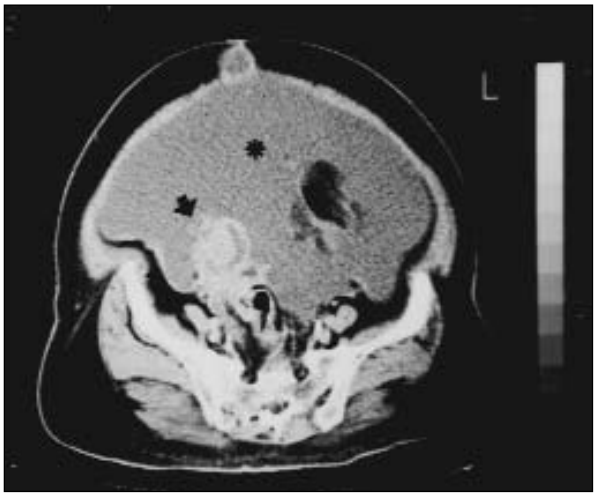

RESİM 1: Sağ overdeki kistik kitlenin bilgisayarlı tomografi görünümü.
* Batında serbest asit.

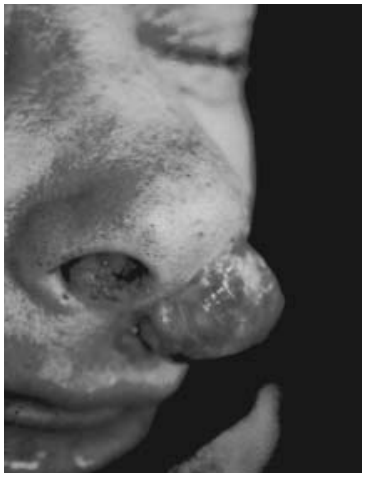

Resim 3: Sol nazal kaviteden dışarı taşan kitlenin görünümü.

uyumlu bulunmuştur. Postoperatif dönemde sorunu olmayan hastanın kemoterapi protokolü planlandığı düzende devam ettirilmiştir. Üçüncü kür kemoterapisi sonunda hastanın nazal ve paranazal sinüslerinde nüks tespit edilmemiştir. Abdominal lezyonlarında parsiyel cevap elde edilmiştir.

TARTIŞMA

Burun ve paranazal sinüslerin primer malign tümörleri üst solunum yolu malign tümörlerinin %3'nü oluşturmaktadır. Bu bölgedeki sinonazal malignensiler anatomik bariyerleri aşarak bir veya daha fazla anatomik bölgeyi tutabilirler. Tüm malign sinüs tümörlerinin içinde en sık tutulan bölge

RESİM 4 : Septum, konka ve sol maksiller sinüs medial duvarında, nazal kemikte ve etmoid hücrelerdeki kemik yapılarda destrüksiyona yol açan kitlenin bilgisayarlı tomografi görünümü.

%77 ile maksiller sinüslerdir . Etmoidlerde %22 oranında, sfenoid ve frontal sinüste ise %1 oranında tutulum olmaktadır (7).

Paranazal sinüslerin en sık malign tümörü yassı hücreli karsinomdur. Adenokarsinom , transizyonel hücreli karsinom ve adenoid kistik karsinom diğer paranazal sinüs tümörleridir. Metastatik tümörler sinonazal bölgede nadirdir. Literatürde 100'den az olgu bildirilmiştir (7). Primer bölgeler azalan sırayla böbrekler, akciğerler, gonadlar, meme ve sindirim sistemidir. Diğer nadir bölgeler tiroid, pankreas, prostat, adrenal bezler, karaciğer, kemik iliği ve deridir. Sinonazal bölgenin metastatik tümörlerinin erken tanınmasına yardım edecek ayırdedici klinik bulguları yoktur. Semptomlar bu bölgenin primer tümörlerinin bulgularıyla aynıdır. Bunlar nazal obstrüksiyon, epistaksis, ağrı ve fasial asimetridir. Renal hücreli karsinomun burun metastazının %70'inde epistaksis ilk bulgudur (7). Hem primer hem de metastatik tümörler kemiği destrükte edip, yumuşak doku invazyonu yaptıkları için radyolojik yöntemler ayırımda faydalı olamamaktadır. Biyopsi yapılana dek tümörün gerçek tabiatı ortaya konulamaz. Hatta metastaz orijinini belli edecek tipik mikroskobik özellikler bile tespit edilemeyebilir.

Baş boyuna olan metastatik tümörlerin patogenezi Batson tarafından araştırılmıştır (1,7). Batson tümör yayılımında vertebral venöz pleksusun öneminden bahsetmiştir. Bu venöz sistem epidural ve prevertebral venlerden oluşur. İnterkostal venler, vena cava, azygos sistem ve pelvik venlerle devamlılık gösterir. Bu venlerin valvleri olmadığı için intratorakal ve intraabdominal basınç artışı tümör hücrelerini vertebral venöz pleksusa sürükleyebilir. Emboli bu yolla kafanın venöz sinüslerine, buradan retrograd yolla pterigoid pleksusa, kavernöz sinüslere ve buradan da paranazal sinüslere ulaşabilir. Bu yol böbrek, bronş, meme ve ürogenital tümörlerin sinonazal bölgeye metastazını açıklayabilir.

Literatürde jinekolojik tümörlerin burun metazı ile ilgili az sayıda vaka bildirilmiştir. Uterus kaynaklı bu olguların ikisi leomyosarkom, ikisi koryokarsinom ve biri endometrium karsinomudur (3,4,6). Burunda veya paranazal sinüslerde bir tümör tespit edildiğinde öncelikle primer bir nazal tümörden veya paranazal sinüs tümöründen şüphelenilmelidir. Ancak; diğer organlardan kaynaklanan bir tümör metastazı olabileceği de akılda tutulmalıdır.

KAYNAKLAR :

1) OWA AO, GALLIMORE AP, AJULO SO, CHEESMAN AD : Metastatic adenocarcinoma of the ethmoids in a patient with previous gastric adenocarcinoma : a case report. The Journal of Laryngology and Otology. 109 : 759-761, 1995.

2) SALEH HA, O'FLLYNN P, JONES NS : Prostatic metastases in the nose and paranasal sinuses. The Journal of Laryngology and Otology. 107: 629-632, 1993.

3) SALIMI R : Metastatic Choriocarcinoma of the nasal mucosa. Journal of Surgical Oncology. 9 : 301-305, 1977.

4) SCOTT A, RAINE M, STANSBIE JM : Ethmoid metastasis of endometrial carcinoma causing mucocele of maxillary antrum. The Journal of Laryngology and Otology. 112 : 283-285, 1998.

5) SISSON G, SNYDERMAN NL, BECKER S : Cancer of the nasal cavity and paranasal sinuses. In: Myers EN, Suen Y (Eds). Cancer of the Head and Neck. Churchill Livingstone. New York, pp 311-335, 1989.

6) TANGTRAKUL S, LINASMITA V, WILAILAK S, SRISUPANDIT S, BULLANGPATI S, NA AYUDHYA NI : An HIV infected woman with choriocarcinoma presenting with a nasal mass. Gynecologic Oncology. 68: 304-306,1998.

7) TARIQ M, GLUCKMAN P, THEBE P : Metastatic testicular teratoma of the nasal cavity : a rare cause of severe intractable epistaxis. The Journal of Laryngology and Otology. 112 : 1078-1081, 1998.