K.B.B. ve BBC Dergisi, (9) : 173-176, 2001

OLGU SUNUMU

BİLATERAL LARİNGOPYOSEL

BILATERAL LARYNGOPYOCEL

Dr. Sedat ÖZTÜRKCAN*, Dr. Ahmet HAKKI*,
Dr. Sezgin ÖZTÜRK*, Dr. Kadir SEZGİN*

ÖZET

Larengosel larenksin benign ve oldukça nadir bir patolojisidir. Larenks sakkülünün anormal dilatasyonu sonucunda gelişir ve içi hava dolu bir kese şeklindedir. Larengosel enfekte olursa Larengopyosel adını alır. Cerrahi olarak tedavi ettiğimiz bir bilateral larengopyosel vakasını sunmaktayız.

Anahtar Sözcükler : *Larengosel, larengopyosel, larenks*

SUMMARY

Laryngocel is a rare benign lesion of the larynx resulting from an abnormal dilation of the laryngeal saccule filled with air. If laryngocel is infected, It is called Laryngopyocel. We presented a case of bilateral laryngopyocel who was treated surgically.

Key Words : Laryngocel, laryngopyocel, larynx

*Atatürk Eğitim ve Araştırma Hastanesi 2. KBB Kliniği, İZMİR.
Çalışmanın Yapıldığı Klinik(ler) : İzmir Atatürk Hast. KBB Kliniği
Çalışmanın Dergiye Ulaştığı Tarih : 19.12.2001
Çalışmanın Basıma Kabul Edildiği Tarih : 26.01.2002
Yazışma Adresi : Dr. Sedat ÖZTÜRKCAN, Atatürk Eğitim ve Araştırma Hastanesi
2. KBB Kliniği Yeşilyurt-İZMİR.

GİRİŞ

Larengosel sakkülün dilatasyonu ile gelişen bir kist olup içi hava veya mukus ile dolu olabilir (7). Eğer kist enfekte olursa larengopyosel adını alır (11). Larengosel nadir görülen bir patoloji olup genellikle unilateraldir, fakat %23 oranında bilateral bulunabilir (3). Larengosel silyalı psödostratifiye kolumnar epitel ile döşelidir ve çok sayıda müköz gland içerir (4). Bu kistik yapı tirohyoid membranla olan ilişkisine göre internal, eksternal ve mikst şeklinde sınıflandırılır. İnternal larengosel larenks içinde lokalizedir ve aryepiglotik fold ile band ventrikül mukozası içindedir. Eksternal larengosel larenks dışındadır ve dilate olmamış bir kanal ile superior larengeal sinir ve arterin tirohyoid membranı deldiği yerden geçerek sakküle bağlanır. Mikst tip ise internal komponenti olan eksternal larengoseldir (11). En çok mikst tip (%44) görülürken daha sonra internal (%30) ve eksternal (%26) görülür (3).

OLGU

İşçi olarak çalışan 57 yaşında erkek hasta bir yıldır boyunda sol tarafta zaman zaman ortaya çıkıp kendiliğinden kaybolan ağrılı şişlik yakınması ile başvurdu. Önceleri aynı şişlik sağ tarafında da olmuş. Sağ tarafındaki şişlik 5 ay önce antibiyotik tedavisi sonrası geçmiş. Sol taraftaki şişlik için ise son 2 ay içerisinde üç kez antibiyotik tedavisi görmüş. Anamnezinde nefesini kullanarak yaptığı herhangi bir işi yada hobisi olmadığı öğrenildi. Zaman zaman şiddetli kabızlık yakınması oluyormuş. Angulus mandibula anteroinferiorunda solda daha belirgin olmak üzere Valsalva manevrası ile şişlikte büyüme oluyor (Resim-1). Direkt laringoskopide sağ kord postero inferiorunda lümene doğru mukozal kabarıklık tarzında lezyon görüldü. Ultrasonografide boyunda bilateral jugulodigastrik bölgede kistik lezyon rapor edildi. Bilateral larengosel öntanısı ile çekilen BT'de priform sinüs düzeyinde bilateral tirohyoid membrandan dışarı taşan sağda 15 mm. solda 25 mm. çaplı içinde sıvı seviyesi olan kistik lezyonlar

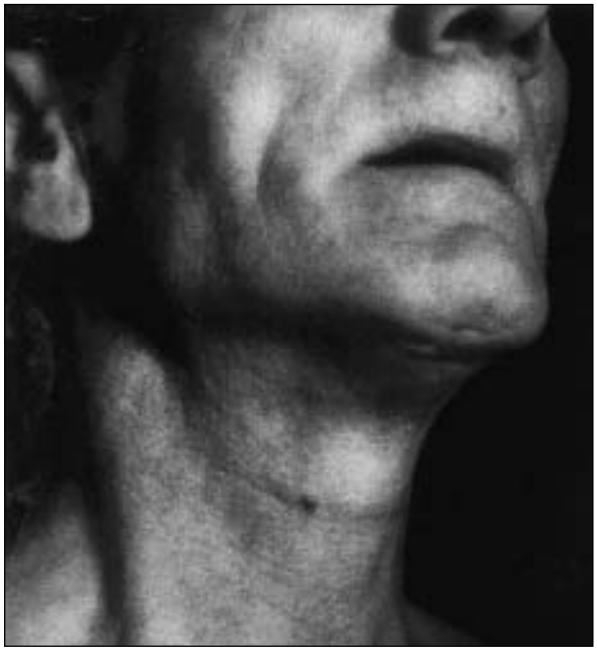

RESİM 1 : Angulus mandibula anteroinferiorunda solda daha belirgin olmak üzere valsalva manevrası ile şişlikte büyüme.

RESİM 2 : BT'de priform sinüs düzeyinde bilateral tirohyoid membrandan dışarı taşan sağda 15 mm. solda 25 mm. çaplı içinde sıvı seviyesi olan kistik lezyonlar.

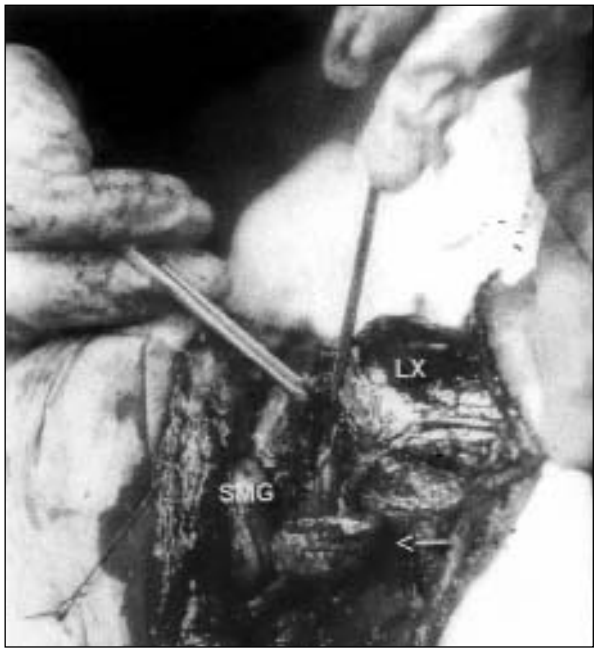

RESİM 3 : Larengopyoselin peroperatif görüntüsü.

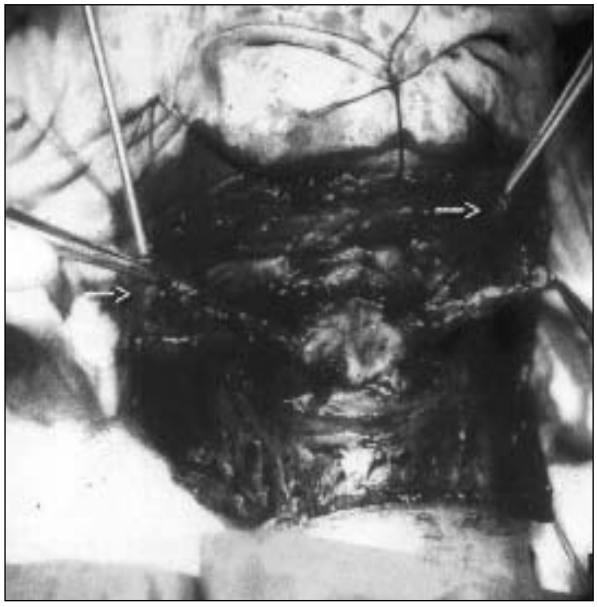

RESİM 4 : Larengopyoselin peroperatif görüntüsü.

görüldü (Resim-2). Soldaki kistik lezyona yapılan iğne ile girildiğinde homojen serömüköz kıvamda açık sarı renkte sıvı aspire edildi. Aspire edilen sıvıdan yapılan kültürde mikroorganizma üretilemedi. Genel anestezi altında tiroid kıkırdak üst sınırı hizasından yapılan horizontal insizyonu takiben cilt-ciltaltı geçilerek kistlere ulaşıldı ve künt diseksiyonla çevre dokulardan ayırıldı (Resim-3,4). Her iki kistin trohyoid membrandan içeri doğru devam eden traktusları ventriküllere kadar takip edildi. Traktusları ventriküllere en yakın yerden bağlanarak kistler ayrı ayrı total olarak çıkartıldı (Resim-5). Postoperatif patolojileri larengopyosel olarak rapor edilen vaka çok nadir görülmesi, bilateral olması nedeniyle literatür eşliğinde tartışılarak sunulmaya çalışıldı.

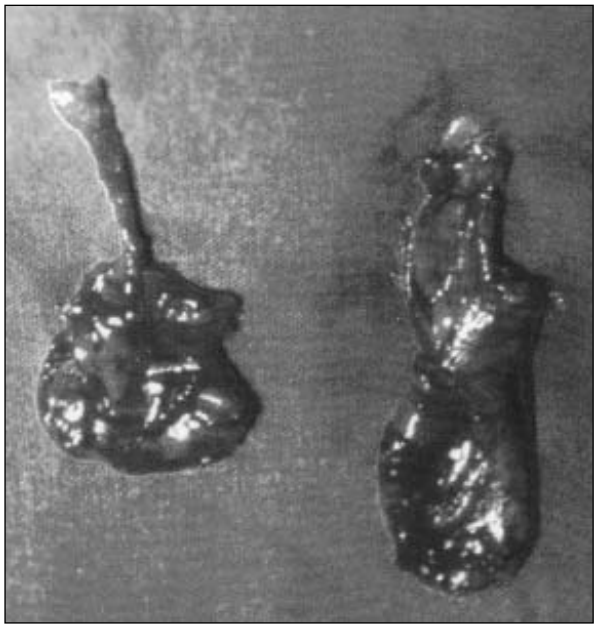

RESİM 5 : Larengopyoselin peroperatif görüntüsü.

TARTIŞMA

Larengosel en çok 5. dekadta erkeklerde ortaya çıkar ve erkek-kadın oranı 7:1 olarak bildirilmektedir (3). Sunduğumuz vakanın 57 yaşında erkek hasta olması bu bilgilerle uyumluluk göstermektedir.

Larengosel çoğunlukla tek taraflı olmasına karşılık %23 oranında iki taraflı olabilir (3). Larengopyoselin görülme sıklığı ise larengosellerden çok daha azdır (11). Bu noktadan bakıldığında vakamızın bilateral ve larengopyosel olması nadirliği açısından ilginçliğini daha da arttırmaktadır.

İnternal, eksternal ve mikst tipleri olan larengosellerin en çok mikst tiplerine rastlanır (3). Mikst tip olarak tanımladığımız vakamız bu yönüylede literatür bilgilerini desteklemektedir. Bunun yanısıra bazı araştırmacılara göre asıl patoloji larenks içine sınırlı internal larengoseldir ve eksternal ve mikst tip larengoseller internale sekonder olarak gelişirler. Bizce de haklı gerekçelere dayanan bu itiraza göre internal larengosel tirohyoid membranı geçerek larenks dışına çıkarsa eksternal veya mikst tip larengosel adını alır. Bu anlamda orijin aldığı yer larenks sakkülü olduğundan izole eksternal larengosel yoktur (12).

Larengosel etyolojisinde predispozisyon yaratan faktörler vardır. Bunlar arasında intraglottik basınç artışına neden olan üfleyerek cam şişe yapımı, nefesli sazların çalınması gibi işler ilk sıralarda yer alır (3,10). Ayrıca kronik öksürüğe neden olan astma, sigara tiryakiliği de predispozisyon yaratır (1). Yenidoğanlarda da larengoselin konjenital formuna rastlanır (5). Hastamızı ele alacak olursak predispozisyon yaratacak nedenlerden sadece kronik sigara içimi söz konusu idi.

Larengosel, larenksin skuamöz hücreli karsinomu ile %4.9-%28.8 oranları arasında birlikte görülebilir (4). Bazı araştırmacılara göre larengeal patoloji kısmen veya tamamen sakkülü tıkayabilir ve bu tek yönlü bir valv mekanizması oluşturarak içeri giren havanın geri çıkmasını engelleyerek sakkülün progresif olarak genişlemesine neden olur (1,7). Larenks karsinomlu hastalarda larengosel insidansında belirgin artış olmasına karşın bu açıklama yetersiz kalmaktadır. Çünkü tümör ve larengosel arasındaki bu anatomik ilişki vakaların ancak yarısında söz konusu olmaktadır (6,8). Diğer yarısında ise muhtemelen tümörün varlığı larengeal fizyolojiyi değiştirebilir, sık öksürmeye bağlı olarak intralarengeal basınç artışına neden olabilir veya larengeal nöromusküler mekanizmaları değiştirmiş olabilir (4).

Larengoselde semptomlar kistin boyutlarına göre değişir. Larengosel semptomları erişkinlerde bizim vakamızda da

olduğu gibi boğaz ağrısı, seste kabalaşma, boyunda kitle, stridor ve disfajidir. Boyunda görülen kitlenin boyutları valsalva manevrası ile büyür. Bu kitleye bası yapıldığında guruldama sesi duyulur ki buna Bryce işareti denir (11). Laringoskopide internal ve mikst tip larengoseller yumuşak supraglottik kitle şeklinde görülür (2).

Larengosel radyolojik olarak hava veya sıvı dolu kavite şeklinde görülür. Larengosel tanısında ve değerlendirilmesinde radyolojik tetkiklerden özellikle CT oldukça değerli bilgiler verir (4). Asemptomatik vakalarda kist tiroid kartilajın üst kenarını 10 mm geçmiş ise CT ile tanı konabillir (6).

Ayırıcı tanıda brankiyal yarık kisti, tiroglossal duktus kisti, kistik higroma, pseudolarengosel ve trakeosel düşünülmelidir. Ayırıcı tanıda özellikle CT oldukça yararlıdır (2).

Asemptomatik veya minimal semptomlu vakalara konservatif davranılarak periodik olarak muayene ile takip edilebilir. İnternal larengoseller endoskopik olarak aspirasyon, marsupializasyon veya eksizyonla tedavi edilebilirlersede rekürrensi önlemek için eksternal yaklaşım tercih edilmelidir (5).

Eksternal veya mikst tip larengosellerde eksternal yaklaşımla diseke edilir ve tirohyoid membrandan geçilerek sakküle en yakın yerden traktusu bağlanır (9). Traktusu sakküle kadar takip etmek için bazen lateral tirotomi gerekebilir. Lateral tirotomi paraglottik alan üzerinde direkt görüş sağlar, çevre larengeal yapılara olası travmaları minimalize eder, iç kısımdaki larengoselin tamamen çıkarılmasına olanak sağlayarak rekürrensi önler (9,12). Ancak, sunduğumuz vakada lateral tirotomiye gereksinim duymadan bilateral larengopyoseller total olarak diseke edilerek çıkartılmışlardır. Postoperatif olarak hastanın yakınmaları tamamen geçmiş,günümüze kadar geçen 12 aylık süre içerisinde de rekürrens gelişmemiştir.

KAYNAKLAR

1. AMIN M, MARAN AGD : The Aetiology of Laryngocele. Clin Otolaryngol 1988;13:267-272.
2. BABB MJ, RASGON BM: Bilateral Laryngocele-quiz case 2. Arch Otolaryngol Head Neck Surg 2000;126:551-554.
3. CANALIS RF, MAXWELL DS, HEMENWAY WG: Laryngocele: an updated review. J Otolaryngol 1977;197:191-199.
4. CELIN SE, JOHNSON J, CURTIN H, BARNES L: The Association of Laryngoceles with Squamous Cell Carcinoma of the Larynx. Laryngoscope 1991;101:529-536.
5. CIVANTOS FJ, HOLINGER LD : Laryngocele and Saccullar Cysts in Infants and Children. Arch Otolaryngol Head Neck Surg 1992;118:296-300.
6. CLOSE G, MARKEL M, BURNS DK: Asymptomatic Laryngocele: Incidence and Association with Laryngeal Cancer. Ann Otol Rhinol Laryngol 1987;96:393-399.7. DE SANTO LW, DEVINE KD, WEILAND LH: Cysts of the Larynx: Classification. Laryngoscope 1970;80:145-176.
8. MICHEAU C, LUBOINSKI B, LANCHI P: Relationship Between Laryngoceles and Laryngeal Carcinomas. Laryngoscope 1978;88:680-688.
9. SNIEZEK JC, JOHNSON RE, RAMIREZ SG, HAYES DK: Laryngoceles and Saccular Cysts. South Med J 1996;89:427-430.
10. STELL PM, MARAN AGD: Laryngocele. J Laryngol Otol 1975;89:915-924.
11. THAWLEY SE, BONE RC: Laryngopyocele. Laryngoscepe 1973;83:362-368.
12. THOME R, THOME DC, DE LA CORTINA RAC: Lateral Thyrotomy Approach on the Paraglottic Space for Laryngocele Resection. Laryngoscope 2000;110:447-450.