OLGU SUNUMU

PAROTİS BÖLGESİ MALİGN MELANOMLARI+

MALIGNANT MELANOMA OF PAROTIS REGION

Dr. Necmi ARSLAN* Dr. Engin DURSUN*
Dr. Mehmet TURANLI* Dr. Dinçer ÖĞÜN*

ÖZET

Parotis bölgesi malign melanomları nadir görülen tümörlerdir. Olguların büyük çoğunluğunu, primer baş ve boyun bölgesi cildi malign melanomlarının metastatik lezyonları oluşturur. Parotis bezinden kaynaklanan primer malign melanom olguları ise oldukça nadirdir. Bu makalede parotis bölgesine lokalize malign melanomlu iki olgu sunularak, bölge malign melanomlarının özellikleri tartışılacaktır.

Anahtar Sözcükler: Malign melanoma, parotis bölgesi, metastaz

SUMMARY

Malignant melanomas of parotis region are uncommon tumours. Most of the cases have metastatic lesions from malignant melanoma of primary head and neck region skin. Primary malignant melanoma of parotis gland is very rare. We present two cases who have malignant melanoma localized in parotis region and discuss features of malignant melanoma of the region.

Key words: Malignant melanoma, parotis region, metastasis

*S.B. Ankara Onkoloji Eğitim ve Araştırma Hastanesi K.B.B. Baş ve Boyun Cerrahisi Kliniği - ANKARA
+26. Türk Otolarengoloji ve Baş-Boyun Cerrahisi Kongresinde poster olarak sunulmuştur
Çalışmanın Yapıldığı Klinik(ler) : S.B. Onkoloji Hast. KBB Kliniği
Çalışmanın Dergiye Ulaştığı Tarih : 10.11.2001
Çalışmanın Basıma Kabul Edildiği Tarih : 24.12.2001
Yazışma Adresi : Dr. Necmi ARSLAN, S.B. Ankara Onkoloji Eğitim ve Araştırma Hastanesi
K.B.B. Baş ve Boyun Cerrahisi Kliniği Demetevler / ANKARA

GİRİŞ

Malign melanoma (MM)'lar nadir görülmekte olup, tüm kanserlerin %1-15'ini, kanserden ölen olguların ise %0.9 oluşturmaktadırlar (9,10,16,23). En sık ciltte izlenirler ve son yıllarda %5'lik bir artış göstermişlerdir (21). Daha az sıklıkta ağız boşluğu, özofagus, nazofarinks, anüs ve vajina gibi mukozal yüzeylerde ve meninks, konjonktiva, retina gibi yerleşimlerde de izlenirler (9,10,21). Yaklaşık %15-25 oranında baş-boyun bölgesinde görülür (1,6,8,10-12,16,23). Baş-boyun bölgesinin MM'ları da ciltte, mukozal MM'lardan daha yaygın olarak izlenirler (1). Her yaşta görülebilmekle beraber 40-60 yaşları arasında daha sıklık gösterirler (9,10,21). Çocukluk çağında ve anneden plasental yayılımla fetusa geçen olgular da bildirilmiştir (9). Daha sıklıkla kadınlarda ve alt ekstremitede görülürler (9,21). Beyaz ırk ve özellikle Anglo-Saksonlar yüksek risk taşıyan popülasyonlardır (8). Etyolojik faktörler olarak, malign varyasyon potansiyeli %5-20 olan konjenital nevüsler, displastik nevüsler ve Hutchinson lekeleri gibi lezyonlar, ultraviyole ışınları ve belirgin olmasa da genetik fatörler sayılabilir (8,21).

Parotis bezi hem lenf nodlarıyla, hem de lenfosit agregasyonu yoluyla lenfoid doku içerir (12). Parotis lenf nodlarına, baş boyun bölgesinin büyük bir kısmının lenfatik drenajı drene olur (3,7,12,14,16,20,21). Dolayısıyla bu bölge tümörleri kolaylıkla parotise metastaz yapabilirler. MM ve yassı hücreli karsinom parotise en fazla metastaz yapan malign tümörlerdir (11,12,16,21). Parotis bölgesindeki olguların büyük çoğunluğu metastaz kabul edilmekle birlikte, son yıllarda çok nadir de olsa primer parotis MM'lu olgular bildirilmektedir (1,11,14,16,21,23).

Bu makalede; parotis bölgesinde yerleşimli iki MM olgusu, MM'un özellik göstermesi ve bölgede nadiren görülmesi nedeniyle, sunulmuş ve tartışılmıştır.

Olgu Sunumları

Olgu-1: 30 yaşında erkek olgu, 4-5 ay içinde gelişen sağ çene üst-arkasında şişlik nedeniyle Eylül 1997'de başka bir merkezden kliniğimize sevk edildi. Fizik muayenesinde; sağ parotis kuyruğuna uyan bölgede 3x4 cm boyutlarında, sert, altındaki dokuya yapışık, sağlam cilt ile örtülü, lokal ısı, hiperemi ve hassasiyeti olmayan kitle palpe edildi. Fasial fonksiyonlar normal ve palpabl servikal lenfadenopati yoktu. Yapılan ince iğne aspirasyon biyopsisi malign tümör infiltrasyonu-lenf düğümü olarak rapor edildi (S.B. Ankara Onkoloji Hastanesi Patoloji Bölümü: 10.09.1997/6318). Olgunun boyun bilgisayarlı tomografi (BT)'sinde, sağ parotis yüzeyel lobundan başlayarak derin loba uzanan 33x28 mm boyutlarında, hipodens, kontrast madde tutmayan kitle tespit edildi (resim-1-a,b). Primer tümöre yönelik yapılan tüm vücut kemik sintigrafisi, abdominal ultrasonografi ve BT, kraniyal, paranazal sinüs ve toraks BT'leri, panendoskopi, nazofarenks kör biyopsisinde patolojik bulgu saptanamadı. Primeri bulunamayan hastaya genel anestezi altında fasial sinir korunarak subtotal parotidektomi ve aynı taraf supraomohyoid boyun diseksiyonu yapıldı. Olgunun patoloji spesmenlerinin iki ayrı merkezde değerlendirilmesi ve yapılan immünohistokimyasal çalışmada HMB-45 boyası ile tümör hücre sitoplazmalarında yaygın pozitiflik saptanması sonucu; parotis kuyruğu çevresindeki lenf noduna malign melanom metastazı olarak kabul edildi (resim-2-a,b,c). Boyun diseksiyonu materyalinde metastatik lenf nodu tespit edilemedi (S.B. Ankara Onkoloji Hastanesi Patoloji Bölümü: 6718, Dr. Dinçer ÖĞÜN: 23.09.1997/19.9.2). Olguya postoperatif adjuvan kemoterapi ve radyoterapi uygulandı. Postoperatif özellikle fasial sinirin mandibular dalında gelişen parastezi 3 ayda düzeldi.. Olgu halen 4,5. yılında sağ olup lokal rekürrens ve uzak metastazı yoktur.

Olgu-2: 72 yaşında bayan olgu, sağ kulak alt ve önünde mavi-siyah renkli yara ve şişlik şikayeti ile başka bir merkezden kliniğimize sevk edildi. Şikayetlerinin ilk kez altı ay önce sağ çenesinde sağlam cilt altında fındık büyüklüğünde şişlikle başladığı ve üç ay sonra şişlik üzerinde ciltte mavi-siyah renkli yara oluştuğu ve yaranın ve şişliğin son iki ayda hızla büyüdüğünü öğrenildi. Fizik muayenede, sağ aurikula lobulunun ön-altında, parotisin arka-alt kısmına uyan bölgede mavi-siyah renkli ülsere, ciltten kabarık 2,5x4 cm boyutların-

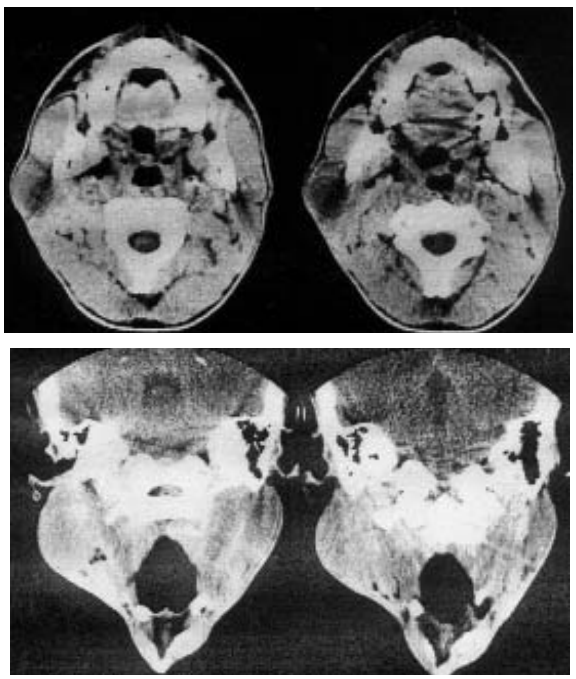

RESİM 1-a,b : Hastanın bilgisayarlı tomografilerinde, sağ parotis yüzeyel lobundan başlayarak derin loba uzanan yaklaşık 33x28 mm boyutlarında, hipodens, kontrast madde tutmayan kitle tespit edildi.

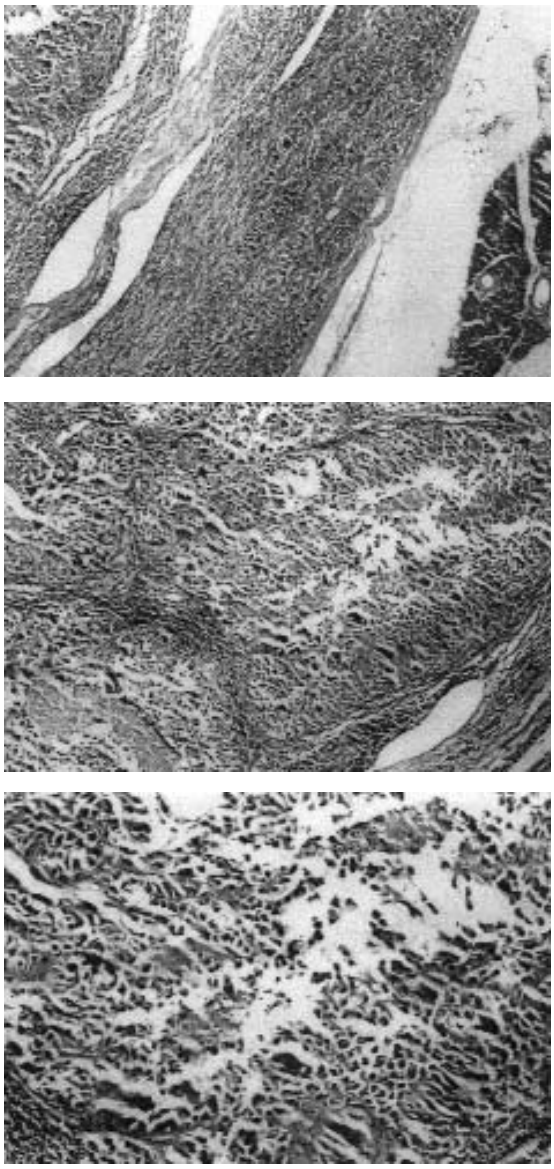

RESİM 2 : İntraparotidian lenf noduna metastaz,
a- (20x H-E) lenf nodunda atipik epitelial hücrelerin oluşturduğu metastaz (sol üst), kenarda rezidü
lenfoid doku ve parotis glandı (sağ alt),
b- (50x H-E) alveolar dizilim gösteren, belirgin nükleollü atipik hücre gruplar ve arada nekroz alanları,
c- (100x H-E) alveolar dizilim gösteren ekzantrik nükleuslu atipik hücreler.

da lezyon alttaki dokuya fikse olarak palpe edildi (resim-3). Boyunda palpasyonla en büyüğü 1.5 cm x 1.5 cm boyutlarında birbirleriyle ilişkili 2-3 adet LAP palpe edildi. Birlikte son bir ayda gelişen alt dudakta belirgin House-Brackman evre 2 fasial paralizi saptandı. Öncelikle malign melanom ve metastaz düşünülen olgunun, primer olabileceği düşünülen tümörüne yönelik yapılan, abdominal ultrasonografi ve BT, kraniyal, paranazal sinüs ve toraks BT'leri, panendoskopisinde patolojik bulgu saptanamadı. Çekilen tüm vücut kemik sintigrafisinde frontal ve T9-S1 aktivite artışı saptanmasına rağmen ileri radyolojik incelemelerle metastaz kabul edilmedi. Primeri bulunamayan hastaya genel anestezi altında, aurikula lobulunu içine alacak şekilde geniş cilt adasıyla birlikte, fasial sinir feda edilerek, total parotidektomi ve aynı taraf radikal boyun diseksiyonu yapıldı. Olgunun tümöral spesmeni malign melanom olarak rapor edildi. Tümörün perinöral invazyon yaptığı ve radikal boyun diseksiyonu spesmeninde 6 adet metastatik lenf nodu olduğu tespit edildi. (S.B. Ankara Onkoloji Hastanesi Patoloji Bölümü: 29.03.2001/2657-58). Adjuvan kemoterapi ve radyoterapi önerilen olgu tedavileri kabul etmeyerek kendi isteğiyle taburcu edildi. Kontrollere gelmeyen olgunun takibi yapılamadı.

TARTIŞMA

Parotis bölgesi MM'ları literatürde sıkça tartışılan fakat

RESİM 3 : Sağ aurikula lobulunun ön-altında, parotisin arka-alt kısmına uyan bölgede mavi-siyah renkli ülsere, ciltten kabarık, yaklaşık 2,5x4 cm boyutlarında lezyon izlenmektedir.

halen üzerinde fikir birliği oluşturulamamış lezyonlardır. Nöral krest hücrelerinden kaynaklanan melanositler, tüm deri ve mukozalar boyunca dağılırlar ve normalde tükrük bezlerinde bulunmazlar (21,22). Melanositik tümörler de nevus hücreleri ile epidermal ve dermal melanositlerden kaynaklanırlar (23). Bu nedenle parotis bölgesi MM'da ilk akla gelen, ya beze komşu lenf nodunda ya da bezin kendisine olan metastazdır (1,2,10,11,14,16,17,21,23).

Baş boyun bölgesinin cilt MM ve yassı hücreli karsinomları %80'in üzerinde parotis glandına ve beraberindeki lenf nodlarına metastaz yaparlar (16). Ayrıca hipernefroma, prostatic karsinoma, bronşların adenokarsinoması, renal hüc-

reli karsinoma, lösemi, lenfoma gibi diğer histolojik tipler de metastazdan sorumlu olabilmektedir (17,20). Parotis lenf nodlarına, baş ve boyun bölgesinin büyük bir kısmı drene olur (3,7,12,14,16,21). Parotis glandının da 5-10 arasında lenf nodu içermesi metastatik hastalıklarda en sık tutulan gland olmasını açıklayabilir (16). Parotis glandının metastatik MM'larında primer odak olarak da, özellikle baş-boyun bölgesinin cilt MM'ları suçlanır (11,16). Conley ve Arena, parotis metastazlarından primer sorumlu olan bölgelerin skalp ve kulak cildi olduğunu, bunu baş boyun bölgesinin diğer kısımlarının takip ettiğini belirtmişlerdir (17). Metastazlar nadiren, paranazal sinüs, sklera ve kojunktiva gibi cilt dışı bölgelerden de kaynaklanabilir (23). Nadir olarak baş boyun bölgesi dışından da metastazlar izlenebilir (16). Parotis glandının tutulması, çoğunlukla MM'un, parotis gland ve lenf nodlarına intralenfatik yayılımı sonucudur, fakat direk invazyonla da parotis bezini tutabilirler (11,16).

Primeri bulunamayan MM'ların insidansı tüm MM'lar içinde %2-16 arasındadır (10,15,23). Bu olgular içinde, primeri gösterilemeyen parotis yerleşimli MM olguları da bildirilmiştir. Bu olgularda, ilk olasılık, gerçekte var olan bir primer MM odağının bilinen tanı metodları ile ortaya konulamamasıdır (21). Bazı otörler de, tümörün parotis parankiminden geliştiğini fakat sıklıkla olgunun metastatik hastalıktan ölmesi nedeniyle, uzun takibinin, herhangi bir primer MM'un açığa çıkması için yeterli olmadığını düşünmektedirler (14).

Primeri bulunamayan MM'larda diğer olasılıklar, primer MM regrese olduktan sonra parotiste MM metastazı ortaya çıkması ve parotisin MM'un primer yeri olabileceğidir (12,14,21,23). Ayrıca lenf nodlarından primer MM'un gelişmeyeceğine inanılırsa da parotis lenf dokusundan gelişebileceği de düşünülmüştür (16).

Primer cilt MM'unun otoimmün sistem tarafından regresyonun olabileceğini bilinmektedir (15,23). Smith ve Stehlin, primer MM'un spontan regresyonuna dikkat çekmişler ve bölgesel metastazlı primer MM'un spontan regresyonunu %1.7 olarak (8/456) bildirmişlerdir. Pigmente lezyon hikayesi olan bir alanda, tümör hücreleri içermeyen fakat pigmente makrofajlar, lenfositler ve yeni kan damarları içeren fibrotik bir stromanın normal epidermisle örtüldüğünü göstermişlerdir. Bu bilgi, daha önce, primerin bulunmaması için herhangi bir neden olmamasına rağmen primeri belirlenemeyen ve primer parotis bezi MM'u olarak bildirilen olgulara şüphe düşürmüştür (17,23).

Primer parotis MM'unun parotisin normal dokusu içindeki melanositlerden gelişeceği düşünülür (1,16). Fakat parotis içinde melanositlerin varlığı halen tam olarak çözümlenememiş ve tartışmalıdır. Greene ve Bernier, melanositlerin parotis içinde bulunabileceğini, glandın bukkal epitelden invaginasyonundan geliştiği ve bukkal epitelin de melanoblast içerme olasılığının bilinmesi nedeniyle, düşünmüşlerdir. Melanini duktal ve asiner hücrelerde göstermişlerdir. Wang ve arkadaşları, ise kendi histolojik incelemelerinde, duktal ve asiner melanini veya melanositleri gösterememişlerdir (23). Bununla birlikte, Takeda, bir otopsi olgusunda, benign melanositleri parotisin interlobüler duktunun bazal ve suprabazal tabakasında göstermiştir (18). Buna rağmen, primer parotis malign melanom olguları bildirilse de, bir kısmının hala metastatik olduğu söylenebilir (16). Buna bir çözüm için, Woodward ve arkadaşları da primer parotis malign melanomu için aşağıdaki dört kriteri öne sürmüşlerdir: 1.Tümör asıl kitlesi parotis bezi içinde olmalı; 2.Tümör tanımlanabilir lenf nodu dokusu içermemeli; 3. Vücutta göz, cilt, burun, farinks, oral kavite, özefagus, anogenital bölge, meninksler gibi başka bir yerde MM bulunmamalı; 4. Daha önce eksize edilen MM veya pigmente lezyon progresyonu olmamalıdır (24). Ayrıca, intraparotidial lenf nodlarını tutan metastazlar, genellikle lenf nodu kapsülü ile komşu tükürük bezi glandı arasında iyi belirlenmiş bir sınıra sahiptirler. Oysa primer lezyonlar infiltratif özellikte ve sınırları tam belli olmayan lezyonlardır. Bununla birlikte tükürük bezinin infiltratif tutulumu primer tümörü göstermez, çünkü, son yayınlar metastazların da benzer şekilde infiltrasyon oluşturabileceğini göstermektedir (1,16).

Olgularımızdan ilkinde, lenf nodu tutulumu ve çevresinde sağlam tükrük bezinin izlenmesi, belirleyebildiğimiz primer MM olmaması nedeniyle, primeri bulunamayan veya primer lezyonu regrese olmuş MM'un lenf noduna metastazı veya primer noddan gelişebilen bir MM olduğu düşüncesindeyiz. İkinci olgumuzda ise, belirleyebildiğimiz primer MM olmaması, spesmenin histopatolojik incelenmesinde tümörün epitelle ilişkisinin olmaması ve lenfoid dokuya rastlanılamaması ve anamnezde önce şişlik, sonrasında ciltte pigmente lezyonun oluştuğunun öğrenilmesi nedeniyle; primer parotis kaynaklı MM'un cilde invazyon yapmış olabileceği düşünülmüştür. Ancak olgunun bölge cildindeki küçük lezyonu fark edemediği ve bu lezyonun büyüyerek direkt parotisi invaze etmiş olabileceği de unutulmamalıdır.

Parotis bölgesi MM'larında ana klinik semptom, parotis bölgesinde progresif büyüyen, genellikle cilt ve derindeki yapılara fikse asemptomatik şişliktir (1,12,14,17,22). Olgularda nadiren fasial paralizi izlenir. Bölgesel ve uzak metastazlar izlenebilir. Bölgesel metastazlar sıklıkla servikal nodlara, uzak metastaz da akciğerleredir (1). Olgularımızın ikisinde de ana semptom parotis bölgesindeki şişlikti. Olgularımızdan birinde (olgu-2) son bir ayda gelişen alt dudakta belirgin House-Brackman evre 2 fasial paralizi ve palpasyonla boyunda lenfadenopati belirlendi. Preoperatif uzak metastaz her iki olguda da tespit edilemedi.

Parotis bölgesi lenf nodları genellikle intraglandüler ve

ekstraglandüler (paraglandüler) olarak ikiye ayrılırlar (4,11,13,17,19). Drenaj buradan üst derin servikal lenf nodlarına (jugulodigastrik) ve ardından alt servikal lenfatiklere doğru devam eder (3). Ekstraglanduler nodlar sıklıkla preauriküler ve infraauriküler bölgelere yerleşir. Patolojik tutulumlarda yukarı yayılarak zigomatik ark seviyesine ve aşağıya yayılarak sternokliodomastoid kasın anterior kısmının 1/3 orta kısmına kadar gelebilirler (11). Parotis lenf nodlarına, alın, skalp, yüz, dış kulak ve dış kulak yolu, temporal bölge, zigomatik bölge, göz kapakları ve konjunktiva, orbita, eksternal burun, lakrimal bez, östaki borusu, paranazal sinüsler, nazofarenks ve orofarenksin lenfatik drenajı drene olur (3,7,12,14,16,21). Preauriküler lenf nodları yukarıda sayılan baş boyun bölgelerinden özellikle yüzün ve boyunun üst bölümü, anterior skalp ve kulak cildinin MM'larında sıklıkla tutuluma uğramaktadır (3,7,11,13). Posterior skalp, ön ve arka boyun bölgesindeki tümörlerin yayılımında parotise metastaz insidansı düşmektedir (13). Genel olarak, paraglandüler lenf nodları ile intraglandüler lenf nodlarının büyük kısmı fasial sinirin lateraline ve glandın süpersfisyial kısmına yerleşmiştir (2,4,11,13). Bundan dolayı bu bölge MM'larında lokal-bölgesel kontrolün efektif bir biçimde sağlanabilmesi için yüzeyel parotidektomi ve parotis lenf nodu diseksiyonu önem kazanmaktadır (2,7,11,13).

Lenf nodu metastaz riski primer tümörün invazyon derinliği ile korelasyon gösterir (2,13). Otorler MM metastazlarında primer odak 0.75 mm'den fazla kalınlıkta ise parotis metastaz insidansının başladığını, 1.5 mm'den fazla ise bölgesel lenf nodu yayılım insidansının yüksek olduğunu belirtmişlerdir (13). Hem parotis hem de servikal metastazlar, primer lezyon cilt altı yağ dokusuna yayılır veya 3 mm kalınlığına ulaşırsa daha sıklıkla gelişir (2).

Günümüzde yapılan çalışmalar, parotis lenf nodlarında metastaz olduğunda, sıklıkla aynı taraf servikal lenf nodlarında da metastaz olduğunu göstermektedir (2). Yine değişik çalışmalarda servikal lenfadenopati varlığında, preauriküler palpabl lenf nodu olmasa da uygulanan radikal boyun diseksiyonu ve yüzeyel parotidektomi sonrası, parotidektomi spesmenlerinin üçte birinde okult metastaz varlığı gözlenmiştir (3). Çelen ve arkadaşları, çalışmalarında olguların %41.6'sında preauriküler lenf nodlarında metastaz saptamışlar, hepsinde preoperatif servikal lenf nodu palpabl iken sadece yarısında preauriküler lenf nodunun palpabl olduğunu ve preauriküler lenf nodu metastazı tespit edilen oguların hepsinde servikal lenf nodu metastazı da olduğunu belirtmişlerdir (7). Baş boyun bölgesi MM'larında servikal okült metastaz oranı yaklaşık %25'dir. Fakat gerçek servikal okült metastaz insidansının, rütin histolojik yöntemlerle tamamının belirlenememesinden dolayı, %60'dan fazla olabileceği de belirtilmiştir (2). Primeri bilinmeyen MM'ların bölgesel lenf nodlarına metastaz oranı da %60'ın üzerinde belirtilmiştir (10).

Lezyonların tedavisinde ilk seçenek cerrahi olmakla birlikte; cerrahi, radyoterapi, kemoterapi, immünoterapi seçeneklerinin tek veya kombine protokolleri de önerilmiştir (1,5,8,11,12,17). Olgu metastatik MM olmadıkça, mümkün olduğunca radikal cerrahi tedavide önerilmiştir (1,14). Bununla birlikte tümörün lokalizasyonu nedeniyle her zaman cerrahi eksizyon yeterli olmayabilir (1). Tam bir fikir birliği olmamasına rağmen, en az superfisiyal parotidektomiyle birlikte parotidien lenf nodu ve/veya uygun boyun diseksiyonunun parotis bölgesi MM'larının tedavisinde uygun bir cerrahi yaklaşım olduğunu göstermektedir (1-3,7,8,11-14,17,21,23).

Parotis lenf nodlarının tutulduğu olgularda otörlerin çoğu fasial sinirin korunduğu süperfisial parotidektomiyi önermektedirler (2,3,7,11-13). Klinik olarak preariküler ve infraauriküler paraglandular nodlarda tutulum söz konusuysa, bu olgularda intraglanduler lenf nodlarına redrograde drenaj olabileceğinden cerrahi yaklaşımın, gerektiğinde fasial sinirin feda edilmesiyle birlikte, total (radikal) parotidektomi ve radikal boyun diseksiyonu olması gerektiğini belirten yayınlar da mevcuttur (12,17).

Terapötik boyun diseksiyonlarının takibinde de rekürrens oranları %23-50 arasındadır bildirilmiştir (10). Bu nedenle, servikal metastazlı MM'lu olgularda, bazı otorlerin son zamanlarda modifiye radikal boyun diseksiyonunu önermelerine rağmen, radikal boyun diseksiyonunun daha akılcı bir yaklaşım olduğu belirtilmektedir (3,10,12,23). Nasri ve arkadaşları, modifiye ve radikal boyun diseksiyonları arasında, rekürrens ve survi oranları açısından anlamlı bir fark bulamamışlar, en iyi cerrahinin, tüm tutulan lenf nodlarının çıkarılırken maksimal fonksiyonların korunması olduğunu vurgulamışlardır (10).

Cerrahide tartışılan konular elektif süperfisiyal parotidektomi ve/veya elektif boyun diseksiyonunun yapılıp yapılmayacağıdır (1-3,11,12).

Elektif parotidektomi olgularında genel olarak komplikasyon oranı düşük olmasına rağmen, MM'larının tedavisindeki parotidektominin rolünü gösteren çok az geniş serili araştırma olması ve klinik yararının tam olarak ortaya koyulamaması, bu komplikasyonun düşünülmesi gerektiğini göstermektedir (11).

Baş boyun bölgesi cilt MM'ları için elektif lenfadenektominin rutin uygulanmasını destekleyen prospektif randomize klinik çalışmalar da yoktur (11,12). Bununla birlikte, retrospektif çalışmaların bir kısmı, elektif boyun diseksiyonunun bölgesel rekürrens oranlarını azaltığını ve bölgesel kontrolün daha iyi olduğunu göstermektedir (2). Sidney Melanoma Ünitesi'nin yaptığı retrospektif çalışmalar elektif boyun

diseksiyonunun survi üzerine belirgin bir etkisinin olduğunu gösterememiştir. Bu nedenle elektif boyun diseksiyonu Sidney Melanoma Ünitesi'nde standart bir prosedür olarak uygulanmamaktadır (11). Ayrıca radikal parotidektominin de surviye katkısı belirlenememiştir (23).

Önemli bir nokta da, servikal lenf adenopatisi olmayan fakat preauriküler metastazı olan olgularda parotidektomi ile aynı seansta boyun diseksiyonunun uygulanıp uygulanmayacağıdır. Bu olgularda boyun diseksiyonuna karar vermek için uygulanabilecek bir yöntem, seçilmiş bazı malign parankimal parotis tümörlü olgularda da uygulanan, jugulodigastrik lenf nodunun biyopsi ve "frozen-section'la değerlendirilmesidir. Barr ve arkadaşları, preauriküler metastazlı olgularda süperfisial parotidektomiyle iyi bir lokal kontrol sağlandığını, klinik olarak servikal lenf adenopatinin varlığında veya jugulodigastrik lenf nodu biyopsisinin pozitifliğinde radikal boyun diseksiyonu ile kombine edilmesinin gerektiğini belirtmişlerdir (3).

Radyoterapinin, kemoterapinin ve immünoterapinin yararı ve surviye etkisi sınırlı ve tam olarak ortaya konulamamıştır (1,12). MM'lar relatif radiorezistantırlar ancak yüksek doz radyoterapiye yanıt verebilirler (12). O'Brein ve arkadaşları, minimum 12 ay takip ettikleri olgularının, radyoterapi uygulamadıkları nod pozitif 9 olgudan 4'ünde, radyoterapi uyguladıkları nod pozitif 16 olgudan ise 1'inde parotiste rekürrens izlemişlerdir. Adjuvan radyoterapinin giderek artan oranda kullanılmasının, parotis glandında klinik olarak MM varlığında tedavi yaklaşımının yalnız cerrahiyle, sınırlı değere sahip olduğunu yansıttığını ve histolojik olarak pozitif lenf nodu bulunan olgularda adjuvan radyoterapinin yararlı olduğunu belirtmişlerdir (11). Ayrıca radyoterapi palyatif amaçla kemik metastazlarının ağrısının giderilmesinde de kullanılır (12).

Olgu-1'de, sağ parotis yüzeyel lobundan başlayarak derin loba uzanan 33x28 mm boyutlarında kitle dışında, muayene ve radyolojik olarak boyunda belirgin bir lenfadenopati belirlenemedi. Bu nedenlerle olguya fasial sinir korunarak subtotal parotidektomi ve aynı taraf supraomohyoid boyun diseksiyonu uygulandı. Primer kitlenin büyüklüğü ve yerleşim yeri nedeniyle postoperatif adjuvan radyoterapi ve kemoterapi tedaviye eklendi. Olgu-2'de ise sağ aurikula lobulünün ön-altında, parotisin arka-alt kısmına uyan bölgede mavi-siyah renkli ülsere, ciltten kabarık 2,5x4 cm boyutlarındaki kitle ve boyunda palpasyonla en büyüğü 1.5 cm x 1.5 cm boyutlarında birbirleriyle ilişkili 2-3 adet LAP palpe edildi. Birlikte son bir ayda gelişen alt dudakta belirgin House-Brackman evre 2 fasial paralizi saptandı. Lezyonun cildi tutması palpabl lenfadenopatinin ve fasial paralizinin olması nedeniyle, olguya, aurikula lobulünü içine alacak şekilde geniş cilt adasıyla birlikte, fasial sinir feda edilerek, total parotidektomi ve aynı taraf radikal boyun diseksiyonu uygulandı. Tümörün büyüklüğü, yerleşim yeri ve histopatolojik incelemede perinöral invazyon yaptığı ve boyun diseksiyonu spesmeninde 6 adet metastatik lenf nodunun tespit edilmesi nedeniyle, olguya adjuvan kemoterapi ve radyoterapi önerildi. Olgu tedavileri kabul etmeyerek kendi isteğiyle taburcu oldu. Klinik olarak MM'lu olgularda, primer lezyon için yerleşim yeri ve metastaz durumu dikkate alınarak mümkün olduğunca radikal cerrahi uygulanmasından yanayız. Parotis bölgesinde yerleşim gösteren MM'lu olgulardaki deneyimimiz az olması rağmen, diğer malign parotis kitlelerinde olduğu gibi (19) direkt sinir tutulumunun olmadığı olgularda, fasial sinirin korunarak subtotal parotidektomi; tutulu olduğu olgularda ise sinirin feda edilerek total parotidektomi uygulanmasından yanayız. Boyuna yaklaşımımız ise mümkün olduğunca fonksiyonların korunarak, tutulan ve/veya tutulabilecek tüm lenf nodlarının çıkarılmasıdır. Lenfadenopatisi pozitif olan olgularda radikal boyun diseksiyonu, elektif olgularda ise modifiye radikal boyun diseksiyonu uygulamaktan yanayız. Postoperatif dönemde özellikle adjuvan radyoterapi başta olmak üzere kemoterapinin de yararlı olacağı inancındayız. Yine de her olgunun kendi içinde değerlendirilmesi ve tedavi planının buna göre yapılması gerektiğini de vurgulamak isteriz.

Parotis gland MM'larının histopatolojik tanısında, diğer karsinomalardan ayırmada özellikle tümör az diferansiye ve amelanotik ise problem olabilmekte, yassı hücreli karsinom, adenokarsinom, anaplastik karsinom tanıları konulabilmektedir (1,11,16,21,23). Bu olgularda özellikle immunohistokimyasal çalışmalar, özellikle S-100 ve HMB-45 pozitif boyanması, tümörün cinsini betimlemede oldukça yararlıdır (16,23). Olgu-1'de yapılan immünohistokimyasal çalışmada HMB-45 boyası ile tümör hücre sitoplazmalarında yaygın pozitiflik saptanmıştır.

Tümörün kalınlığı ile prognoz arasında direkt ilişki vardır (9,12,13). 0.76 mm'den az olan olgularda prognoz iyi olup 5 yıllık sağ kalım %100, 0.76-1.5 mm arasındaki olgularda %80, 1.5 mm'den fazla olan olgularda ise %50'nin altındadır (9). Ayrıca invazyon paterninin artması da sürviyi olumsuz etkilemektedir (13). Baş boyun bölgesindeki cilt MM'ları, vücudun diğer yerleşimli MM'larından daha kötü prognoza sahiptirler. Prognoz, parotis lenf nodları veya parotis tutulduğunda daha da kötüleşmektedir (2,4,11,17). Conley ve Arena, parotis glandının metastatik MM'unda beş yıllık survi oranını %11.5 olarak bildirmişlerdir. Literatürde prognozun iyi olduğunu gösteren geniş seriler bulunmamaktadır (17). Literatürde nodal tutulumun surviyi anlamlı ve kötü yönde etkilediği belirtilmişse de, olguların azlığı nedeniyle parotis veya boyun metastazı varlığında, prognozda farklılık olup olmayacağı ayırımı yapılamamıştır (11). Milton ve arkadaşları, tek nodun tutulu olduğu olgularda 5 yıllık sürvinin birden fazla lenf tutulumu olan olgulardan anlamlı şekilde

daha iyi olduğunu belirtmişlerdir. Nasri ve arkadaşları da, bulgularının bunu desteklediğini fakat istatistiksel olarak anlamlı bir fark bulamadıklarını bildirmişlerdir (10). Ayrıca literatürdeki veriler, primeri bilinmeyen MM olgularının prognozunun primeri bilinen MM olgularından daha iyi veya aynı olduğu konusunda ikiye bölünmüştür (15,16). Primeri bilinmeyenlerin, bilinenlere oranla daha uzun surviye sahip olduğunu gösteren yayınlar çoğunluktadır (1,12,15,16,23). Primeri bilinmeyen MM'larda; Nasri ve arkadaşları, 2 yıllık surviyi %20; Velez ve arkadaşları, 5 yıllık surviyi %10 olarak belirtmişlerdir (10). Uzak metastaz varlığında ise prognoz oldukça kötüdür ve genellikle ölümcüldür (1,10,13).

SONUÇ

Parotis bölgesi MM'ları nadir görülen tümöral lezyonlar olsalar da, özellikleri nedeniyle parotis bölgesinin gerek metastatik gerekse primer tümörlerinin ayrıcı tanısında düşünülmelidirler. Tedavilerinde cerrahi ön planda olmak kaydıyla radyoterapi ve kemoterapi ile kombine tedavi seçenekleri de olgular da uygulanmalıdır.

KAYNAKLAR

1. BAHAR M, ANAVI Y, ABRAHAM A, BEN-BASSAT M. Primary malignant melanoma in teh parotid gland. Oral Surg Oral Med Oral Pathol, 70:627-630, 1990.
2. BALL ABS, CHIR M, THOMAS JM. Management of parotid metastases from cutaneous melanoma of the head and neck. J Laryngol Otol, 104:350-351, 1990.
3. BARR LC, SKENE AI, FISH S, THOMAS JM. Superficial parotidectomy in the treatment of cutaneous melanoma of the head nad neck. British J Surg, 81:64-65, 1994.
4. CALDWELL CB, SPIRO RH. The role of the parotidectomy in the treatment of cutaneous head and neck melanoma. Am J Surg, 156:318-322, 1988.
5. CENİK Z, UYAR Y, DOĞMUŞ H. Baş ve boyun bölgesi malign deri tümörleri. Türk Otolarengoloji Arşivi, 30:56-59, 1992.
6. CONLEY J, HAMAKER RC. Melanoma of head and neck. Laryngoscope, 87:460-464, 1977.
7. ÇELEN O, ALTINYOLLAR H, BERBEROĞLU U. Baş Bo-

yun melanomlarında yüzeyel parotidektomi ve preaurilüler lenf nodu diseksiyonu. Acta Oncologica Turcica, 32:1-4, 1999.

8. GULLANE P: Deri. Gluckman J, Gullane P, Johnson J(Eds), Cevanşir B, Kıyak E (Çeviri Eds): Baş-Boyun Tümörlerine Yaklaşım, Nobel Tıp Kitabevleri Ltd, İstanbul, 1995.
9. GÜRSAN N, ERDEM T, KABALAR E, ERMAN Z, EŞREFOĞLU M. Malign melanomanın klinik ve histolojik incelemesi. Dermatoloji Dergisi, 9:12-15, 2000.
10. NASRİ S, NAMAZİA A, DULGUEROW P, MİCKEL P. Malignant melanoma of cervical and parotid lymph nodes with an unknown primary site. Laryngoscope, 104:1194-1198, 1994
11. O'BRIEN CJ, PETERSEN-SCHAFER K, PAPADOPOULOS T. Evaluation of 107 therapeutic and elective parotidectomies for cutaneous melanoma. Am J Surg, 168:400-403, 1994.
12. ORD RA. Metastatic melanoma of the parotid lymph nodes. Int J Oral Maxillofac Surg, 18:165-167, 1989.
13. ÖNAL K, ÖNCEL S, UĞUZ Z, TOPALOĞLU İ, GÖKÇE H, ERMETE M. Parotis bezinde malign melanom metastazı. K.B.B. ve Baş Boyun Cerrahisi Dergisi, 6:170-172, 1998.
14. PAIN JA, COLLIER STJ, CONN PC. Malignant melanoma of a parotid lymph gland. Int J Oral Maxillofac Surg, 15:645-647, 1986.
15. PANAGOPOULOS E, MURRAY D. Metastatic malignant melanoma of unknown primary origin: a study of 30 cases. J Surg Oncology, 23:8-10, 1983.
16. PRAYSON RA, SEBEK BA. Parotid gland malignant melanoma. Arch Pathol Lab Med, 124:1780-1784, 2000.
17. ROBERTS C, JAYARAMACHANDRAN S. Malignant melanoma of the parotid gland. BJCR, 46:217-218, 1992.
18. TAKEDA Y. Melanocytes in the human parotid gland. Pathol Int, 47:581-583, 1997.
19. TURANLI M, ÇETİN O, TÜZ M, TURHAN N, TAŞEL M, UGAN G. Parotis kitleleri. Acta Oncologica Turcica, 30:1-3, 1997.
20. TÜZ M, ÇETİN O, TURANLI M, TAŞEL M, UGAN G. Parotis bezinin metastatik tümörleri. K.B.B. ve Baş ve Boyun Cerrahisi Dergisi, 7:131-134, 1999.
21. VARDAR E, GÜL E, ACILAR MK, OLGUN L, POSTACI H. Parotisin malign melanomu. Kulak Burun Boğaz İhtisas Dergisi, 7:155-158, 2000.
22. YILDIZ E, EĞİLMEZ R, DÜZCAN E, ÖZBİLİM G, CANBAY E. Baş boyun lokalizasyonlu malign melanoma. Turkish Journal of Neoplasia, 4:45-50, 1995.
23. WANG YB, LAWSON W, ROBİNSON RA, ORDONEZ BP, BRANDWEİN M. Malignant melanomas of parotid. Arch Otolaryngol Head Neck Surg, 125:635-639, 1999.
24. WOODWARD RT, SHEPHERD NA, HENSHER SR. Malignant melanoma of the parotid gland: a case report and literature review. Br J Oral Maxillofac Surg, 31:313-315, 1993.