DENEYSEL ÇALIŞMA

NAZAL SEPTUMA HOMOGREFT KIKIRDAK İMPLANTASYONU

HOMOGRAFT CARTILAGE IMPLANTATION TO THE NASAL SEPTUM
(Experimental study)

Dr. Hasan CANDAN (*), Dr. Atila GÜNGÖR (*), Dr. Sarp SARAÇ (*), Dr. Hakan CINCIK (*), Dr. Ethem POYRAZOĞLU (*)

ÖZET: *Çalışmamızda nazal rekonstriksiyonda homogreft septal kıkırdağın kullanımını raflarda araştırmayı amaçladık. Her bir grupta dörder rat olan iki çalışma grubu planlandı. Ratların nazal septumuna % 70 etilalkolde bir ay bekletilen homogreft septai kıkırdaklar implante edildi. 1. gruptaki 4 rat iki hafta, II. gruptaki 4 rat dört hafta takip edildi. Tüm raflarda greft merkezinin ve periferinin canlı olduğu görüldü. Osifikasyon, fibrozis, mononükleer ve polimorfonükleer hücre infiltrasyonunu içeren tüm parametreler göz önüne alındığında çalışma grubundaki ratlarda elde edilen histopatolojik bulgularla kontrol grubu raflarda elde edilen bulgular arasında anlamlı bir fark gözlenmedi (p>0.05). Homogreft septal kıkırdağın uygun koşullarda saklandığında nazal rekonstrüksiyonda kullanılabileceği sonucuna varıldı.*

Anahtar Sözcükler: *Kıkırdak, nazal septum, homogreft, rat*

SUMMARY: *The aim of this study is to investigate the results of homograft septal cartilage use in the nasal reconstruction. Homograft septal cartilages preserved in 70 % alcohol for one month were implanted to two groups (group I and group II) of rats each consisting of 4 rats and followed up for 2 and 4 weeks respectively. After being sacrifised, macroscopic and microscopic findings were compared both between groups and the control and the study groups. No statistically significant difference was observed in the macroscopic and microscopic findings between two groups (p>0.05). We conclude that the well preserved homograft septal cartilage can be used for the nasal reconstruction.*

Key Words: *Cartilage, nasal septum, homograft, rat*

GİRİŞ

Nazal septumda doğuma, travmaya veya cerrahi girişimlere bağlı olarak osteokartilajinöz yapıda kayıplar meydana gelebilir. Bu kayıplara bağlı deformitelerin düzeltilmesinde ve nazal septumun yeniden oluşturulmasında otogreft ve homogreft kıkırdak, kemik greftler veya çeşitli biyouyumlu maddelerden faydalanılır (6). Sık kullanılan materyallerden biri olan kıkırdak, özelikle otogreft olduğunda iyi tolere edilir. Ancak greftin septumdan temin edilemediği durumlarda ikinci bir operasyon sahasının gerekliliği hasta ve hekim için zor olduğu kadar masraflı da bir uygulamadır (1,3,7-10).

(*) GATA Haydarpaşa Eğitim Hastanesi, KBB Kliniği, İSTANBUL

Katlardan alındıktan sonra % 70'lik alkolde bir ay saklanan septal kıkırdakları başka grup ratların nazal septumuna implante edip iki ile dört hafta sonraki histopatolojik sonuçları karşılaştırarak homogreft kıkırdak kullanımının burun rekonstrüksiyonundaki başarısını değerlendirmeyi amaçladık.

YÖNTEM VE GEREÇLER

Bu çalışma GATA Haydarpaşa Eğitim Hastanesi Hayvan Laboratuvarında, İstanbul Üniversitesi DETAM (Deneysel Tıp Araştırma Merkezi)'dan temin edilen, 250-300 gram ağırlığındaki (ortalama 276 gr.) 17 adet sağlıklı ve erişkin albino rat kullanılarak gerçekleştirildi.

17 ratın üçü donör, dördü kontrol grubu olarak kullanıldı. Kalan 10 rattan 5'erli iki çalışma grubu oluşturuldu. Çalışma sırasında iki ratın ölmesi nedeniyle her bir grupta 4 rat olacak şekilde düzenleme ya-

pıldı. Donör olarak kullanılan ratlara intramüskuler 50 mg/kg ketamin anestezisi uygulandı. Burun sırtı tıraş edildi, betadinle temizlendi. İnterorbital alandan burun ucuna ulaşan vertikal deri insizyonu ile nazal kemiklere (Şekil 1), orta hatta yapılan osteotomi ile septuma ulaşıldı. Her iki yandan septal mukoza eleve edilip mümkün olduğunca büyük miktarda kıkırdak çıkarıldı, nazal kavite kapatıldı, cilt 4/0 ipekle dikildi. Çıkarılan kıkırdaklar % 70'lik etilalkolde bir ay saklandı.



Şekil 1: Nazal kemikler arasından eleve edilen kısım ve septumdan çıkarılan kıkırdak parça görülüyor.(Oklar).

Çalışma grubundaki ratlarda da aynı cerrahi yöntem ile kıkırdak septuma ulaşıldı, orta kısmından 8x3 milimetre boyutundaki bölge çıkarıldı. Daha önce alınıp etilalkolde saklanan homogreft kıkırdaklar uygun boyuta getirilerek bu bölgeye implante edildİ. Birinci gruptaki ratlar iki, ikinci gruptaki ratlar dört hafta takip edildikten sonra dekapite edilerek nazal septumları incelendi.

Kontrol grubu ratlarda da aynı cerrahi işlem uygulanarak kıkırdak septum mobilize edildi, ancak çıkarılmayıp tekrar yerine yerleştirildi. Kontrol grubu olguların da ikisi iki, ikisi dört hafta takip edildi.

Makroskobik olarak mukoza sağlamsa absorbsiyonun olmadığı kabul edildi. Mukozal devamlılıkta bozulma varsa hafif, bozulma ile beraber grefte dejeneratif değişiklikler varsa orta, greft atılmışsa şiddetli absorbsiyonun olduğu kabul edildi.

Mikroskobik değerlendirmede kemik, homogreft kıkırdak ve bakiye kıkırdak arasındaki fibrotik dokuların miktarına göre fibrozis hafif, orta ve şiddetli derecede olarak değerlendirildi. Epitelizasyonun varlığı ya da yokluğuna, greft merkezinin ve periferinin canlılığına, osifikasyona bakıldı. Ayrıca absorbsiyon, mononükleer ve polimorfonükleer hücre infiltrasyonu değerlendirildi **(Tablo 1).**

Parametre	**Bulgu**	**Dejenerasyon**	**Puan**
Absorbsiyon	Absorbsiyon bulgusu yoksa	Yok	-
	Bir bölgede absorbsiyon varsa	Hafif	+
		Orta	++
	Birden fazla bölgede absorbsiyon varsa Periferde yaygın absorbsiyon varsa	Şiddetli	+++
Mononükleer lenfosit infiltrasyonu (MNLİ)	Bir kaç adet MNL hücre varlığı	Yok	–
	Bir periferik alanda MNLİ	Hafif	+
	Birden fazla alanda MNLİ	Orta	++
	Yaygın mononükleer hücre varlığı.	Şiddetli	+++
Polimorfonükleer lökosit infiltrasyonu (PMNLİ)	Bir kaç adet PMNL infiltrasyonu	Yok	-
	Greftin periferinde bir alanda PMNLİ	Hafif	+
		Orta	++
	Greftin birden fazla alanında PMNLİ	Şiddetli	+++
	Yaygın PMNL infiltrasyonu		

Tablo 1: Mikroskobik değerlendirmede kullanılan parametreler, bulgular, dejenerasyon dereceleri ve puanlama.

İstatistiksel inceleme Statistical Package for Social Sciences (SPSS) for Windows sürüm 7.5.1 programı kullanılarak yapıldı. İki çalışma ve bir kontrol olmak üzere 3 grupta elde edilen histopatolojik bulgular "Kruskal-Wallis testi" ile değerlendirildi.

BULGULAR

Makroskobik olarak üç ratın mukozasında değişiklik yokken mikroskobik olarak kıkırdakta absorbsiyon bulguları görüldü.

I. gruptaki 2 ratta (% 50) mukoza tabii iken 2 ratta (% 50) hafif derecede dejenerasyon gözlendi. 4 ratın 3'ünde (% 75) tam epitelizasyon (Şekil 2-a), birinde (% 25) parsiyel epitelizasyon (Şekil 2-b) tespit edildi. Ratların hepsinde (% 100) greft merkezinin ve greft periferinin canlı olduğu, birinde (% 25) osifikasyon geliştiği (Şekil 3), 3'ünde (% 75) değişik derecelerde fibrozİs, 2'sinde (% 50) hafif derecede absorbsiyon, 2'sinde (% 50) mononükleer hücre infiltrasyonu olduğu, ikisi hafif, birisi orta derecede olmak üzere 3'ünde (% 75) değişik derecelerde polimorfonükleer hücre infiltrasyonu olduğu tespit edildi.

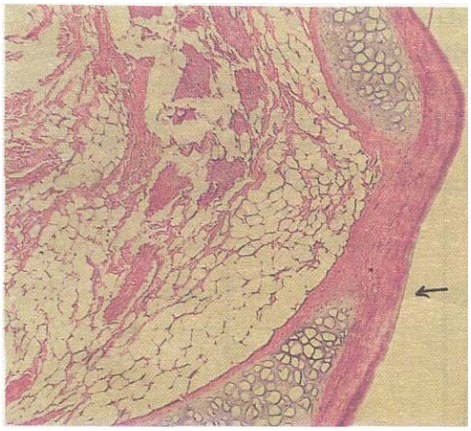

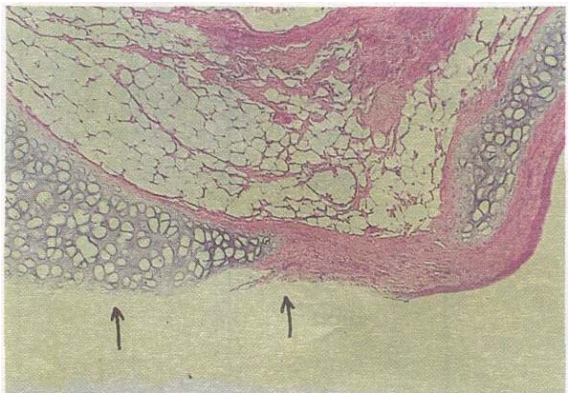

Şekil 2: Greft ve bakiye kıkırdak yüzeyinde (a) tam epitelizasyon (tek ok), (b) parsiyel epitelizasyon (çift ok) (H&ExlOO).

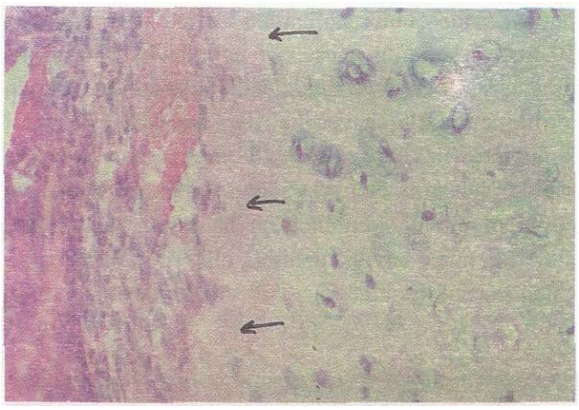

Şekil 3: Homogreft kıkırdakta ossifikason alanları görülmektedir (oklar) (H&Ex400)

II. grupta bir ratta (% 25) mukoza tabii idi, 2 ratta (% 50) hafif, bir ratta (% 25) orta derecede dejenerasyon tespit edildi. Ratlann 2'sinde (% 50) tam, 2'sinde (% 50) parsiyel epitelizasyon tespit edildi. Ratların hepsinde (% 100) greft merkezinin ve greft periferinin canlı olduğu görüldü. Hiç birisinde osifikasyon görülmedi. Birinde ileri derecede olmak üzere hepsinde (% 100) değişik derecelerde fibrozis, ikisi hafif, biri orta derecede olmak üzere 3'ünde (% 75) absorbsiyon, biri hafif, biri orta derecede olmak üzere 2'sinde (% 50) mononükleer hücre infiltrasyonu ve 2'sinde (% 50) polimorfonükleer hücre infiltrasyonu tespit edildi. Absorbsiyon tespit edilen deneklerde belirgin olarak PMNL ve mononükleer hücre infiltrasyonu görüldü. Kontrol grubundaki ratlarda ise mukoza tabii idi.

Tüm makroskopik ve mikroskopik bulgular karşılaştırıldığında her iki grup ile kontrol grubu arasında istatistiksel açıdan anlamlı bir fark bulunmadı **(Tablo II).**

TARTIŞMA:

Eisemann (4), 3 haftalık deney havyanının kulağından aldığı perikondriumlu ve perikondriumsuz kıkırdakları aynı deney hayvanının subkutan olarak boynuna, intramustüler olarak bacağına implante etmiş, 3 ay sonra implantlan çıkarıp ağırlıklarını, büyüklüklerini ve mikroskobilerini inceleyerek kıkırdağın büyüme potansiyelini araştırmıştır. Perikondriumlu kıkırdaklarda ağırlıktaki artışın perikondriumsuz kıkırdaklardan anlamlı olarak daha fazla olduğu, boyunda kanlanması az olan subkütanöz alanla, bacakta

Parametre	ki - kare değeri	P değeri
Mikroskopik absorbsiyon	3.06	0.24
Epitelizasyon	2.75	0.25
Fibrozis	2.86	0.24
Greft merkezinde canlılık	2.0	0.37
Greft periferinde canlılık	2.0	0.37
Mononükleer hücre infiltrasyonu	3.67	0.16
Polimorfonükleer hücre infiltrasyonu	0.66	0.72
Ossifikasyon	2.44	0.29
Makroskopik absorbsiyon	2.94	0.23

Tablo II: İki çalışma ve kontrol grubunun makroskopik ve mikroskopik bulgularının karşılaştırılması (Kruskal - Wallis testi)

kanlanması iyi olan bölge arasında büyüme açısından fark olmadığı tespit edilmiştir. Mikroskobide perikondriumlu otogreflerin kalınlığının, perikondriumsuzlardan fazla olduğu gözlenmiş, perikondrium varlığının kıkırdak büyümesinde % 100 rolü olduğunu sonucuna varılmıştır.

Rees (9), otogreft serbest septum kıkırdağı kullanarak dış nazal çatı ve aşın deviasyonu olan burunların septal desteğini sağlamıştır. Olguların % 20'sinde nazal obstrüksiyonun azaldığı, % 80'inde tamamen ortadan kalktığı gözlenmiştir. 1-15 yıl arasında takip edilen bu olguların hiçbirinde enfeksiyon, hematom ve greft atılımına rastlanmamıştır. Çalışmamızda literatür ile uyumlu olarak kıkırdak implante edildi, ancak homogreft septal kıkırdak kullanıldı. Hiçbir ratta bu tip komplikasyonlara rastlanmadı.

Donald (3), 211 klinisyenin operasyon sonuçlarını incelediğinde, kıkırdağın sıklıkla alkol ve mertiolat içinde saklandığını, düşük doz radyasyon uygulanarak saklanan homogreflerde taze otogreftlerden daha iyi sonuçlar alındığını, mertiolatta sakladığı 14 greftin 4'ünde belirgin, irradiye greftlerde ise % 5 -10 oranında osifikasyon olduğu görülmüştür. Bu sonuçlar üzerine köpek ve koyunlarda irradiye kıkırdak kullanılmış, ama yüksek oranda (% 87.7) rezorbsiyon ile karşılaşılmış, greftin mertiolatta saklanması ile rezorbsiyonun (% 43.8) gerilediği tespit edilmiştir. Çalışmamızda kullanılan homogreft kıkırdak % 70'lik etilalkol içinde bir ay saklandı. Sonuçlarımız kontrol grubu ile karşılaştırıldı, anlamlı bir fark görülmedi.

Gestasyonun 15. ve 19. gününde anne kamından alınıp çeşitli besi yerlerinde bekletilen rat nazal septumlarının "bone-like substance" sentezlediği gözlenmiş, nazal septumun osteojenik potansiyeli olabileceği düşünülmüştür (11). Çalışmamızda da sadece bir ratta (% 6.25) osifikasyon gelişimi gözlendi.

Min ve arkadaşları (7) tavşan nazal septumunda yaratılan defekte implante edilen ve perikondriumu her iki tarafta korunan otogreft auriküler kıkırdağın absorbe olmadığın, epitelizasyonun tüm greftlerde geliştiğini gözlemişlerdir. Beş olgunun üçünde inflamatuar hücre varlığı ve fibrozisle karşılaşılmış, iki yıllık takip sonrası tavşanların % 88'inde semptomların düzeldiği ve defektin tamamen kapandığını tespit edilmiş, 15 hastaya uygulanan benzer işlem sonrasında greft absorbsiyonu ve perforasyonu ile hiç karşılaşılmamıştır.

Collawn ve arkadaşları (2), 1985-1995 yılları arasında burun cerrahisi sonrası komplikasyon gelişen 311 olgunun rekonstrüksiyonunda otogreft ve ho-

mogreft kıkırdak kullanmış, retrospektif incelemede uzun dönemde rezorbsiyon gözlenmediğini, giderek daha yaygın şekilde kıkırdak greftlerin kullanıldığı ve sonuçların daha başarılı olduğunu görmüşlerdir.

Çalışmamızda 8 homogreft kıkırdak implantasyonu gerçekleştirildi. I. grupta homogreft septal kıkırdağın % 50'sinde hiç bir absorbsiyon yokken, % 50'sinde hafif derecede absorbsiyon gözlendi. II. grupta ise % 25'inde hiç bir absorbsiyon yokken % 50'sinde hafif, % 25'inde orta derecede absorbsiyon gözlendi. Hem her iki grup arasında, hem de çalışma grubu ile kontrol grubu sonuçlan arasında istatistiksel olarak anlamlı bir fark tespit edilmedi ($p > 0.05$). Kısa süreli takip ettiğimiz olgularda Collawn ve arkadaşlarının sonuçlan ile uyumlu olarak homogreftlerin nazal septum rekonstrüksiyonunda güvenilir bir şekilde kullanılabileceği kanaatine varıldı.

Çalışmamızda greft absorbsiyonu ile mononükleer hücre infiltrasyonu arasında anlamlı bir ilişki gözlendi ($p < 0.05$). Fakat PMNL infiltrasyonu ile absorbsiyon arasında anlamlı bir ilişki gösterilemedi ($p>0.05$).

Perikondriumun varlığı ile kıkırdak beslenir, korunur, rejenere olur ve kondrosit canlılığı devam eder (5). Çalışmamızda perikondriumsuz kıkırdak kullanıldı. Fakat implantasyon bölgesinde mukoza ve perikondrium korunduğu için greftlerimiz subperikondrial olarak yerleştirilmiş oldu. Katların hepsinde greftin merkezde ve periferde canlı olduğu gözlendi.

Tüm parametreler değerlendirildiğinde ikinci ve dördüncü hafta bulguları arasında istatistiksel fark gözlenmedi ($p > 0.05$).

Sonuç olarak:

- Uygun koşullarında saklanan (% 70'lik alkol içinde) homogreft septal kıkırdak nazal septumun rekonstıüksiyonunda rahatlıkla kullanılabilir.

- Kıkırdağın beslenmesi ve büyümesinin sağlanması için mukoperikondriumu korunan bölgelere perikondriumu soyulmuş kıkırdak kullanılabilir. Ancak perikondrium yoksa homogreft kıkırdağın perikondriumlu olması gerekmektedir.

Ancak deneklerin azlığı ve çalışma zamanının kısalığı nedeni ile bu konuda daha kapsamlı çalışmaların konunun daha fazla aydınlatılmasında fayda olacağı kanaatindeyiz.

Yazışma Adresi: Dr. Atila GÜNGÖR
GATA Haydarpaşa
Eğitim Hastanesi,
KBB Ana bilim Dalı
81327 Üsküdar/
İSTANBUL

KAYNAKLAR

1. CHAFFOO RAK, GOODE RL,: Irradiated homologous cartilage in augmentation rhinoplasty. Plast Reconstr Surg of the head and neck proceedings of the fifth International Symposium, 57: 297-300, 1991.
2. BCOLLAWN SS, FlX RJ, MOORE JR, VASCONEZ LO.: Nasal cartilage grafts: More than a decade of experience. Plast Reconstr Surg 100: 1547-1552, 1997.
3. DONALD PJ: Cartilage grafting in facial reconstruction with special consideration of irradiated grafts. Laryngoscope 96: 786-807, 1986.
4. EISEMANN ML.: The growth potential of autograft cartilage. Arch Otolaryngol, 109: 469-472, 1983.
5. JURQUEIRA CL, CARREIRO J, KELLEY OR.: Basic Histology, 8. Edition, Lange Medical Book 1995.
6. KRIDEL RWH, KONIOR RJ.: Irradiated cartilage grafts in the nose. Arch Otolaryngol Head Neck Surg, 119:24-31,1993.
7. MlN YG, KIM YK, KIM HS.: The histology of autologous auricular cartilage implanted into the nasal septum. Clin Otolaryngol 21: 339-342, 1996.
8. POYRAZOĞLU E, ÖZKARAKAŞ H, ÖZCAN H, EROL Hİ, CANDAN H:; Septumun kaudal deformitelerinde otogreft ve homogreft kıkırdak kullanımı. PTT Hastanesi Tıp Dergisi 16: 227-233, 1994.
9. REES TD.: Surgical correction of the severel deviated nose by extramucosal excision of the osserocarti laginous septum and replacement as a free graft. Plast and Reconstr Surg 78: 320-330, 1986.
10. SCHULLER DE, BARDACH J, KRAUSE CJ.: irradiated homologous costal cartilage for facial contour restoration. Arch Otolaryngol 103: 12-15, 1997.
11. TSAO SW, CHUAH MI.: Development of bone-like substance in cartilaginous rat nasal septum under experimental conditions. Anatomical Record 221: 834-840, 1988.