DESTRÜKTİF SEYİRLİ DEV HÜCRELİ GRANÜLOMALAR

DESTRUCTED GIANT CELL GRANULOMAS

Dr. Tayfun AKÖZ, Dr. Bülent ERDOĞAN, Dr. Metin GÖRGÜ, Dr. Hilal ALTINTAŞ, Dr. M. Ruşen KAPUCU, Dr. Rohat KUTLAY (*)

ÖZET: *Dev hücreli granülom, özellikle çene kemiklerini tutan beniğn bir lezyondur. ancak lokal olarak agresif seyredebilir. Kliniğimize 1990-1995 yılları arasında başvuran ve dev hücreli granülom tanısı alan 29 hasta çok yönlü değerlendirildi. Anamnezler, fizik muayene ve laboratuar bulguları, tedavi protokolleri gözden geçirildi. Dev hücreli granülom'un dev hücreli kemik tümöründen ayırmak üzere, uzun ekseni 2 cm.den büyük olan olgularda Ca-P ve alkalen fosfataz değerlerine bakıldı. Bu olgulardaki lezyonlar, agresif seyirli olup, komşu yapıları destrükte etmişti. Tedavide eksizyon ve küretaj uygulandı. Takiplerinde % 7 oranında nüks oranı tespit edildi. Hiç bir hastada maliğn değişim olmadı.*

Anahtar Sözcükler: *Dev Hücreli granülom, reparatif granülom, epulis*

SUMMARY *: Giant cell granuloma, that especially involve mandible and maxilla is a benign lesion, but could appear aggresive on the place. We evaluated 29 patient, had giant cell granuloma between 1990-1995. All of the patients history, physical examination, laboratory findings and treatment modalities were investigated. Giant cell granuloma is similar to giant cell bone tumor, and these lesions can not be distinguished from giant cell lesions of the hyperparathyroidism. Because of that reason, serum calcium, phosphorus and alkaline phosphatase levels were investigated in lehe patients, had the lesions diameter bigger than 2 cm. in that cases, lesions were locally aggressive and destructed all neighbouring tissues. The lesions were treated by local excision and curettement. in the follow up, we found %7 recurrence rate. No malignant change of the lesions was encountered.*

Key Words: *Giant cell grannloma , Reparative granuloma, Epulis*

GİRİŞ

Dev hücreli granülom (DHG), ilk olarak 1953'te Jaffe tarafından çene kemiğini tutan benign bir lezyon olarak tanımlandı. Gerçek bir tümör olmadığını ancak lokal olarak destrüktif davrandığını ileri sürdü (10). Bu lezyonlar alveol kenarlarında gittikçe büyüyen kırmızımsı kolay kanayan kitleler olarak gözlenirler. Lezyonlar diş aralıklarında yerleşmekle birlikte edentülöz hastalarda da oluşabilirler. Histolojik olarak kemiğin dev hücreli tümörlerine benzemekle birlikte malign potansiyeli yoktur (3,4,5),

Hastanın muayenesinde travma hikayesi sıklıkla yer alsa da, etyolojide travmanın rolü konusundaki teori sürekli değişiklik göstermektedir (12, 13). Ortalama tamir edilen herhangi bir doku olmadığından bu lezyonlar, reparatif dev hücreli granülom olarak adlandırmak kimi çalışmacılar tararından uygun bulunmamıştır (2).

Dev hücreli granülomanın "periferik ve santral" olmak üzere iki tipi mevcuttur (l, 7). Periferik tip dişler etrafındaki kemik korteks üzerinde yer ala yumuşak dokudan kaynaklanır ve santral tipe göre daha sık olarak karşılaşılır (513). Hemorajik, polipoid görünümlü, kanamaya meyillidir, sıklıkla yüzeyi ülseredir. Nadiren alttaki kemiği destrükte eder. Tedavide basit eksizyon yeterlidir (4, 5, 7, 12). Santral tip ise kemikten köken alır. İlerlemiş olgularda mandibula, maksilla ve yumuşak dokuda çok geniş destrüksiyon yapabilir. Genellikle 2-3 dekattaki genç erişkinlerde görülür. Sıklıkla şişlik şikayeti ile doktora başvurulur. İleri olgularda dişlerde dökülme, basınç ve ağrı hissi gibi şikayetlere de neden olabilir (7, 12, 13). Santral tipteki lezyonlar, korteksi geçip, yumuşak dokuya yayılarak, maliğn bir tümör görüntüsü verebilirler (6, 11, 14). Tedavide eksizyon, küretaj, hemimandibulektomi gibi cerrahi işlemler yanında radyoterapi yer alır (12, 14).

YÖNTEM GEREÇ VE BULGULAR

1990-1995 yılları arasında kliniğimizde opere edilen ve histopatolojik olarak dev hücreli granülom tanısı alan 29 hasta incelendi. Olguların 17'sinde uzun çap 2 cm den fazlaydı. Bu vakalarda Ca-P ve alkalen fosfataz düzeylerine bakıldı. Dev hücreli granülomayı taklit eden fibroosseöz displazi, cherubism, gerçek dev hücreli tümör ve hiperpara-tiroidizmden anamnez, klinik, laboratuar ve patolojik bulgular kullanılarak ayırıcı anı yapıldı. 29 hasta yaş, cinsiyet, lo-

(*) Ankara Numune Hastanesi 1. Plastik Cerrahi Kliniği ANKARA

kalizasyon ve tedavi protokolleri açısından değerlendirildi (Tablo 1).

Yaş (yıl)	Seks	Lokalizasyon	Ölçüler (cm)	Ca - P kons Alk. fos.	Tedavi	Takip (ay)
9	E	Sol korpus mand.	3 x 1 x 1.5	N	Küretaj	36
22	E	Simfizis mandibula	3.5 x 1.5 x 2	N	Küretaj + Elek. koag.	36
7	K	Sağ korpus mand.	1.5 x 1	–	Eksizyon	18
14	K	Korpus mand.	9 x 3 x 2	N	Küretaj + Elek. koag.	48
18	E	Maksilla orta hatta	2 x 1.5	–	Küretaj	24
47	K	Sol korpus mand.	4,x 2.5 x 3	N	Küretaj + Elek. koag.	8
35	K	Simf.-sol angul. arası	6 x 3 x 3.5	N	Küretaj	48
6	K	Sağ parasimfiz. bölge	1 x 1	–	Eksizyon	18
52	K	Sol korpus mand.	4.4 x 2 x 1.5	N	Küretaj	48
11	E	Sol maksiller bölge	2 x 1	–	Küretaj	36
8	K	Sağ alt dental gingiva	1 x 1.5	–	Eksizyon	6
17	E	Sol korpus mand.	2.5 x 2	–	Küretaj + Elek. koag.	24
21	E	Simfizis mand	3 x 2.5 x 1	N	Küretaj	24
13	K	Sol alt dental gingiva	1.5 x 1	–	Eksizyon	12
55	K	Sağ parasimfiz. bölge	2 x 1.5	–	Küretaj	24
10	E	Sağ maksiller bölge	1.5 x 1	–	Küretaj + Elek. koag.	12
24	K	Soll korpus mand.	3.5 x 2 x 1.5	N	Küretaj	48
15	K	Maksilla orta hatta	2 x 1.5	–	Küretaj + Elek. koag.	36
28	E	Sağ korpus mand.	1.5 x 1	–	Küretaj	24
7	E	Sol korpus mand.	1.5 x 1 x 1	–	Küretaj	24
21	K	Sağ parasimfiz.	2.5 x 2 x 1	N	Küretaj	24
48	K	Simfizis mand.	5 x 1.5 x 2	N	Küretaj	48
31	E	Sağ simfiz-angulus	6 x 3 x 2.5	N	Küretaj	48
8	K	Sol korpus mand	4.5 x 3 x 2	N	Eksizyon	24
19	K	Simf. - sol ramus arası	7 x 3 x 3.5	N	Küretaj	48
6	E	Sol mand. gingivası	1 x 0.5	–	Eksizyon	12
43	E	Sol korpus mand.	3.5 x 2 x 2.5	N	Küretaj	36
16	K	Sol korpus mand.	4.5 x 1.5 x 2	N	Küretaj	36
27	E	Sağ parasim.	3 x 2.5	N	Küretaj	48

Tablo 1: Hastaların çok yönlü değerlendirilmesi

Yirmidokuz dev hücreli granülomalı hastanın 5'inde tümör periferik tipteydi. Bunlardan 3 tanesi sağ alt dental arkta yer alan polipoid, üzeri ülsere lezyonlardı. Hastaların 15'inin yaşı 20'nin altındaydı. Tüm hastaların yaşları 6-55 arasındaydı ve 12'si erkekti. Başvurularında periferik tipte olanlarda ağız içinde yara ya da küçük şişlik olması, santral tiplerde çenede şişlik şikayetleri öncelik taşıyordu (Resim 1). Bazı hastalarda diş yapısının bozulması ilk sıradaki Şikayet nedeniydi. Yirmidört santral tipli hastadan 18'i mandibula yerleşimli bulundu. Mandibulada yerleşenlerin 9'u sol dental arkta, 6'sı sağ alt dental ark, 3'ü de anterior mandibulada yerleşmiş şekildeydi. Maksillada yerleşenlerin 3'ü sol dental ark, 2'si antrenör maksilla, 1'i de sağ dental arkta yerleşmişti.

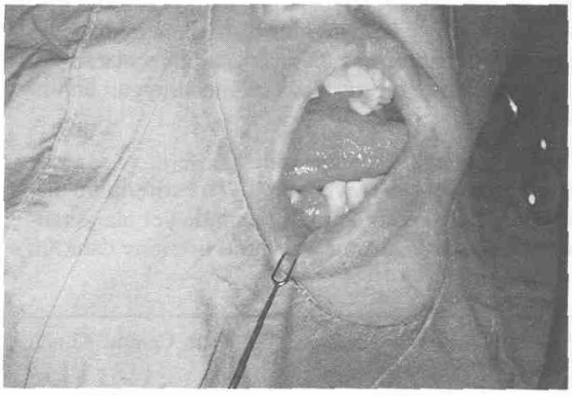

Resim 1: Periferik tip dev hücreli granülomun tipik görüntüsü.

Yirmidokuz hastanın 17 sinde uzun eksen 2 cm den büyüktü. Periferik tiplerin tamamında çap 2 cm den küçük bulundu. Santral tipli hastalarda yapılan Ca-P değerleri normal bulundu. Santral tipte olanların daha yüksek sayıda olmasını, periferik tipteki lezyonların hastane şartlan dışında kolay tedavi edilebilmesine bağladık. Büyük ve komşu dokuları destrükte etmiş bazı olgularda, ağız içinde de lezyon devamlılığı mevcuttu (Resim2 a, b). Bir olguda tüm anterior mandibulanın lezyon tarafından doldurulduğu izlendi (Resim 3a, 4a, 5). Aynı olguda lezyonun kürete edilmesinden sonra sadece mandibula alt ve arka korteksinde devamlılık mevcuttu. Bu olgunun uzun takibinde beklenenin aksine nüks ile karşılaşılmadı (Resim 3b, 4b).

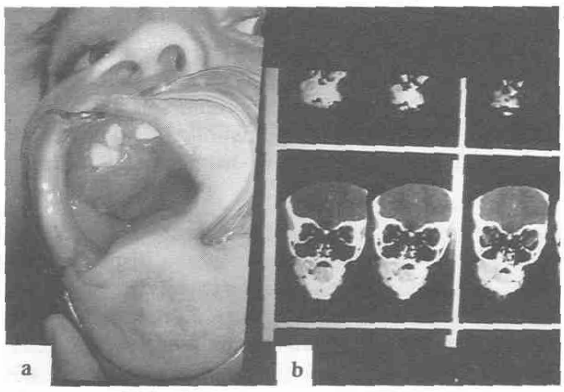

Resim 2 a.: Genç bir hastada santral tip dev hücreli granülomun, etraf yumuşak dokuları destrükte etmiş ve dişleri etkilemiş görüntüsü

b. Resim 2a'daki hastanın CT değerlendirmesi.

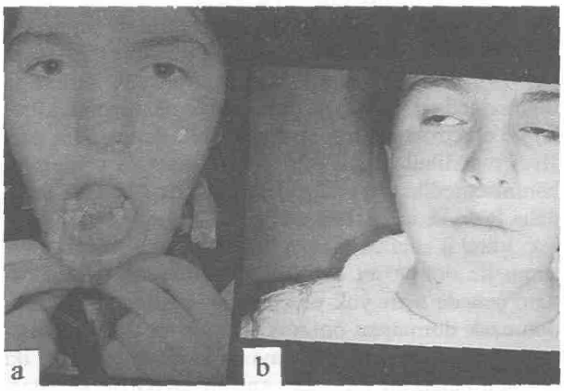

Resim 3 a.: Santral DHG lu bir olguda, destrükte mandibula anteriorunun görüntüsü.

b. Geç postoperatif dönemde hastanın önden görünüşü.

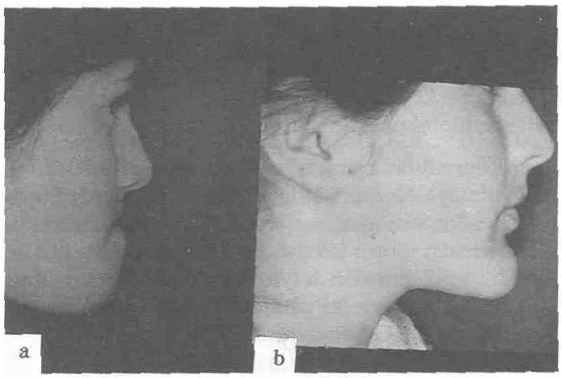

Resim 4 a.: Resim 3a'daki hastanın preoperatif yandan görünüşü

b. Geç postoperatif dönemde hastanın önden görünüşü.

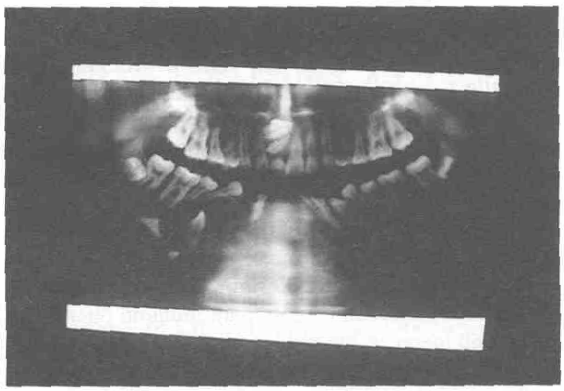

Resim 5: Resim 3a ve 4a'daki hastanın panoramik mandibula grafisi

Olguların anamnezlerinde anlamlı olabilecek travma hikayesi tesbit edilmedi. Tedavide periferik tip olan 5 hastaya eksizyon yapıldı. Santral tiplere eksizyon ve küretaj uygulandı. Postoperatif komplikasyon olmadı. Hastalar l, 3, 6 ay ve l er yıllık periodlarla takip edildi. Maksillada DHG olan bir hastada 3 ay sonra mandibulada yeni bir primer odaktan DHG gelişti. İki hastada 2 yıl sonra aynı yerde nüks oldu. Nüks lezyonlara da eksizyon ve küretaj yapıldı. Hastaların' hiçbirinde malign değişim gözlenmedi.

TARTIŞMA

Bu çalışmada lezyonun büyüklüğü, seyri ve buna bağlı olabilecek nüks oranı ve ayırıcı tanı esas alındı. Olgularımızın değerlendirilmesinde periferik ve santral tip ayrımı yapılarak, lezyon boyutları

büyük olan ve komşu dokuları destrükte eden DHG lar incelendi. Olguların taraması yapılırken ortaya çıkan ve literatür bilgisine ters olarak elde edilen santral tipteki olguların fazlalığı, periferik tipin kolay tedavi edilebilmesi ile ilgili bulundu.

Literatürde agresif ve ilerlemiş DHG terimleri kullanılmaya başlanmıştır. Agresif DHG, hızlı büyüyen ve rekürrens gösteren lezyonları tanımlamaktadır (4). İlerlemiş terimi ise daha çok lezyonun boyutu ile ilgilidir ve 2 cm den büyük olan lezyonları belirtir (12). Gerçekten her iki tanımlama da destrüktif seyirli santral tip DHG lara uymaktadır.

Serimizde vakaların %60 nın uzun ekseni 2 cm den büyüktü. Santral tip olarak belirlenen 24 olguda literatüre uygun bir şekilde kadın hastalar daha fazlaydı ve lezyonlar çoklukla genç yaş grubunda ortaya çıkıyordu (2, 13). Hastaların anamnezlerinde travma veya oral cerrahi saptanmadı. Olguların hiçbiri asemptomatik değildi; çenede şişlik ve bu şişlik üzerindeki dişlerde dökülme en önemli-şikayetleri oluşturmaktaydı. Klasik bilgilere göre santral GCG mandibulada daha yüksek oranda yerleşir. Mandibulanın da özellikle molar dişlerin önünde kalan antreiorunu tutar. İlerlemiş vakalarda molar dişlerin arkasına kadar uzanır (13). Serimizde %75 oranında mandibula etkilenmiş, bunların %50 sinde de lezyon sol alt dental arkta yerleşmiştir. Genç hastalarda lezyonun hızlı büyümesi ve destrüktif seyirli olması, santral tipe özgü bir bulgudur. Ancak, hastalarımızda lezyon büyüklükleri literatür verilerinin de ötesindedir. Örneğin, iki olgumuzda lezyon mandibulanın önemli bir bölümünü içerecek büyüklüğe ulaşmıştı. Bunun nedeni, şikayetlerine rağmen hastaların geç dönemde hekime başvurması olabilir.

Santral dev hücreli granülomun tipik radyolojik görünümü yoktur (7, 12). Kemik içinde gözeli radyolusen alan ya da kortikal kemiğin ekspanse olması, yumurta kabuğu şeklinde incelmesi izlenebilir. Bu görünüm çenenin bir çok kemik lezyonunda bulunabilir. Panoramik mandibula grafisinde genellikle 2 tip görünüm saptanır. Birinde homojen, osteolitik, monoloküler görünüm vardır, kemik trabekülleri görülmez (resim 3). Diğerinde ise lesyon multipi osteolitik alanlar şeklindedir ve tümör içinde kemik trabeküleri görülür. Bu görünümler ameloblastoma, odontojenik miksoma, anevrizmal kemik kisti ve hemanjiomada da görülebilir (7).

Santral dev hücreli granülom ile ilgili tartışmaların en yoğun olduğu bir nokta da DHG olarak bilinen olguların ne kadarının gerçek dev hücreli tümör olduğudur. Shafer kemiğin dev hücreli lezyonlarını; Brown tümör, fibröz displazi, cherubizm, anevrizmal kemik kisti ve DHG olmak üzere sınırlamıştır (13). Bu sınıflamada çok daha az bir oranda görülen malign tümör grubu da vardır. Gerçek dev hücreli tümör daha çok uzun kemikleri tutar. Ancak literatürde çene kemiğini de tuttuğuna ait bilgiler de vardır. Genellikle 20 yaş üzerinde görülür. Malign potansiyel taşır (2, 7, 12). Bu iki durum birbirinden ancak histolojik görünümde dev hücrelerin dağılımı, yeni kemik formasyonunun olması ve mononükleer hücrelerin karakterli ile ayrılabilir. DHG da hücreler küme yapmaya eğilimlidir ve abondan bir yeni kemik oluşumu vardır, mononükleer hücreler spındle şeklindedir. Gerçek dev hücreli tümördeyse daha uniform bir dağılım vardır, yeni kemik oluşumu yoktur, mononükleer hücreler yuvarlak ya da oval şekillidir (7). Ayırıcı tanıda bir diğer önemli durum hiperparatiroidizmdir. Bazen DHG ile bu durum birbirinden ayrılamayabilir. Böyle durumlarda anamnez ve fizik muayene bulguları daha önemlidir.

Anevrizmal kemik kisti, DHG ile aynı yaş döneminde görülür. Radyolojik görünüm de DHG ye benzeyebilir. Ancak histolojik görünümleri birbirinden farklıdır. Anevrizmal kemik kistinde büyük kavernöz sinüzoidal kan gölcükleri ve trombozis görülür (7, 12).

Dev hücreli granülomlar, cherubizmden de ayrılmalıdır. Cherubizm (Çenenin fibröz displazisi) genetik bir hastalıktır. Lezyonların büyük bir kısmı erken çocukluk döneminde çıkar. Kemikte ekspansiyona neden olur bu yüzden çocukların tipik bir görünümleri[1] vardır. Radyolojik olarak multifokal görülmesi önemlidir. Histolojik bulgular çok benzerdir (2,7).

Tedavide küretaj, segmental rezeksiyon, radyoterapi gibi yöntemler vardır. Ancak RT'nin malign transformasyona neden olacağı ileri sürülmektedir (12). Austin, radyoterapi verilen DHG olgularından birisinde osteojenik sarkom' görerek, konservatif tedaviyi önermiştir (1). Buna rağmen, destrüktif seyirli olgularda radikal tedavi gerektiği bildirilmiştir (6, 8, 11, 14). Hastalarımızda lezyonlar büyük olmasına rağmen tedavi protokolü olarak kitle eksizyonu, küretaj ve elektrokoagülasyon uyguladık. Segmental, parsiyel mandibulektomi gibi geniş eksizyon yöntemini benimsemedik. Ne kadar destrüktif de olsa, bir veya daha fazla kemik korteksin devamlılığını gözlemleyerek, küretaj sonrası oluşan boşluğun yeni kemik oluşumu ile dolmasını bekledik. Bu dönemde hastalardan, çenede aşın yük oluşturacak beslenme rejiminden uzak durmasını önerdik. Hiçbir hastada radyoterapi uygulamadık. Bu tedavi modelinden sonra, iki hastada nüks, bir hastada yeni bir DHG ile karşılaştık, hiç bir malign değişim saptamadık. Nüks olgularda daha geniş eksizyon ve küretaj uyguladık. Destrüktif seyirli de olsa, santral tip dev hücreli granülomlarda bu tedavi programının etkili ve yeterli oldu-

ğu, malignite taşımasa da hastaların uzun takibinin gerektiği sonucuna vardık.

Yazışma Adresi: Op. Dr. Tayfun AKÖZ
Mediha Eldem Sok. No:60/2
06420, Kızılay - ANKARA

KAYNAKLAR

1. AUSTIN, L., T., JR., DAHLIN, D.C. ROYER, R.,Q.: Giant-cell reparative granuloma and related condition affecting the jawbones. Oral Surg., 1959, 12: 1285-95.

2. BATSAKIS, J.G.: Tumors of the head and neck. Williams & Wilkins, Baltimore, 1974, sf. 302, 1974.

3. GEORGIADE, S.G., PEDERSON, W.C, GEORGIADE, N.G.: Benign and malignant tumors of the oral cavity. In Georigiade N.G. (Ed) Essentials of Plastic, Maxillofacial and Reconstructive Surgery, Williams & Wilkins, Baltimore, 1987, p. 385.
4. GOLD L.: Benign nonosteogenic central tumors of the jaws. Laskin D.M. (ed.) Oral and masillofacial surg. Vol 2: Oral Surg. St. Louis: Mosby, 1985, 558-625.
5. GRANIC, M., SOLOMON, M., HANNA, D., NEWTON, D.: Benign and malignant tumors of the oral cavity. Georgiade N.G. (Ed.) Textbook of Platic, Maxillofacial and Reconstructive Surgery, Williams & Wilkins, Baltimore, 1992, p. 455,
6. GRANITE, E.L., ARONOFF, A.K., GOLD, L.: Central giant cell granuloma of the mandibla: a - case report. Oral Surg. 1982, 53:241-6.
7. GREER, O.R., JR.: The Oral Cavity. In: Silverberg, S.G. (Ed.) Principles and Practice of Surgical Pathology, 2nd ed.; New York, Churchil Livingstone, 1990, p. 879.
8. HAYWARD, J.R.; Malignant giant cell tumor of the mandible: report of a case. J. oral Surg. 1959,17:75-80.
9. JACKSON, I., SHAW, K.: Tumors of the Caraniofacial Skeleton Including the Jaws. Mc. Carty, J.G.(ed.) Plastic Surgery, W.B. Saunders, Philadelphia, 1990, vol. 5, p. 3336.
10. JAFFE, H.L.: Giant Cell reperatif granuloma, travmatic bone cyct and fibrous displasia of the jawbones. Oral Surg. Oral Med. Oral Pathol., 1953,6:159-75.
11. MIRABILE, R., BROWN, A.S., GİSSER, S.: Giant-cell granuloma of the jaw. Plast. Reconstr. Surg., 1986, 77:479-81.
12. TALLAN E.M., OLSEN, K.D., MCCAFFREY, T.V. et all.: Advanced giant cell granuloma: A twenty year study. Otolaryngol Head Neck Surg., 1994, 110:413-8.
13. WALDRON, C.A. SHAFER, W.G.: The central giant cell granuloma of the jaws. The American Journal of Clinical Pathology, 1966,45:4.
14. WIATRAK, B.J., GLUCKMAN, J.L., FABIAN, R.L.: Giant cell reparative granuloma of the ethmoid sinus. Otolaryngol. Head Neck Surg. 1987, 97:504-9.