OLGU SUNUMU

EKSTERNAL RİNOPLASTİ YAKLAŞIMI KULLANARAK SEPTUM PERFORASYONU ONARIMI

REPAIR OF NASOSEPTAL PERFORATIONS BY USING OPEN RHINOPLASTY APPROACH

Dr. Suat TURGUT (*), Dr. Hüseyin DERE (*),
Dr. İbrahim ÖZCAN (*), Dr. Cafer ÖZDEM (*)

ÖZET *: Nazal septum perforasyonları hem cerrah hem de hasta açısından problem olan bir durumdur. Çok çeşitli etyolojik sebeplere bağlı olmakla beraber, en sık sebep septal cerrahi, özellikle de Submüköz rezeksiyon (SMR) operasyonudur. Cerrahi olarak kapatılması, teknik bakımdan güçlükler arzeder. Çalışma sahasının darlığı, sütürasyon güçlüğü ve cerrahiye bağlı gelişen olgularda mukoperikondriumun elevasyonundaki zorluk bu cerrahiyi güçleştiren faktörlerdir. Özellikle pasteriora lokalize ve büyük çaplı olanlar ile kemik ve kıkırdak desteği bulunmayan perforasyonların cerrahi olarak kapatılması oldukça zordur.*

Cerrahi tedavide kullanılan metodların sayıca fazlalığı ve çeşitliliği genelde benimsenmiş etkili bir yöntemin olmadığım göstermektedir. Ancak son yıllarda eksternal rinoplasti yaklaşımı ile başarılı sonuçlar bildirilmiştir.

Mevcut klinik çalışma 1992 - 1994 yuları arasında septum perforasyonu olan 9 hasta üzerinde yapılmıştır. Eksternal rinoplasti yaklaşımıyla, çift pediküllü mukoperikondrial kaydırma flepleri, etmoid kemik, septum. kıkırdağı ve temporal adele fasya grefti ile birlikte kullanılarak perforasyon onarımı yapıldı. Hastaların %89'unda (8 vaka) perforasyon tamamen kapatılmıştır. Daha önce bir başka merkezde 2 kez operasyon geçiren l vakada (%11) ise perforasyon boyutunda küçülme olmakla beraber tam kapanma olmamıştır. Cerrahi olarak kapatılan, ve reperforasyon oluşmayan 8 hastanın hepsinde semptomlarda tamamen düzelme gözlendi.

Altı yıllık ekstemal rinoplasti cerrahi tecrübesi sonucunda, septum perforasyonlarının cerrahi endikasyonları, hasta seçimi ve eksternal rinoplasti yaklaşımının avantajları bildirilmiştir.

Anahtar Sözcükler *: Nazal septum perforasyonu. Cerrahi tedavi. Açık rinoplasti yaklaşımı*

SUMMARY : *Nasoseptal perforations is a difficult problem for both the patient and his physician. Surgical trauma is the usual cause.*

Repair of nasoseptal perforations is technically difficult, particularly if they are located posteriorly, large and with the little rezidual septal cartilage and bone.

In the present study, utilizing the external septorhinoplasty approach combined with septal mucopericondrial advancement flaps and a supporting graft of temporal fascia, cartilage or ethmoid bone, we closed the perforations up to 4.5 in diamer in 8 of the 9 patients (89%) from 1992 - 1994.

The indications for surgical correction, the selection of the patient, were presented based on 6 years experience of the open rhinoplasty. We also emphisized the advantages of this approach for repairing of nasoseptal perforations,

Key Words : *Nasoseptal perforation, Surgical treatment, Open rhinoplasty approach*

(*) Ankara Numune Hastanesi 2. KBB Kliniği - ANKARA

GİRİŞ

Septum perforasyonları semptomları ile hastayı, cerrahi tamiri bakımından da hekimi sıkıntıya sokan bir problemdir. Solunumda ıslık sesi çıkması, kurutlanma, epislaksis, kötü koku ve nasal akıntı gibi şikayetlere neden olabilmektedir.

Septal perforasyonlarda çoğunlukla neden, travmadır. Travma, çoğu kez cerrahi olup daha *az* sıklıkla kunt travma, anterior tampon, koterizasyon, nazotrakeal veya nazogastrik intübasyon ve burun karıştırma olabilir. Granülomatöz hastalıklar, otoimmün vaskülitler ve kokaine bağlı iskemi nadir sebeplerdir.

Tedavide; lokal pomadlar ve nasal irrigasyon ile epistaksis ve kabuklanmayı önlemeye yönelik konservatif yöntemler kullanılmaktadır. Tedavide, septal button protezi kullanılmış, ancak bir çok hastanın burundaki bu yabancı cisme alışamadığı ve yerinde tutmada zorlandığı belirtilmiştir (7). Günümüzdeki geniş cerrahi olanakları düşünürsek bu tür protezlerin ve konservatif yaklaşımların, asemptomatik ya da aktif granülomatöz hastalığı olanlarda. Vaskülitlerde veya yakın zamanda nazal malignite nedeniyle opere edilmiş olanlarda kullanılmasının uygun olduğunu düşünebiliriz. Kesin ve kalıcı çözüm ise cerrahi ile mümkündür. Ancak bugüne kadar kullanılan ya da denenen metodların Çokluğu, perforasyon cerrahisinin güç olduğunun bir kanıtıdır.

Günümüzdeki cerrahi yöntemler arasında; serbest kompozit greftleri, rotasyonel mukoza fleblerini, mukozal ilerletme fteblerini, midfasiyal degloving tekniğini ve eksternal rinoplasti metodlarını sayabiliriz (l, 2, 3, 5).

1988 yılından beri, kliniğimizde, eksternal rinoplasti yaklaşımı ile septum perforasyonlan onarımı yapılmaktadır. Periostoperikondrial flep uygulanan ilk 21 olguluk serimizde perforasyon onarımında %70 başarı elde edilmiştir (8). Mevcut 9 olguluk seride ise, daha iyi sonuç elde ettiğimiz çift pediküllü mukoperikondrial kaydırma flep metodu kullanılmış ve cerrahi teknik ayrıntılı olarak açıklanmıştır.

GEREÇ ve YÖNTEM

1992 - 1994 yılları arasında. Ankara Numune Hastanesi 2. Kulak Burun Boğaz Kliniğine başvuran çeşitli etyolojik faktörlere bağlı oluşmuş, septum perforasyonlu 9 hastada, eksternal rinoplasti yaklaşımı yoluyla çift pediküllü kaydırma flepleri ile cerrahi onarını yapıldı. Septal greft olarak 4 olguda etmoid kemik, 3 olguda septum kıkırdak bakiyesi, 2 olguda da temporal adele fasyası kullanıldı.

Cerrahi Teknik : Olguların tamamında lokal anestezi kullanıldı. Dolantin 0.5 mg/kg, atropin 0.25 mg, Antazoline (antihistaminik) 100 mg IM ile premedikasyondan sonra %2 Lignocain Chl + 0.00125 Epinephrine infiltrasyon anestezisi yapıldı. Ayrıca 0.5 mg/kg Dolantin, 250cc %09 NaCl, içindi infüzyn şeklinde, operasyon süresince verildi. Eksternal ve internal olarak nazal anestezi yapıldıktan sonra transkolumellar V insizyon yapıldı. Bu insizyon her iki tarafta alar rim insizyonları ile birleştirilerek burun cildi nazal kemik ortasına kadar dekole edildi. Önde septum kıkırdağı her iki tarafta üst lateral kıkırdaktan ayrılarak mukoperikondrium eleve edildi. Bu leevasyon, perforasyonun SMR komplikasyonu sonucu oluştuğu vakalarda oldukça güçlük arzeder. İatrojenik mukoza yırtıklarını (deşüri) önlemek için bu gibi durumlarda disseksiyon 11 nolu bisturi ile keskin olarak yapılmalıdır. Mukoperikondrium üstlateral kıkırdak iç yüzünü de içine alacak şekilde eleve edilir (Şekil 1).

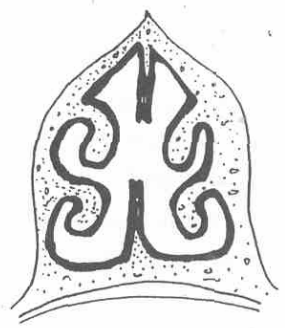

Şekil. 1: Nazal septum perforasyonunun coronal *kesitte şematik görünümü*

Perforasyon kenarının üst kısmında kalan mukoperikondriumun elevasyonu tamamlandıktan sonra, perforasyon alt kenarından itibaren inferior tünel ve inferior meatus bölgesindeki mukoperikondrium ve mukoperiosteum her iki tarafta eleve edilir (Şekil 2). Elevasyon işlemini takiben septal kıkırdak bakiyesi varsa çıkarılır, maksiller kret kemek supurlar mevcutsa eksize edilir. Daha sonra üst flebe her iki üst lateral kıkırdak uzun eksenine paralel olarak, bu kıkırdağın vcntral kenarına yakın nazal kemik iç yüzünden, inferiorda alar kıkırdak lateral kurusuna uzanan gevşetici insizyon yapılır. Ayrıca inferiorda alt meatusta. alt konka lateralinden konka boyunca ve konkanın uzun eksenine paralel insizyon yapılarak alt fleb serbestleştirilir (Şekil 3).Daha sonra her iki tarafta alt ve üst flebler 4/0 Vicryl (keskin olmayan iğne) ile medial kısımdan karşılıklı dikilir. Bu şekilde sütürasyon burun içinden yapılan sütürasyona göre daha kolaydır. Flebler sütüre edildikten sonar hazırlanan greft-etmoid kemik, kıkırdak veya fasya-perforasyon yerine uyan bölgeye burun sırtından, yerleştirilir (Şekil 4). Operasyonun son aşaması olarak her iki üst lateral kıkırdaklar burun sırtında 2/0 vikril ile dikildikten sonra cilt 5/0 prolen ile sütüre edilir. Flaster bandaj ve gevşek anterior tampon konarak işlem tamamlanır.

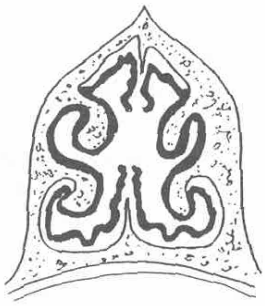

Şekil 2: İnferior ve superior mukozal fleplerin hazırlanışı

Şekil 3: Fleplere serbestleştirici insizyonların yapılışı

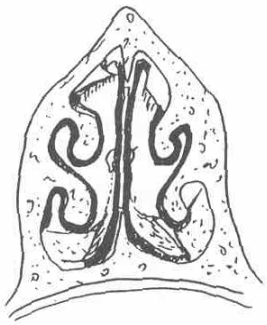

Şekil 4: *Serbestleştirilen fleplerin karşılıklı sütürasyonu ue fleplerin arasında greftin* pozisyonu

BULGULAR

Çalışmaya alınan 7'si erkek 2'si kadın 9 hastanın yaşları 19-45 arasında olup ortalama yaş 33 idi. En sık etiyolojik nedenin önceden geçirilmiş septum operasyonu olduğu görüldü (7 olgu), hastalarımız postoperatif ortalama 11 ay süreyle takip edildi. En uzun takip süresi 24 ay en kısa ise l aylık dönemi kapsamaktaydı. Perforasyon boyutları 2x3 crn ile 3x4.5 cm arasında değişiyordu. En geniş çap. ortalaması -3 cm idi. Perforasyonların çoğunun posterior lokalizasyonlu olduğu gözlendi (Tablo 1).

İntraoperatif Komplikasyonlar

İlk 4 hastada, mukoza elevasyonu sırasında cerrahiyi olumsuz yönde etkilemeyecek mukozal flcp injurileri oluştu. Hastaların tamamında özellikle burun tavanından mukozal flep elevasyonu sırasında, lokal adrenalinli tamponlarla kontrol edilebilen kanama gözlendi.

Tablo I : Septum perforasyon onarımı yapılan hastaların operasyon öncesi bulguları, takip süreleri ve cerrahi sonuçları

Olgu No	Yaş	Etyoloji	Boyutları	Lokalizasyon	Sonuç	Takip Süresi
1	33	SMR	3.5x4	Anteroposterior *	Tam Kapanma	24 ay
2	18	SMR	2x3	Anteroposterior	"	20 ay
3	24	Septoplasti	2.5x3.5	Posterior	"	18 ay
4	35	SMR (İki kez operasyon)	3x4	Posterior	Perforasyon boyunda küçülme	14 ay
5	45	Eksternal travma	2x2.5	Anteroposterior	Tam Kapanma	10 ay
6	41	SMR	3x4.5	Anteroposterior	"	6 ay
7	40	Septoplasti	2.5x4	Posterior	"	4 ay
8	26	SMR	2x2	Posterior	"	2 ay
9	40	Etyolojisi bilinmiyor	3x3	Posterior	"	1 ay

* *anterior - kıkırdak - posterior - kemik septum*

Postoperatif Komplikasyonlar

Mukozal flep elevasyonu nazal valv bölgesini de içine aldığı için hastaların tamamında, nazal valv açısında küntleşme ve burun girişinde hafif derecede daralma gözlendi. Sadece 2 hastada bu durum solunum fonksiyonunu etkilediği için minör cerrahi girişim gerektirdi. Bu iki hastada lokal anestezi altında nazal valv bölgesindeki mukozaya sagital bir insizyon yapılarak bölgeye 2 hafta süreyle film stent yerleştirildi. Bu müdahale ile hastaların solunumlarında rahatlama sağlanmıştır.

Postoperatif dönemde hiçbir hastada enfeksiyon gözlenmedi.

TARTIŞMA

Nazal septum perforasyon cerrahisi otorinolaringolojinin sıkıntılı durumlarından biridir. Birçok Kulak Burun Boğaz hekimi çoğunlukla SMR komplikasyonu olan bu durumun cerrahi tedavisine isteksizdir. Bunda birçok faktör rol oynamaktadır. Bunların başında da daha önceki operasyona bağlı fibrotik yapışıklıkların fazla olması ve çalışma sahasının darlığı gelmektedir.

Epistaksis, burunda krutlanma, nefes alırken ıslık sesi ve burun tıkanıklığı gibi semptomlarla başvuran septum perforasyonu mevcut olan hastalar preoperatif olarak iyi değerlendirilmeli, nazal kaviteleri dikkatlice muayene edilerek perforasyon boyutları ölçülmelidir. Gerektiğinde topikal anestezi altında endoskopik muayene yapılmalıdır. Operasyona bağlı gelişen perforasyon olgularında mümkünse daha önceki operasyona ait ameliyat notu temin edilmelidir. Port kotton palpasyonu ile sepital kıkırdak ve kemik bakiyesi olup olmadığı tespit edilmelidir. Fonksiyonel septoplasti ameliyatlarına bağlı oluşan ve septum kıkırdak bakiyesi mevcut olan vakalarda perforasyonun kapatılması SMR sonucu oluşanlara göre daha kolaydır.

Pek çok otör septum perforasyonu onarımında birçok yöntem bildirmişlerdir. Bunların içinde mukozal flepler. nazolabial cilt flepleri ve konka flepleri sayılabilir. Ayrıca nazal septuma yaklaşım yolu olarak kapalı intranazal girişim, açık rinoplasti ve midfasiyal degloving teknikleri kullanılmıştır (3, 4, 5, 6, 7, 11). Midfasyal degloving tekniği ile septum perforasyonlarının kapatılması ilk olarak Casson tarafından tanımlanmış (3) daha sonra Conley ve Prize popularize etmiştir (4). Romo (10) bu tekniği kullanarak 24 hastanın 18'inde (%75) kapanma bildirmiştir. Ancak bu girişimin genel anestezi gerektirmesi; kanamanın fazla olması, ameliyat süresinin uzunluğu, infraorbital sinirin zedelenme riski, sık vestibüler stenoz önemli dezavantajlarıdır.

Fairbanks (5), kapalı teknikle intranazal mukozal kaydırma flepleri kullanarak nazal septal perforasyon onarımı yapmış ve 20 vakalık seride %95 başarı bildirmiştir. Fairbanks intranazal mukozal Heplerin oldukça vasküler ve canlı olduğunu, bunların kıkırdak, fasya ve periost gibi bağ dokusu greftleriyle desteklenmesiyle daha da güçlendiğini bildirmiştir. Daha sonraları mukozal kaydırma flepleri oldukça kabul gör-

müştür. Ancak Fairbanks'in tanımladığı intranazal yaklaşımın özellikle büyük ve posteriorde lokalize perforasyonlarda teknik olarak çok güç olduğu rapor edilmiştir (l, 7, 12). Belmont (2) bu güçlüğü ortadan kaldırmak ve görüşü arttırmak için alatomi insizyonu yapmıştır. Burun tabanı, alt meatus ve inferior konkadan çift pediküllü flep hazırlamış ve bunu dorsal septumdan hazırladığı ilerletme flebi ile dikmiştir. Ancak bu yöntem daha çok anterior perforasyonların onarımında fayda sağlarken posterior yerleşimli olanlarda yetersiz kalmıştır (10).

Son yıllarda kapalı tekniklerin sayılan dezavantajlarını ortadan kaldıran, açık rinoplasti tekniği ile başarılı perforasyon onarımları bildirilmiştir. Perforasyon tamirinde açık rinoplasti tekniğini ilk olarak Goodman ve Strelzow (7) daha sonraları da Kridel (9) aynı amaçla kullanmışlardır. Daha geniş bir görüş alanı sağladığı ve binoküler görüşe imkan verdiğini bildirerek bu tekniği tavsiye etmişlerdir. Kridel 22 olguluk serisinde %77 tam perforasyon kapatımı bildirmiştir. Kuriloff (10) Goodman'ın (7) eksternal rinoplasti nisizyonunu modifiye etmiştir. Otör, columellar insizyonu üst dudak ile birleşim yerindeki kıvrımdan yapmış ve bunu transfiksiyon insizyonu ile birleştirerek alt lateral kıkırdak medial kruslarını bir ünit olarak yukarı kaldırmış ve burunu dekole etmiştir.

Kliniğimizde, 1987 yılından beri, nazal deformitelerin cerrahi tedavisinde uygulamakta olduğumuz eksternal rinoplasti yaklaşımım, 1988 yılından beri de septum perforasyonlarımn kapatılmasında kullanmaktayız (8, 12). Fairbanks'in intranazal olarak uyguladığı mukozal kaydırma Heplerini biz 1992 yılından bu yana açık rinoplasti yaklaşımıyla nazal septum perforasyonlu son 9 hastamızda kullandık. Açık rinoplasti yaklaşımı intranazal uygulamalarda sayılan sıkıntıları ortadan kaldırdığı gibi, asistan eğitiminde de önemli katıklar sağlamaktadır. Literatür incelendiğinde intranazal mukozal flepler nazal septal perforasyon onarımında yaygın kabul görmektedir (l, 2, 3, 4, 5, 6. 7, 10, 13).

Nazal septum perforasyonlu 9 hastamızda elde ettiğimiz tecrübe literatürdeki bu yaygın görüşe uygundur. Açık rinoplasti yaklaşımı ve bilateral mukozal kaydırma flebi, flepler arası kemik, kıkırdak veya temporal adale fasyası kullanarak 9 olgunun 8'inde (%89) tam kapanma sağladık. Aynı yöntemi intranazal uygulayan Fairbanks ise 20 olguda %95 başarı elde etmiştir. Ancak otör olgularında perforasyonun 3 cm'den küçük ve çoğunlukla anteriorda lokalize olduğunu rapor etmiştir. Bizim olgularımızda ise perforasyon çapı çoğunlukla 3 cm veya üzerinde ve posteriore lokalizeydi. Buna rağmen %89 oranında basan elde edilmiştir. Bu durum, açık teknikle yaklaşımın daha avantajlı olduğunu göstermektedir. Cerrahiye bağlı nazal valv açısında kısmi daralma, 2 hastada ikinci bir küçük cerrahi gerektirecek derecede idi. Bunun haricinde ciddi bir komplikasyon gözlenmedi.

SONUÇ

1. Perforasyon onarım işlemi, hangi teknik kullanılırsa kullanılsın sıkıntılı, sabır ve dikkat isteyen bir cerrahidir. Bu nedenle perforasyon cerrahisine başlayacak olanlar bunu göze almalıdır.

2. Eksternal rinoplasti yaklaşımı geniş bir çalışma alanı sağlaması ve intranazal sütürasyonun kapalı tekniğe göre daha kolay olması nedeniyle tercih edilmelidir.

3. Mukozal fleb elevasyonlan kolaylıkla oluşabilecek yırtıkları önlemek için çok dikkatli ve titiz yapılmalıdır.

4. SMR komplikasyonu sonucu oluşmuş, kıkırdak ve kemik septum bakiyesi bulunmayan olgular -hangi yöntem kullanılırsa kullanılsın- onarım için uygun adaylar değildir.

5. Bilateral hazırlanan kaydırma fleblerinin arasına destek olarak bağ dokusu grefti kıkırdak, fasya koymak başarıyı arttırır.

Yazışma Adresi : Dr. Suat TURGUT
Ankara Numune Hastanesi
2. KBB Kliniği Samanpazarı/ANKARA

KAYNAKLAR

1. ARNSTEIN DP. BERKE G : Surgical Considerations in the Open Rhinoplasty Approach to Closure of Septal Perforations ; Arch. Otolaıyngol Head Neck Surg, (l 15) : 435 - 38. 1989.
2. BELMONT JR : Ann Approach to large Nasoseptal perferations and attendant deformity. Arch Otolaryıgol 111: 450 - 455, 1985.
3. CASSON PR. BONNANO PC. CONSERVE J M : The midface degloving procedure. Plast. Reconstr, Surg. 53 : 102 103. 1974.

4. CONLEY J, PRICE JC : Sublabial approach to the nasal and nasophoryngeal cavities Am J Surg 138 : 615 - 618, 1979.
5. FAIRBANKS DNF : Closure of Nasal Septal Perforations Arch Otolaryngol 106 : 509 - 13, 1980.
6. GOLLAM J ; Perforation of the Nasal Septum. Reverse Flap Technique. Arch Otolaryngol (88) ; 518 - 522. 1968.
7. GOODMAN WS, STRELZOW W : The Surgical Closure of Nasoseptal Perforations. Laryngoscope (92) ; 121 - 124, 1982.
8. KOÇ C. TURGUT S, ÖLÇER S, ÇELİKKANAT MS, DAĞLI S, ÇOKKESER Y, ÖZDEM C : A new technique in closure of naso-septal perofaritons : In proceeding of the XV World Congress of ORL Head & Neck Surgery 1993 Vol 2 ; pp5G4 -67.
9. KRIDEL WH. APPLING WD, WRIGHT WK : Septal perforation Closure utilizing External Septorhinoplasty Approach, Arch. Otolaryngol Head Neck Surg. (112) : 168 - 172. 1986,
10. KURILOFF DB : Nasal Septal Perforations and Masal Obstruction. Otolaryngologic Clinic. North America (22) ; 333 - 343, 1989.
11. OHLSEN L : Closure of Nasal Septal Perforation with a Cutaneous Flap and a Perichondrocutaeous Graft. Ann Plas. Surg. 21 (3) : 276 - 88, 1988,
12. ÖLÇER S et al : The results of 62 external rhinoplasty operations, in proceedings of the XV Word Congress of ORL Head &Neck Surgery. Volume II : 568 - 571. 1993,
13. ROMO T eL al : Rcpoir nof Nasal Septal Perforation Utilizing the Midface Deqlowing Technique. Arch Otolaryngol Head Neck Surg 114-739-42, 1988