OLGU SUNUMU

REPERATİF DEV HÜCRELİ GRANÜLOMA

REPERATIVE GIANT CELL GRANULOMA

Dr. Faruk MERİÇ (*), Dr. M. Kemal VERGİLİ (*),
Dr. Yalçın ÇETİN (*), Dr. Mehmet DEMİREL (*)

ÖZET *: Giant cell granüloma paranazal sinüslerin nadir görülen bir tümörüdür. Sıklıkla genç hastalarda ortaya çıkar. En sık görülen lokalizasyona, premolar diş bölgesidir. Giant cell granülomalı bir olgu nedeniyle, literatür araştırması yaparak hastalığı tartışmaya çalıştık.*

Anahtar Sözcükler *: Reperatif Dev Hücreli Granüloma, Paranazla sinüs.*

SUMMARY *: Giant cell granuloma is a rare tumor of the paranasal sinuses. It occurs most frequently in younger patients. The most common. location is the region of the premolar teeth. In this study a patient with giant cell granuloma were evaluated and obtained results were compared with references.*

Key Words *: Reperative Giant Cell Granuloma, Paranasal sinuses.*

GİRİŞ

Dev hücreli granüloma yada reperative dev hücreli granüloma paranasal sinüslerin nadir görülen bir tümördür. En sık genç hastalarda ortaya çıkar. İkinci sıklıkla yaşamın 4. dekatında pik yapabilir. En sık görülen lokalizasyonu premolar diş bölgesidir (1). Mandibula, maxilla ve etmoid kemikte yerleşmeyi çok sever. Sekonder olarak orbita içine uzanır, propitozise sebep olur. dev hücreli granüloma, genellikle bir travmayı takiben ortaya çıkmaktadır, lezyon reperasyonu kontrol edilemeyen bir kemik reaksiyonudur. Patolojik bulgu olarak, stromada spind benzeri hücrelerle karışan multinükleer dev hücrelere rastlanır. Değişik vaskülarite, hemoraji ve enflamasyon dikkati çeker (5, 7, 10, 14).

En belli başlı semptom maxillada bir kitlenin varlığı yada deformitedir. Radyografik olarak kemiğin expansiyonu ve incelmesi ile seyreden sinüs opasifikasyonu dikkati çeker. CT'de yumuşak dokuda kalsifikasyonlar dikkati çeker. Bu yüzden ossifiye fibroma benzetilebilir.

Tedavide vital yapılar feda edilmeden tümörün konservatif çıkartılması esastır. Konservatif cerrahi bazen propitozis nedeniyle endikedir.

Giant Cell Reperatif Granüloma (GCRG) primer olarak mandibulada görülen bir klinik antitedir. Ayrıca uzun kemiklerde, paranazal sinüslerde, orbital bölgede ve temporal kemikte de ortaya çıktığı rapor edilmiştir (4, 9, 15). Jaffe, kemiklerin giant cell tümörünü, hiperparatiroidideki Brown tümörünü, travmatik kemik kistlerini ve fibröz displaziyi GCRG'den sınıtlama yönünden ayırmayı teklif etmiştir. Buna karşın bu lezyonları histolojik olarak GCRG'den ayırt etmek çok zor olabilir. Hastanın yaşı, klinik seyir, serolojik testler, tedaviye farklı cevap vermeleri sonucunda kesin ayırım yapılabilir.

Fasial kemiklerin Giant cell granüloması, yüzün şeklini bozan, yaygın kemik erozyanlarına neden olabilen ve nedeni tam bilinmeyen, lokalize destrüktif lezyonlarla seyreden benign bir hastalıktır. Granüloma, fasial kemiklerde simültane erozyon oluşturan yumuşak doku kitleis olarak seyreder. Aynı zamanda kemik yüzeyi kontur düzensizliği gibi exofitik kemik kitlesi oluşur. Kortikal alanda genişleme vardır. Bu tümör en sık mandibulada görülür. Daha az sıklıkla maxilla, fasila kemikler, elin tübüler kemikleri, ayak ve vertebralarda görülür. Mikroskobik olarak hiperparatiroididekı Brown tümörünü, kemiklerin giant celi tümörüne benzer paternler içerir (13).

Fasial kemiklerin Giant cell granülomasın-

(*)D. Ü. Tıp Fakültesi KBB Anabilim Dalı DİYARBAKIR

da; radyografide maxilla ve mandibulada yaygın erozyanlarla seyreden bir tümöral kitle görülür. Giant cell granüloma (GCRG) fasial kemiklerin diğer litik lezyonlanndan radyografi *göz* önünde tutulduğunda farklılık gösterir. Odontojenik myxom, anevrizmal kemik kisti, ameloblastoma ve keratokistler "Sabun köpüğü" görünümünde litik lezyonlara yol açabilirler. Osteosarkom, kondrosarkom, fibroosseöz hastalık ve ossifiye flbrom litik ve sklerotik lezyonlann her ikisine ait görünüm verebilirler. Uygun ve yeterli bir biyopsi ile GCG'lar kemiğin dev hücreli tümörleri ve hiperparatiroidide oluşan lezyonların dışındaki diğer bütün lezyonlardan ayrılır. Serum kalsiyum, fosfor ve gerekli ise serum parathormon düzeyi ölçülerek hiperparatiroidi ekarte edilebilir. GCG'lar özellikle 30 yaşından küçük bayan hastalarda ortaya çıkarlar. Tek odaklı lezonlardır. Genellikle mandibulanın ön kısmında daha az oranda sırayla, diğer fasial kemiklerde, elde ve ayakta görülürler. Oysaki kemiğin giant cell tümörleri kemik matürasyonundan sonra oluşurlar ve sıklıkla uzun kemiklerin epifizlerinde görülürler.

GCG'lar malignleşme göstermezler. Rekürrenslerinde agressivite söz konusu değildir. Oysaki kemiklerin giant cell tümörleri basit küretaj ile tedavi edildiği zaman anlamlı rekürrens oranına sahiptirler. Kemiklerin giant cell tümörlerinin bazıları maligndir. Ve başlangıçta tedavi edilmezlerse daha yüksek oranda malignleşirler. Buna karşın fasial kemiklerin GCG'ları yaygın lokal destrüksiyona neden olabilirler.

OLGU SUNUMU : Hastamız 13 yaşında bir erkek çocuktu. Yüzün sağ kısmında, şişlik şikayeti ile polikliniğimize başvurdu. Anemnezinde, yaklaşık bir yıl önce yüzün sağ kısmında bir travma meydana gelmiş. Daha sonra travmanın sebep olduğu şişlik kaybolmuş. 9 ay hiç şikayeti olmamış. 3 ay önce, travmanın olduğu yerde küçük bir şişlik oluşmuş. Giderek bu şişlik artmış. Hiç ağrı olmamış. Bu şikayet ve hikaye ile hasta 9.11.1994 tarihinde 18808 protokol no ile yatırıldı. Yapılan KBB muayenesinde : Her iki kulak muayenesi, işitme ve denge testleri normal olarak bulundu. Burun dıştan forme edi. Anterior Rinoskopi normaldi. Ağız boğaz ve larenks muayenesi de normaldi. Hastanın sağ zigoma bölgesi üzerinde 4x4 cm boyutunda, ağrısız yüzeyi düzgün, sert bir kitle saptandı. Rutin tam kan, kan biyokimyası, tam idrar, Water's grafisi ve CT tetkikleri yapıldı. Tam kan tetkikinde; Hb. htc,eritrosit ve lökosit normal sınırlardaydı. Tam idrar ve geniş kan biyokimyası da normal olarak değerlendirildi. Serum Ca, fosfor, düzeyleri normaldi. CT tetkikinde, sağda maxillada expansiyon ve destrüksiyona neden olan 3.5 cm çapında içinde kemik yapılar bulunan, solit kitle saptandı. Sağ maxiller sinüs lateral duvarı destrükteydi. Hasta genel anestezi altında operasyona alındı. Sağ gingivobuccal insizyonla girilerek mukoza eleve edildi. Tümöral kitle fossa kaninayı destrükte etmişti. Kitle sınırlarından elevasyon yapılarak total olarak çıkarıldı. 6031/94 sayılı patoloji raporunda, üzeri akantotik çok katlı yassı epitelle örtülü dokuda epitel altında çok sayıda değişik büyüklükte bir kısmı konjesyone olan damar kesitleri, fibroblastlar ile çok sayıda multinükleer osteoklastik görünüm de dev hücreler izlendi. Patoloji raporu dev hücreli reperatif granüloma olarak geldi. Hastanın medikal tedavisi tamamlandıktan sonra 30.11.1994 tarihinde taburcu edildi. Yapılan postoperatif kontrollerde nüks saptanmadı.

Resim 1 : Hastamızın sağ yanak bölgesinde şişlik görülmektedir.

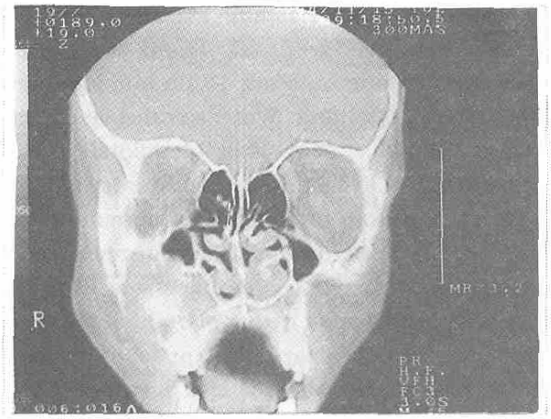

Resim II : Hastanın tomografisinde, sağda maxillada expansiyon ve destrüksiyona neden olan kitle görülmektedir.

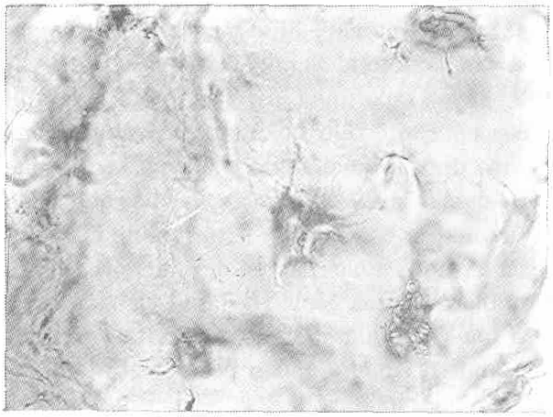

RESİM III : Işık mikroskobunda dev hücreli granülom görülmektedir.

TARTIŞMA

1953 yılında Jaffe, neoplastik proces yerine lokal tamir reaksiyonu olarak Giant Cell Reperative Granüloma'yı (GCRG) tanımladı. Hiperparatiroididekı Brown tümörü, anevrizmal kemik kistleri, fibröz displazi GCRG'ya yakın benzerlikler gösterirler (12). Lezyonların ayırıcı tanısında klinik seyir, laboratuar bulguları, radyolojik bulgular ve histolojik görünüm önemlidir. Orta hat nazal lezyonlar vaskülitik, neoplastik ve konjenital hastalıklarıda içerir. Ek olarak; Wegener granülomatozisi, polimorfik retükülozis, idiopatik midline granüloması ve yabancı cisim granüloma-sını içerir. GCRG'nin semptomları genişlemiş kitle kaynaklı olabilir. Disfaji, hassasiyet, anestezi, baş ağrısı, diplopi, epistaksis gibi bulgular tanımlanmıştır (3, 11). Bu lezyonlar benign klinik seyire ve normal kan kimyasına sahiptirler. GCRG baş ve boyunda %78 oranında mandibulada görülür (6). Bizim olgumuzda ise daha nadir lokalize olduğu maxiller sinüste görülmüştür. GCRG öncelikle kızlarda ve hayatın 1. ve 2, dekatlarında görülür, Bizim olgumuz 13 yaşında erkek bir çocuk idi. Yani hastamızın yaşı hastalığın görülme zamanı ile uyumluydu. Etyolojide travmanın rol aldığı bilinmektedir. GCRG esas olarak, granülasyon dokusu zemininde, hemorajiye cevap olarak gelişen fagositik karakterli bir lezyondur (8). Hastamızın kitlenin oluşumundan 1 yıl önce travmaya maruz kalmasının tetik faktör olduğunu düşünüyoruz, Bu travma öyküsü de literatür ile uyumluydu. GCRG her zaman periferik ve santral komponentleri içerir. Dokular birbirine benzer olmasına karşın, periferal lezyonlar gingival yada alveoler mukozadadırlar. Santral lezyonlar ise genellikle endostealdir. Batsakis'e göre periferal GCRG santral lezyonlardan 10 kat daha fazal görülür (2). Periferal lezyonları 2 cm'yi çok az geçer ve squamous epitelle kaplıdırlar. Bu squamous epitel genellikle ülseredir. Lezyonlar saplı yada sapsız olabilir. Renkleri kırmızı ile mor arasındadır. Vakamızda sapsız ve renkli idi. Santral GCRG daha çok mandibulada bulunur. GCRG'deki en belirgin histolojik element immatür fibroblastların proliferasyonuyla gelişmiş mezenşimal konnektif dokulardır. Damardan zengindirler ve damar yüzeyi ile multinükleer dev hücreler ilişkidedirler. Diğer histolojik yapılar; hemosiderin, kollegen, kalsifikasyon ve ossifikasyonu içerir (2, 6).

Gerçek giant cell tümörler, baş ve boyunda daha sıktırlar. Esas olarak bu lezyonlar uzun kemiklerin epifizlerinde görülürler. Ama mandibulada da görülebilirler (12). Bu sepsifik lezyonlar yani gerçek dev hücreli tümörler, cinsiyet ayrımı olmadan hayatın 3. ve 4. dekatlarda daha sık oluşurlar. Hastamızın yaşının 13 olması GCRG lehine değerlendirildi. Dev hücreli gerçek tümörler agressiv bir kliniğe sahiptirler (6). Sellüler stromadaki alana polihedral yada iğ şekilli hücreler düzensizce dağılmışlardır ve bu hücrelerin büyük bir kısmını dev hücreler oluşturur.

Brown tümörü tüm yaşlarda görülebilir ve mandibulayıda tutabilir. Labrotauarında; serum kalsiyum, alkalen fosfataz, parathormon düzeyinin artması, serum fosfor düzeyinin azalması ile seyreder (6). Hiperparatiroidide görülen Brown

tümörleri, GCRG'den histolojik olarak ayrılamaz.

GCRG'ler benign seyirlidirler ve spontan olarak kaybolabilirler. Gerçek giant cell tümörler radyoterapi ve operasyon sonrası yüksek rekürrense sahiptirler. Ve metastaz olasılıkları vardır. Brown tümörlerinde hiperparatiroidi tamamen tedavi edildiğinde rekürrensi yoktur. GCRG'lerin tedavisi cerrahidir. Postoperatif 910 oranında rekürrens görülür. Nedeni lokal irritasyon faktörünün eleminasyonundaki başarısızlıktır. Hiperparatiroidi bu vakaların dışındadır.

Gerçek giant cell tümörlerin tedavisi total eksizyondur. Ancak Brown tümörlerinde hiperpara tiroidinin tedavisi gerekir. Radyoterapi; GCRG'de sarkomatöz değişikliklere yol açabileceğinden kontrendikedir.

SONUÇ

Özellikle hayatın 1. ve 2. dekatlarında baş ve boyun bölgesinde bir travmayı takiben ağrısız ve sert bir kitle geliştiği zaman, reperatif dev hücreli granüloma akla gelmelidir. Diğer gerçek dev hücreli tümörlerden klinik, histolojik ve radyolojik parametrelerle ayırt edilmelidir.

Yazışma Adresi: Dr. Faruk MERİÇ
D.Ü. Tıp Fak. KBB. Anabilim Dalı
DİYARBAKIR

KAYNAKLAR

1. BALLANGER, I.J : Diseases of the nose. throat. ear. head and neck. Lea Febiger, London, 1991.
2. BATSAKIS JG ; Tumors of the head and neck. Baltimore, Williams and Wilkins Co. 395 - 7. 1956.
3. BURSTON HH. Lethal midline granuloma; is it a pathological entity Jaryngoscope 69 : 1 - 43, 1959,
4. CHENEY ML, BLAIR PA et all : Giant cell granuloma of the maxilla. J. La. State Med. Soc. 138 : 15-6. 1986,
5. FRIEDBER S.A, et al. Giant cell lesions involving the nasal accessory sinuses. Laryngoscope. 79 ; 763, 1969,
6. HAMLİN WB, et all : Giant cell tumors of thc mandibule and facial boncs. Arch. Otolaryngol, 86 : 658 - 65, 1967,
7. JAFFE, H.L : Giant cell reperative granuloma. traumatic: bone cyst and fibrous dysphasia of the jawbones. Oral Surg. Oral Med. Oral Fathol, 6 : 159. 1953.
8. KATSIKERIS N. et all ; Peripheral giant cell granuloma. İntt. J. Oral Maxillofac. Surg. 17 : 94 - 9, 1988.
9. LORENZO JC, et all : Giant cell reparative granuloma ol' short tubuler bones of the hands and feet. Am. J. Surg. 4; 551 -63. 1980.
10. PAPARELLA, SHUMKICK. Otolaryngology W.B. Saunders Company, Philadelphia, 1991.
11. PEARLMAN SJ, et all ; Foreign body granuloma of leh nose. Laryngoscope. 33 : 854 - 6. 1923.
12. QUICK CA. et all : Giant cell tumors of the maxilla in children. Iaryngoscope. 90 : 784 - 91. 1980.
13. SMITH BR, et all : Primary hyperparathyroidism presenting as a peripheral giant cell granuloma. J. Ora] Masillo.-fac. Surg. 46 : 65 - 69, 1988.
14. SOOD. G.C. el ali ; Reperative granuloma of the orbit causing umilateral proptosis. Am. J. Opthalmol. 63 : 524, 1967.
15. WIATRAK BJ. et all. Giant cell reperative granuloma of the ethmoid sinus. Oto and N. Surg. 97 : 504 - 9. 1987.