KRONİK MAKSİLLER SİNÜZİTLERDE NAZOANTRAL VENTİLASYON TÜPLERİNİN KARŞILAŞTIRMALI SONUÇLARI

THE COMPARATIVE RESULTS OF NASOANTRAL VENTILATION TUBES IN CHRONIC MAXILLARY SINUSITIS

Dr. Hasan Ümit ÖZCAĞLAR (*), Dr. Oktay DİNÇ (*), Dr. Bülent AĞIRDIR (*), Dr. Halit ÖNOL (*), Dr. Hakan YÜKSEL (*)

K.B.B. ve Baş Boyun Cerrahisi Dergisi 2 : 16-20

ÖZET *: Bu çalışmada, 1992-1993 yıllarında Akdeniz Üniversitesi K.B.B. polikliniğinde kronik maksiller sinüzit tanısı almış, medikasyona dirençli 60 olguya nazoantral sinüs ventilasyon tüpleri uygulanmıştır. Bu olgulardan 30'unda ventilasyon tüplerinden irrigasyon uygulanmış, 30'unda ise irrigasyon uygulanmamıştır.*

6O olguya lokalanestezi altında inferior nazal meadan fenestrasyon yapılarak radyoopak polietilen ventilasyon tüpleri yerleştirilmiş ve en az 3 ay süreyle erlerinde tutulmuşlardır.

Sonuç olarak irrigasyon uygulanan 30 olgumuzun 24'ünde (%80), irrigasyon uygulanmayan 30 olgumuzun 23'ünde (%76) klinik ve radyolojik tam veya tama yakın iyileşme tespit edilmiş olup bu iki grup sonuçları arasında istatistiki bir fark tespit edilmemiştir.

Bu sonuçlar, yine kr. sinüzit tanısı alıp sadece nazoantral fenestrasyon yapılıp bırakılan 30 olgudan 14'ünde (%47) elde edilen iyileşme oranı ile karşılaştırılmış ve ventilasyon tüpü grubu lehine olan yüksek iyileşme oranı istatistiki olarak anlamlı bulunmuştur ($p < 0.05$).

Anahtar Sözcükler *: Kr. Maksiller Sinüzit, Nazoantral Ventilasyon Tüpü.*

SUMMARY

This study has been carried out over 60 individuals diagnosed as Chronic Maxillary Sinusitis resistant to medication individuals have been administered nasoantral sinus ventilation tubes.

Of those 60, 30 individuals have been irrigated through ventilation tubes while other 3O left non irrigated.

Handling each case under Local Anesthesia radioopaque polyethylene ventilation tubes have been inserted through a fenestration in the inferior nasal meatus. These tubes have been kept in place for at least 3 months.

As a result 24 of the irrigated cases (80%) and 23 of non - irrigated cases (76%) have indicated total or almost total improvement clinically and radiologically. No statistical difference has been observed between two groups. The outcome has also been reevaluated comparing with those which were obtained from the cases who have been left after only administering nasoantral fenestration. The result with this group was 14 in 30 (47%) which suggested statistically that the ventilation tube proves a better improvement rate ($p < 0.05$).

Key Words *: Chronic Maxillary Sinusitis, Nasoantral Ventilation Tube.*

(*) Akdeniz Üniversitesi Tıp Fakültesi K.B.B. Anabilim Dalı. ANTALYA

GİRİŞ

Sinüzitlerin akut formunda genellikle uygun medikasyon ve gerekirse akut invazyon döneminden sonraki sinüs fonksiyonları ile iyi sonuçlar alınmaktadır (3,6).

Kronik maksiller sinüzitlerde tedavide en etkin yol etyolojik faktörün ortadan kaldırılması ve maksiller sinüs drenaj ve ventilasyonun tam sağlanmasıdır (4, 6, 11, 12). Bu amaçla son yıllarda büyük gelişme gösteren endoskopik sinüs cerrahisi yöntemlerinin yamsıra (6, 7, 9, 10) inferior meatal yolla yapılan girişimler halen değer taşımakta ve geniş kullanım alanı bulmaktadır (l l, 12). Ancak inferior rneatal yolla yapılan nazoantral fenestrasyon uygulamalarında fenestrasyon yerinin kapanması nüks problemlerini ortaya çıkarabilmektedir. Bu nedenle son yıllarda literatürlerde inferior meatal yolla uygulanan nazoantral inert ventilasyon tüpü çalışmalarına rastlanmakta ve olumlu sonuçlar alındığı bildirilmektedir (2, 5, 13, 14). Bazı çalışmalarda ventilasyon tüplerinin içinden İrrigasyon uygulanmasına işaret edilmektedir (2, 14).

Biz bu çalışmamızda nazoantral ventilasyon tüpü uyguladığımız olguların bir kısmına irrigasyon yaparak, diğerlerine ise irrigasyon tatbik etmeksizin tedavi sonuçlarını birbiriyle ile mukayese etmeyi ve ayrıca nazoantral tüp uygulanan olgulardaki sonuçlan, sadece inferior nazal meadan fenestrasyon yapılıp bırakılan olgulardaki sonuçlarla karşılaştırmayı amaçlamaktayız.

GEREÇ-YÖNTEM

Bu çalışma Akdeniz Üniversitesi Tıp Fakültesi K.B.B. polikliniğinde 1992-1993 yılları içinde kronik maksiller sinüzit tanısı olan (çoğunlukla unilateral, çok az bilateral) ve medikasyona dirençli 60 olgu üzerinde yapılmıştır.

Nazoantral tüp uygulanmasında şu endikasyonlar dikkate alınmıştır :

1. En az 6-8 ay devam eden pürülan akıntılı sinüs enfeksiyonu ve birkaç kez uygulanan medikasyona cevap alınamamış olması.

2. Rinoskopi anteriorda pürülen rinit belirtileri

3. Water's grafilerinde maksiller sinüste tam veya tama yakın radyoopak görünüm.

Nazoantral tüp uygulanan olgulara (Grup 1) K.B.B. ve gerekli sistemik muayeneleri, rutin preoperatif laboratuvar tetkikileri, Water's grafileri, gerekli olan olgularda nazal sekresyonda ve kanda eozinofili tetkikleri yapılmıştır. Olguların subjektif yakınmaları tespit edilmiştir.

Tüm olgulara lokal olarak jetokain infiltrasyon anestezisi uygulanmış, özel bir thorocar ile nazoantral fenestrasyon yapılmış ve polietilen ventilasyon tüpleri yerleştirilmiştir. Tüpler en az 3 ay süreyle yerlerinde bırakılmıştır. Bu süre içinde 60 olgunun 30'unda tüp içerisinden sık sık irrigasyon (serum fizyolojik + vazokonstriktörlü burun damlası ile) uygulanmıştır. Postoperatif devrede 5-7 gün antibiotik + antihistaminik tedavi uygulanmıştır.

Post-operatif 15. gün ve akabinde aylık olarak periyodik Water's grafileri ve K.B.B. fizik muayeneleri tekrarlanmış, bu esnada subjektif yakınmalardaki değişiklikler araştırılmıştır.

Kr. maksiller sinüzit tanısı alıp sadece nazoantral fenestrasyon uygulanıp bırakılan 30 olguya da (Grup 2) yukarıdaki kontroller yapılmıştır.

Kontrollerde, kilinik ve radyolojik iyileşmeler başlangıç yakınmaları %100 kabul edilerek, başlangıca göre % kaç iyileşme olduğu tespit edilerek sübjektif (VAS)'a benzer bir scala ile Tablo l'e uyularak değerlendirilmiştir.

Tablo 1 : Radyolojik ve kilinik iyileşmelerde değerlendirme prensipleri

İyileşme Oranı	Klinik-Radyolojik Olarak İyileşme
%90-100	Tam
%70-80	Tama Yakın
%50-60	Kısmi
%30-40	Az
%10-20	Çok Az
%0	Hiç Değişiklik Yok

Water's grafilerindeki düzelmeler **Radyolojik iyileşme**, fizik muayeneler ve subjektif yakınmalardaki düzelmeler ise **Klinik iyileşme** olarak değerlendirilmiştir.

Olgularda K.B.B. muayeneleri bir K.B.B. uzmanı, Radyolojik değerlendirmeler ise bir uzman Radyolog ile K.B.B. uzmanı tarafından ya-

pılmıştır.

4. ve 6. ayda kontrole gelen olgularda da yukarıdaki kontrol muyaneleri yapılmış, ayrıca transnazal endoskopik muayeneler yapılarak fenestrasyon açıklıklarının devam edip etmedikleri kontrol edilmiştir.

İstatistiki hesaplar, Bilgi İşlem Merkezinde "bağımsız gruplarda iki oran arasındaki farkın anlamlılık (önem) testi" kullanılarak yapılmıştır.

BULGULAR

Ventilasyon tüpü uyguladığımız 60 olgudan irrigasyona tabi tuttuğumuz 30 olgunun (Grup l A) en küçüğü 19, en büyüğü 49 yaşında idi (ortalama 34.3). 17'sı (%57) kadın, 13'ü (%43) erkek idi.

İrrigasyon uygulanan (Grup 1A) olgulara ait K.B.B. muayenesi, laboratuvar tetkik sonuçları ve subjektif yakınmalar Tablo 2'de sergilenmektedir.

Ventilasyon tüpü uygulanıp irrigasyona tabi tutulmayan 30 olgunun (Grup 1B) en küçüğü 17, en büyüğü 43 yaşında idi (ortalama 32.6). 14'ü kadın (%47), 16'sı (%53) erkek idi.

Grup 1B olgularına ait K.B.B. muayenesi, laboratuvar tetkik sonuçları ve subjektif yakınmalar Tablo 2'de sergilenmektedir.

Kontrol grubunu (Grup 2} oluşturan 30 olgunun en küçüğü 15, en büyüğü 46 yaşında idi (ortalama 28.6). 12'si (%40) kadın, 18'i (%60) erkek idi.

Grup 2 olgularına ait K.B.B. muayeneleri, laboratuvar tetkik sonuçları ve sübjektif yakınmalar Tablo 2'de sergilenmektedir.

İrrigasyon uygulanan (Grup l A) olgularımızda 3. ay sonunda 30 olgunun 24'ünde (%80) radyolojik ve klinik tam ve tama yakın iyileşme tespit edilmiştir. 6 olguda (%20) ise çeşitli derecelerde radyolojik ve klinik patolojiler devam etmekte idi (Tablo 3).

İrrigasyon uygulanmayan (Grup l B) olgularımızda 3. ay sonunda 30 olgunun 23'ünde (%76) radyolojik ve klinik tam, tama yakın iyileşme tespit edilmiştir. 7 olguda ise (%24) radyolojik ve klinik olarak patolojiler devam etmekte idi (Tablo 3).

Tablo 2 : Nazoantral ventilasyon tüpü kullandığımız (Grup 1A, Grup 1B) ve kontrol grubu (Grup 2) olgularımıza ait fizik muayene, laboratuvar bulguları sonuçları ve subjektif yakınmalar

Subjektif Yakınmalar	GRUP 1A (İrrigasyonlu) n = 30	GRUP 1B (İrrigasyonsuz) n = 30	GRUP 2 (Kontrol) n = 30
Baş ağrısı	18 (%60)	16 (%53)	21 (%70)
Burun tıkanıklığı	23 (%77)	20 (%67)	13 (%43)
Gece Semptomu (Horlama v.s.)	9 (%30)	11 (%37)	16 (%53)
Yüzde ve göz çevresinde ağrı	16 (%53)	13 (%43)	19 (%63)
Öksürük	6 (%20)	8 (%27)	17 (%57)
Fizik Muayene ve Laboratuvar Bulguları	**GRUP 1A (İrrigasyonlu) n = 30**	**GRUP 1A (İrrigasyonlu) n = 30**	**GRUP 2 (Kontrol) n = 30**
Nazal akıntı	21 (%70)	17 (%57)	13 (%43)
Postnazal akıntı	26 (%87)	24 (%80)	22 (%73)
Konka hipertrofisi	17 (%57)	13 (%43)	16 (%53)
Eozinofili (Nazal sekresyonda ve kanda)	2 (%7)	1 (%3)	—

Tablo 3 : Nazoantral ventilasyon tüpü kullandığımız (Grup 1A, Grup 1B) ve kontrol grubuna (Grup 2) ait tedavi sonuçları

Grup 1A (n=30)	Tedavi Sonuçları	Yorum	Grup 1B (n=30)	Tedavi Sonuçları	Yorum	Grup 1B (n=30)	Tedavi Sonuçları	Yorum
24 (%80)	Klinik ve Radyolojik Tam, Tama Yakın İyileşme	BAŞARILI	23 (%76)	Klinik ve Radyolojik Tam, Tama Yakın İyileşme	BAŞARILI	23 (%76)	Klinik ve Radyolojik Tam, Tama Yakın İyileşme	BAŞARILI
6 (%20	Klinik ve Radyolojik İyileşme Yok	BAŞARILI	7 (%24)	Klinik ve Radyolojik İyileşme Yok	BAŞARISIZ	7 (%24)	Klinik ve Radyolojik İyileşme Yok	BAŞARISIZ

Nazoantral ventilasyon tüpü uyguladığımız 60 olgudan 47'sinde (%78) tam ve tama yakın klinik ve radyolojik iyileşmeler tespit edilmiştir. Başarısız kalan İ3 olgunun (%22) 3 ünü allerjik orijin tespit ettiğimiz olgularımızın oluşturması dikkat çekici idi.

Kontrol grubu (Grup 2) olgularında 3. ayda yapılan kontrollerde 30 olgunun 14'ünde (%47) klinik ve radyolojik tam, tama yakını, kısmi iyileşmeler tespit edildi. 15 olguda (%53) ise klinik kısmi, az iyileşme olmasına rağmen, radyolojik olarak patolojiler devam etmekte idi (Tablo 3).

Grup l A ile Grup l B arasındaki iyileşme oranları arasındaki fark önemsiz bulunmasına rağmen, Grup l ve Grup 2 arasındaki Grup l lehine yüksek bulunan iyileşme oranı istatistiki olarak anlamlı bulunmuştur ($p < 0.05$).

Ventilasyon tüpü uyguladığımız (Grup 1) toplam 60 olgunun 4. ay kontrollerine gelen 48 olgudan 36'smda (975), 6. ay kontrollerine gelen , 32 olgudan ise 23'ünde (%72) klinik ve radyolojik iyilik halleri devam etmekte idi. Ayrıca bu kontrollerde yapılan transnazal endoskopik muayenelerde fenestrasyon yerini büyük oranda açık bulmamız dikkat çekici idi.

Grup 2 olgularını 4. ayda yapılan kontrollerine gelen 26 olgudan 11'inde (942), 6. ayda kontrole gelen 20 olgunun 8'inde (%40) klinik ve radyolojik iyilik halleri devam etmekte idi.

Resim l bilateral nazoantral ventilasyon tüpü uyguladığınız bir olgumuza ait pre-op ve post-op Water's grafisi görünümlerine aittir.

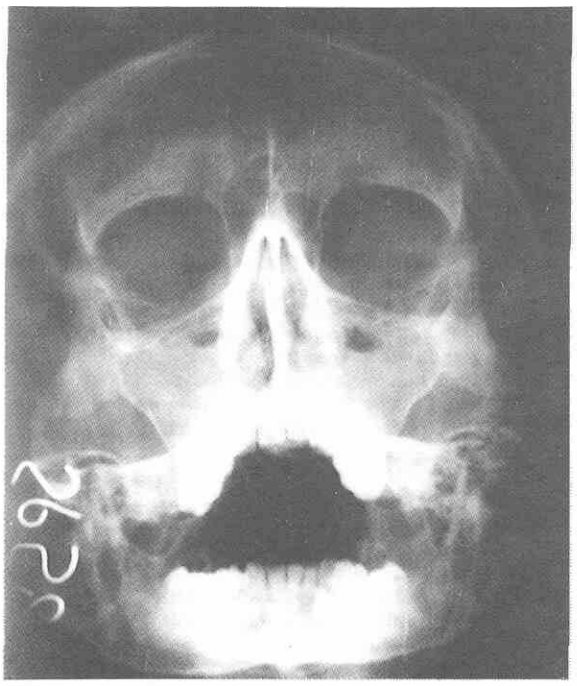

Resim 1A: Bilateral nazoantral ventilasyon tüpü uygulanan bir olgumuzun Pre-op Water's grafisi

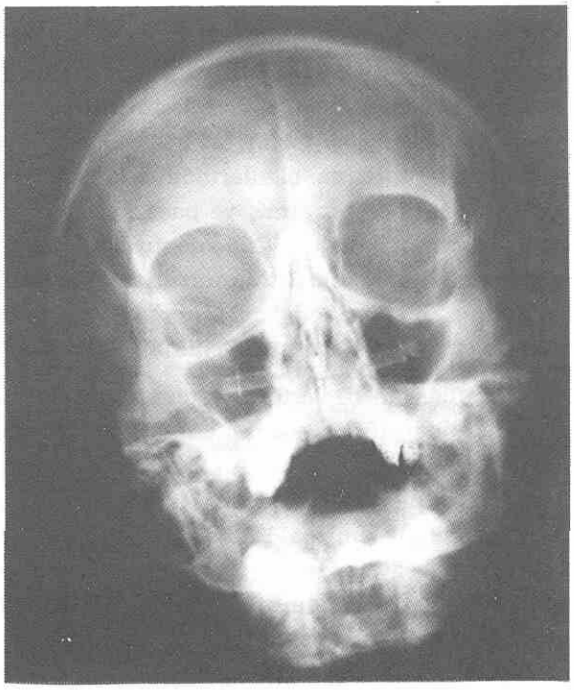

Resim 1B: Bilateral nazoantral ventilasyon tüpü uygulanan bir olgumuzun Post-op Water's grafisı.

TARTIŞMA VE SONUÇ

Para nazal sinüsler içinde en sık hastalığın tutulan maksilier sinüslerdir (13). Bu nedenli- kronik maksiller sinüzit tedavisi de K.B.B. he kimlerinin en önemli uğraşı odaklarından birini teşkil etmektedir.

KMS (Kronik maksilier sinüzit)'li olgularda nazoantral ventilasyon tüpü kullanımı yakın zamanlarda uygulanmaya başlanmış ve oldukça rağbet görmüştür (2, 5, 13, 14). Tüpler içinden irrigasyon uygulanmasına bazı çalışmalarda işaret edilmiştir (2, 14).

Zohar (14). 1989 yılında <100 KMS'lu olguya transnazal inferior meatal yoldan 14 numara branülü Lokal Anestezi altında yerleştirmiş. 14 gün süreyle yerinde bıraktığı branüllerden sinüs irrigasyonu uygulamış ve çok olumlu sonuçlar aldığını belirtmiştir. Biz çalışmamızda olgularımızın yansına irrigasyon uyguladık. Ancak irrigasyon uygulamadığımız olgulardaki başarı oranına eşit başarı elde ettik. Zira bilinmektedir ki kronik maksilier sinüzit tedavisinde amaç maksiller sinüs drenaj ve ventilasyonun sağlanmasıdır. İrrigasyon çok önemli bir fonksiyona sahip görülmemektedir.

Olof Berg (5), 1990 yılında 75 KMS'li olgular nazoantral polietilen ventilasyon tüpü uygulamış ve %92'ye varan başarı oranını 14 aylık bir uygulama ve takip sonunda rapor etmiştir. Çalışmamızda 2 yıllık uygulama ve takip sonunda %78 oranında bir başarı elde ettik. Berg'in çalışmasındaki kadar yüksek oranda olmamakla

birlikte, ona paralel sonuçlar elde edilmiştir.

Yaman ve arkadaşları (13) 20 KMS'H olguda nazoantral ventilasyon tüpünü 5 hafta süreyle yerinde bırakmıştır, gerektiğinde tüpten irrigasyon uygulanmış ve sonuçta %90 başarı elde edilmiştir. Başarısız olgularında allerjik orijin mevcudiyetini tespit etmiş ve başarısızlık nedenini buna bağlamıştır. Çalışmamızdaki allerjik zernin tespit ettiğimiz 3 olgumuzun da, başarısız kaldığımız olgular içinde yer alması Yaman'ın düşüncelerini kanıtlar şekildedir.

Ventilasyon tüplerinin tutulma süreleri konusunda literatürlerde farklı süreler belirtilmekle beraber ortalama 2 hafta - 6 ay arasında süreler belirtilmektedir (l, 5, 8, 13, 14). Biz çalışmamızda olgularımızdaki radyolojik ve klinik iyileşmelerin 1. aydan itibaren başlayıp 3. ayda sonuçlandığını gözlediğimizden nazoantral tüplerimizi 3. ay civarında çektik.

Nazoantral tüp uygulamasında başarısız kaldığımız 13 olgunun 3 ünde nazal sekresyon ve kanda eozinofili tespit edilmesi, allerjik zeminli olgularda bu işlemin başarılı olamayacağını göstermektedir. Yaman ve arkadaşları da bu noktayı önemle belirtmişlerdir. Bilindiği gibi allerjik orijinli sinüzitlerde temel tedavi prensibi önce allerjen tespiti ve sonra uygun bir desensitizasyon işlemi uygulanmasıdır.

Kontrol grubu (Grup 2) olgularımızda elde edilen başarı oranı (%47) literatürlere göre daha düşük bulunmuştur. Nedenini fenestrasyon pencerelerinin çok erken kapanmasına bağlamaktayız.

Ayrıca SOGG' un (13) belirttiği gibi diğer sinüslerin de olaya iştirak etmiş olmaları, dental orijinli sinüzitler, teknik başarısızlıklar, teşhis edilmemiş metabolik bozukluklar ve sinüs allerjileri gibi faktörlerinde antrostomide başarısızlık nedenlerini oluşturduğu bilinmektedir.

Sonuç olarak :

1. Nazoantral ventilasyon tüpü uyguladığımız kronik maksiller sinüzitli olgularda 2 yıllık bir klinik tecrübe sonucu %78 oranında başarı alınması bu uygulamanın olumlu olduğu;

2. Nazoantral ventilasyon tüpünden irrigasyon uygulanıp uygulanmamasının başarı oranını etkilemediği; (Çünkü sinüs mukozasının fizyolojik özelliğinin sağlanması için en önemli koşul sinüs drenaj ve ventilasyonunun sağlanmasıdır)

3. Sadece transnazal antrostomi yapılıp bırakılan olgularda %47 oranında başarı alınmış olması ventilasyon tüpü uygulamasının üstünlüğü olduğu kanaatini bizlerde uyandırmıştır.

Ayrıca pratik, travma riski az, olgular tarafından kolay tolere edilebilir görülmesi, bu uygulamanın tercih edilebilecek bir cerrahi yöntem olduğunu düşündürmektedir.

Yazışma Adresi : Dr. Hasan Ümit ÖZÇAĞLAR
Akdeniz Üniversitesi Tıp Fakültesi
K.B.B. Anabilim Dalı
Kepez, ANTALYA

KAYNAKLAR

1. BARTAL N. PUPERMAN M, GRİNBERG L : A simple and advantageous system for continuous lavage of the maxillary sinus. Laryngoscope 94:976-977. 1974.
2. DRETTNER B : Antral irrigation with an indwelling plastic tube. Rhinology 21 : 369-370. 1983.
3. ENGUIST S. LUNDBERG C. VENGE P : Effects of drainage in the treatment of acute maxillary sinusitis. Acta Otolaryngol (Stock) 93:153-159. 1983.
4. MELEN I. LINDAHL L. ANDREASSON L : Short and Icmg-term treatment results in chronic maxillary sinusitis. Acta Otalaryngol (Stockh) 102:282-290. 1986.
5. OLOF BERG, LARS LEDEBORN : Experience of a permanent ventilation and drainage system in the management of purulent maxillary sinusitis. Ann Otol Rhinol Lryngol 99:192-196. 190.
6. ÖZÇAĞLAR HÛ, DİNÇ O, ÖZDEN L : Kronik maksillcr ve ethmoldal sinüzitlerde antroskopi bulgularına göre uygulanan endonazal sinüs operasyonlarının sonuçları. XX. Ulusal ORL Kongre Kitabı S : 72-74. Girme. 1989.
7. RICE M : Endoscopic sinus surgery - results at 2-year follow up. Otolaryngology Head and Neck Surgery 4:476-479. October 1989.
8. SANDERSON BA : Physiologic maxillary antrostomy. Laryngoscope 92:1038-1041, 1982.
9. STAMMBERGER H : Endoscopic endonasal surgery - new concepts in treatment of recurring sinusitis. Fart i Anatomical and pathophysiological considerations. Otolaryngology Head and Neck Surgery 94:143-147. 1985.
10. STAMMBERGER H ; Nasal and paranasal sınus endoscopy. A diagnostic and surgical approach to reccvırrent sinusitis. Endoscopy 6:213-218. 1986.
11. TEZEL İ. ONART S, YAĞCI M : Kronik maksiller sinüzit tedavisinde endonazal antrostomi metodunun değeri. XX. Ulusal ORL Kongre Kitabı 5:67-68. Girne. 1989.
12. VALARIE JOAN LAND : Inferior mcatal antrostomy fundarnental considerations of design and furotion. Instute of Laryngology and Otology, London MCLX8EE. Page 1-8.
13. YAMAN A, AKÇALI Ç, ÖZŞAHÎNOGLU C : Kronik maksiller sinüzitlerde nazoantral tüp uygulaması sonuçları. XX. Ulusal ORL Kongre Kitabı 5:71-72, Girne. 1989.
14. ZOHAR Y. TALMİ P, FINKELSTEİN Y : Use of branula for maxillary sinus irrigation. The Journal of Laryngology and Otology 103:279-280. March. 1989.