OLGU SUNUMU

NÖROFİBROMATOZİS TİP 2

NEUROFIBROMATOSIS TYPE 2

Dr. Suat TURGUT (*), Dr. Serdar ENSARİ (*), Dr. Cüneyt Orhan KARA
(*) Dr. Cafer ÖZDEM (*), Dr. Ethem BEŞKONAKLI (**), Dr. Kayhan BAŞAK (***)

K.B.B. ve Baş Boyun Cerrahisi Dergisi 2 : 46-50

ÖZET : *Bilateral akustik nörinoma, nörofibromatozis tip II hastalarda rastlanmaktadır. Santral tip nörofibromatozis olarak da adlandırılan bu durum, klasik von Recklinghausen hastalığından (nörofibromatozis tip I) tümüyle farklı bir klinik tablodur. Kliniğimizde bilateral akustik nörinom nedeniyle translabirentin yaklaşımla opere edilen bir nörofibramotozis tip II vakası sunulmuş ve konuyla ilgili literatür incelenmiştir.*

Anahtar Sözcükler *: Akustik nörinom, Bilateral, Nörofibromatozis tip II.*

SUMMARY *: Bilateral acoustic neuromas are seen with neurojibromatosis type II. This condition is a different clinical pattern from Von Recklinghausen disease, called central type neurofibromatosis. A case of neurofibromatosis type II who was operated by transabyrinthine approach for bilateral acoustic neuroma is presented and current literature is reviewed.*

Key Words *: Acoustic Neuroma, Bilateral, Neurojibromatosis type II.*

GİRİŞ

Serebellopontin köşe patolojilerinin %80'ini oluşturan akustik nörinom (Vestibuler Schwannom) populasyonda iki farklı hasta grubunda gözlenir. Unilateral akustik nörinoma ileri yaştaki hastalarda ve sporadik olarak rastlanırken, bilateral akustik nörinom ise nörofibromatozis tip II (NF II) hastalarında ortaya çıkmaktadır (8).

Klasik von Recklinghausen hastalığı (NF-I) ya da periferal nörofıbromatozis, NF-II ya da santral nörofibromatozisden tamamen faklı bir klinik durumdur (14). Nörofibromatozisli vakaların %90 lık bölümünü NF-I hastaları oluşturur. NF-I için insidans 1/3000 iken, NF-II de 1/100000 olup, çok daha nadir görülür (10). Her iki hastalık da otozomal dominant genetik geçiş göstermekte, aynı zamanda yüksek bir penetrasyon oranı bulunmaktadır (3).

NF-I de akustik nörinom (AN) nadir rastlanırken, NF-II de bilateral AN tanı kriterlerinden birini oluşturmaktadır {11, 14). NF-II de bilateral veya unilateral işitme kaybı diğer AN lu hastalardan farklı olarak sıklıkla erken yaşta ortaya çıkmaktadır. NF-II de klinik farklılıkların yanında, histopatolojik bulgularında NF-I e göre çeşitli değişiklikler içerdiği saptanmıştır (16).

Hastalığın bulunduğu evreye göre izlenmesi veya değişik cerrahi tedavi şekilleri önerilmektedir.

OLGU SUNUMU

29 yaşındaki bayan hasta iki yıldır sağ kulağında daha fazla olmak üzere her iki tarafta işitme azlığı, tinnitus ve 7-8 yıldır zaman zaman gelişen dengesizlik şikayetiyle kliniğimize başvurdu. 1986 yılında servikal subdural menengioma nedeniyle operasyon geçirdiği öğrenildi. Ailesinde ve akrabalarında benzeri hastalık öyküsü saptanmadı.

KBB muayenesi normal olan hastanın nörolojik muayenesinde dil hareketlerinde kısıtlılık ve dilin sağ tarafında atrofi mevcuttu. Ayrıca göz konsültasyonu yapılan hastada fundus ve diğer

(*) Ankara Numune Hastanesi II. KBB Kliniği
(**) Ankara Numune Hastanesi Beyin Cerrahi Kliniği
(***) Ankara Numune Hastanesi *Patoloji Kliniği* - ANKARA

yapılar normal değerlendirildi. Sistemik muayenesinde ciltte daha önceki operasyona ait skar dokusu dışında saçlı deride üç adet nörofibrom saptanırken, cafe-au-lait lekelerine rastlanmadı.

Odyometrik incelemede sağda total solda ise hafif derecede sensörinörol işitme kaybı mevcuttu. Kompüterize tomografik (CT) incelemede ise sağda serebellopontin köşede 3x2 cm boyutlarında, düzgün sınırlı bir kitle, solda ise internal akustik kanalın içinde 0.5x0.5 cm lik diğer bir kitle gözlendi (Resim l ve 2).

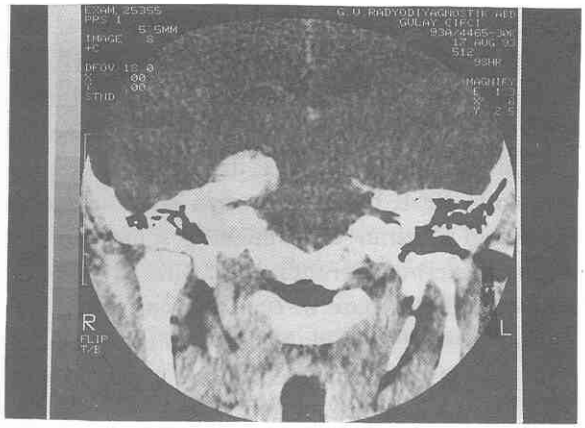

Resim 1 : Preoperatif CT de sağ de serebellopontin köşede posteriorda kitle gözlenmekte.

Resim 2 : Başka bir kesitte sol internal akustik kanalda 0.5x0.5 cm lik kitle gözlenmekte.

Operasyona alınan hastaya translabirentin yaklaşımla sağ serebellopontin köşeden parsiyel kitle ekzisyonu gerçekleştirildi. Mastoidektomiyi takiben labirentektomi yapılarak internal akustik kanal ortaya konuldu. Kanalı tamamen dolduran ve serebellopontin köşeye uzanan kitle medial diseksiyonla rezeke edilmeye başlandı. Ancak operasyon sırasında lateral sinüsde travmaya bağlı hemoroji gelişti. Hemoraji kontrol altına alınırken serebellar ödem ortaya çıktı. Bu durum sonucu cerrahi müdahale güçleşti. Fasial sinir anatomik bütünlüğü korunarak kitle olabildiğince eksize edildi. Postoperatif grade 4 sağ periferik fasial paralizi dışında sorun olmadı. Fasial paralizinin nedeni olarak da operasyon sırasında aspiratörün yaptığı travma ve bunun sonucunda sinirde gelişen ödem düşünüldü. Steroid tedavisine başlanan hastanın pos operatif 3. aydaki kontrollerinde fasial paralizinin grade 2 ye düzeldiği gözlendi. Post operatif çekilen temporal kemik tomografilerinde sağda operasyon sahasında rezidü tümör saplandı (Resim 3).

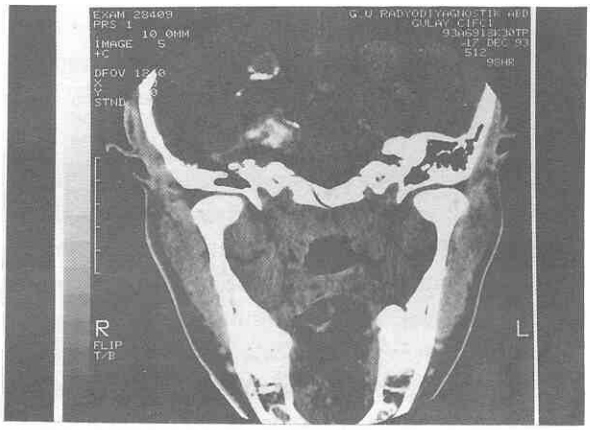

Resim 3 : Postoperatif 2. ay CT de sağda operasyon sahasında rezidü tümör mevcut.

TARTIŞMA

Nörofibromatozis santral veya periferik sinirlerden köken alan multiple neoplazmalar ve diğer sistemlere ait patolojik bulgulara rastlanan genetik bir hastalıktır. Nörofibromatozisli hastaların %90 mm, en sık rastlanan formu olan NF-1 oluşturur, otozomal dominant geçiş gösteren NF-I lerin %50 ise mutasyon sonucu ortaya çıkmaktadır. NF-I de gen penetransı %100 iken, NF-II de %95 in üzerindedir. Ailelerin ve hastaların genetik haritaları sonucu NF-I de 17 nolu kromozomun uzun kolunda, NF-II de ise 22 nolu kromozomun uzun kolunda defektif gen saptanmıştır (l, 15). Bu hastalarda supresör gen kaybına bağlı olarak neoplastik gelişimin başladığı düşünülmektedir (13).

Klinik olarak karşılaştırıldığında NF-I de daha çok periferik bulgulara rastlanmaktadır. Bu tablo minimal bulgulardan, yaygın kütaneoz

fibromlara kadar değişebilir. Cafe-au-lait lekeleri NF.I deki en sık bulgulardandır. NF-I li hastaların %75'inde prepübertal 5 rnm veya post pübertal 15 mm üzerinde altı veya daha fazla sayıda cafe-au-lait lekesi bulunurken, NF-II de hiç rastlanmayabilir (7). Hastamızda da ciltte herhangi bir cafe-au-lait lekesi saptanmamıştır.

Göz bulguları olarak NF.I de iki veya daha fazla iris hamartomu (Lisch nodülleri) ya da optik sinir gliomu bulunurken, NF-II de katarakt ve lens opasitelerine rastlanır (7, 12). Göz konsültasyonu sonucu hastada herhangi bir patolojik bulgu bulunamamış ve tümüyle normal değerlendirilmiştir. Cilt bulguları olarak NF,I de daha sık ve daha fazla olmak üzere her iki tipde de dermal, subdermal ağrısız yumuşak nörofibromlara rastlanabilir (12). Hastamızda da saçlı deride nörofibromlar mevcuttu.

NF-I de ayrıca kifoskolyoz gibi ortopedik sorunlar, makrosefali, sfenoid kanat displazisi, zeka geriliği, konuşma bozuklukları, motor bozukluklar ve epilepsiye rastlanabilir. Buna karşılık NF-II de santral sinir sistemine ait neoplazmalar daha sık gelişmektedir. Bilateral AN, cranial ve spinal meningiomata ve beyin sapı gliomları bunlar arasında sayılabilir (4, 11). Hastamız da daha önceden spinal meningioma nedeniyle opere edilmişti, ancak son yapılan muayenelerinde klinik olarak başka bir neoplazm saptanmadı. NF-II ' deki bu santral sinir sistemine ait tümörler morbiditeyi kötü etkilemektedir. Ancak NF-1 ' de gözlenen nörofibromlardaki %5'lik malign transformasyona NF-II ' de rastlanmaz (7).

NF-I ' deki bu periferik bulguların çokluğu erken yaşlarda ve kolayca tanı konmasını sağlar. NF-II ' li hastalar ise, ileri yaş da ortaya çıkan unilateral AN hastalarına göre oldukça erken yaşlarda bilateral veya unilateral işitme azlığı, denge kaybı, tinnitus ve baş ağrısı şikayetleriyle doktora başvururlar (7). Ancak hastaların AN'den önce gelişebilen diğer neoplazmlara ait şikayetlerle başvurabileceği de unutulmamalıdır.

Odyometrik incelemelerde bilateral işitme azlığı dışında tüm bulgular unilateral AN ile aynıdır. Erken tanı konulan hastalarda işitme kaybı gelişmeden hastalık tanınabilir. Bu konuda ayrıca NF-II ' deki AN ' ye ait tümör liflerinin kohlear ve fasial siniri iterek, çepeçevre infiltre ettiği bu nedenle tümör boyutuyla uyumsuz işitme olabileceği bildirilmektedir (9). Auditory brain stem response yine oldukça sensitif bir yöntem olarak tanıda kullanılabilir. Hastamızda sağda kitleye bağlı total işitme kaybı, solda ise intrakanaliküler tümöre bağlı olduğu düşünülen hafif derece mikst tip işitme kaybı saptandı.

Tanıda CT l cm'den büyük tümörleri saptayabilirken, 2 mm'ye kadar duyarlığı nedeniyle NF-II düşünülen hastalarda MRJ önerilmektedir (5).

NF-II için kabul edilen tanı kriterleri şunlardır (14) : 1-CT veya MRI ile bilateral internal akustik kanalda kitle saptanması veya 2-Unilateral AN ve birinci dereceden akrabalar arasında NF-II bulunması veya şu bulgulardan herhangi ikisinin bulunması gerekir. (Dermal veya subdermal nörofibromlar, juvenil posterior subkapsüler katarakt). Hastamızda bilateral internal akustik kanalda kitlenin yanında subdermal nörofibromlarda mevcuttu ve bu bulgularla NF-II tanısı konuldu.

Tedavide klinik duruma göre değişik yaklaşımlar uygulanabilir. İşitmenin iyi olduğu hastalarda orta fossa veya suboccipital yaklaşım uygulanabilir. Ancak unilateral AN lu hastalarda işitme bu yöntemlerle %50'ye varan oranda korunurken NF-II ' de sonuçlar bu kadar bile başarılı değildir (6, 13). Bunun nedeni olarak NF-II ' li hastalarda tümörün multilobüle olması ve fasial, kohlear sinirleri tümüyle çevreleyerek invaze etmesi gösterilmektedir. Bu durumda değil işitmeyi korumak kitlenin total çıkarılması bile mümkün olmayabilir (12).

İşitmenin olmadığı durumlarda ise translabirentin yaklaşım uygulanabilir. Diğer yöntemlerle karşalaştırıldığında post operatif fasial fonksiyonlar %85'e varan oranlarda korunabilmektedir. Translabirentin yaklaşımındaki postoperatif fasial paralizi nedeni olarak, vasküler beslenmenin bozulması, termik travma gibi nedenler dışında en sık olarak operasyonda kullanılan aspiratörün yaptığı travmaya bağlı ödem suçlanmaktadır (17). Operasyon sırasında fasial sinirin anatomik bütünlüğü korunduğu halde hastamızda da post op. grade 4 fasial paralizi gelişmiştir, ancak medikal tedaviyle 3 ay içinde geri-

lediği gözlenmiştir. Bu paralizinin nedenini biz de operasyon sırasında aspirasyona bağlı travma olarak değerlendirdik.

Operasyonun morbidite ve mortaliteyi artıracağı hastalarda, tek işiten kulakta tümörün olması veya tümörün işitmeyi koruyacak bir operasyon için çok büyük olduğu hallerde hastalar izlenebilir. Bu tür NF-II hastalarında diğer intrakranial patolojilerin de gelişebileceği düşünülerek düzenli aralıklarla MRI yapılmalıdır (5).

NF-II santral sinir sistemi neoplazmaları nedeniyle ağır mortalite ve morbiditeyle giden bir hastalıktır. Ayrıca hastalar hayatları boyunca riskli operasyonlarla karşı karşıya kalınmaktadırlar. Hastaların yaşama süresi tanıdan itibaren 15 yıl olarak tahmin edilmektedir. Genelde 40 yaş civarında hastalar çeşitli nedenlerle kaybedilmektedir (4).

NF-II ' li hastalarda tümörün histopatolojik olarak değerlendirilmesi de unilateral AN vakalarından çeşitli farklılıklar içermektedir. Bu hastalarda schwann hücresi proliferasyonu ve verocay cisimlerine daha sık rastlamanın yanında meningioma ve meningeal hücre proliferasyonu NF-II için tipik bir bulgu olarak belirtilmektedir (16, 2). Vakanın histopatolojik olarak değerlendirilmesinde de schwannom dokusunu içinde meningiomaya rastlanmıştır (Şekil 4, 5, 6, 7).

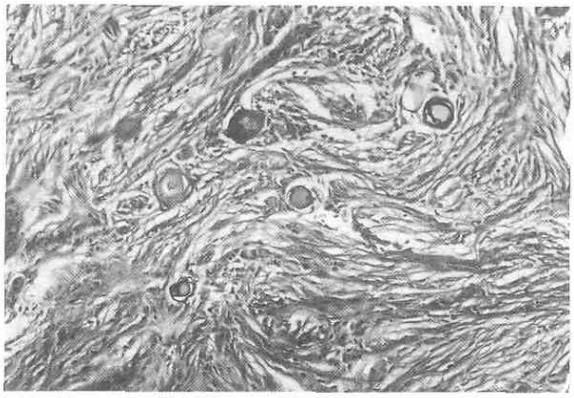

Resim 4 : Menengioma dokusu (HEX100)

NF-II, 30 yaşından öcen gözlenen AN'larda akla getirilmelidir. Periferik bulguların az olması nedeniyle gözden kaçabileceği unutulmamalıdır. Ayrıca NF-II tanısı olan hastanın yakınları incelenmeli, odyometrik çalışmalar yapılmalı, gerekirse erken tanı için MRI önerilmelidir. Ayrıca hasta ve yakınlarına genetik danışmanlık yapılmalıdır (5).

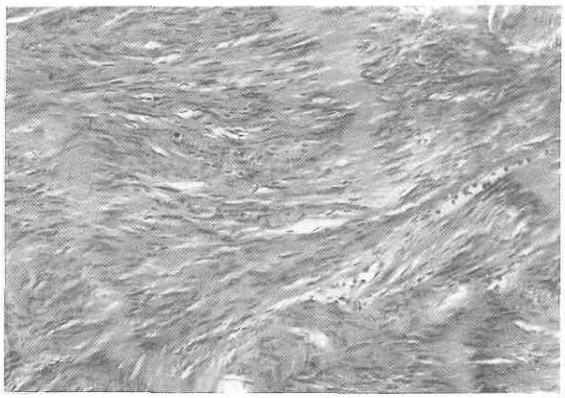

Resim 5 : Schwannoma dokusu (HEX100)

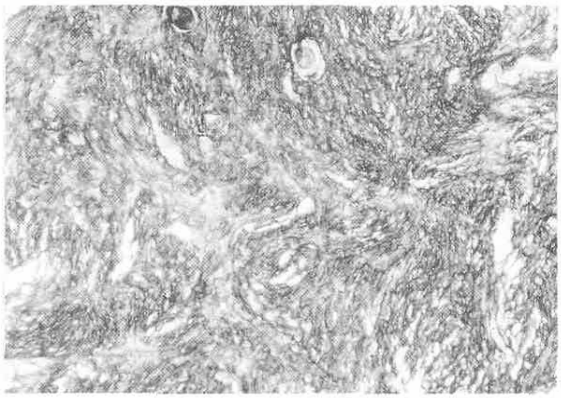

Resim 6 : Meningiomada immünhistokimyasal olarak vimentinle pozitif boyanma (vimentinx100).

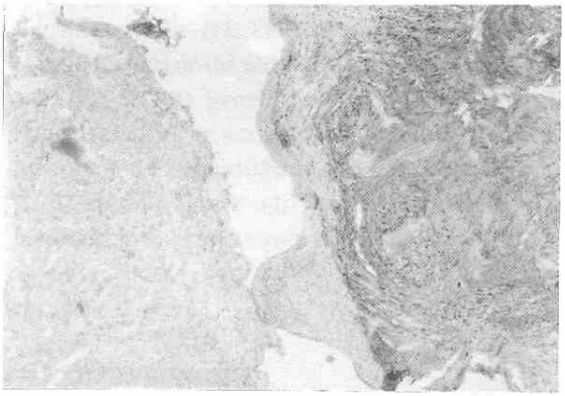

Resim 7 : İmmünhistokimyasal olarak S-100 schwannomda pozitif boyanma izlenirken menengiomada boyanma gözükmemektedir (S-100x100).

Yazışma Adresi : Dr. Suat TURGUT
Ankara Numune Hastanesi II. KBB Kliniği

KAYNAKLAR

1. BARKER D., WRIGHT T., NGUYEN K., et al. Gene ibr von Recklinghausen neurofibromatosis is in the pericentrometric region of chromosome 17. Science 236 : 1100-1102, 1987.
2. BEŞKONAKLI E., ÜLKÜ O.. COŞAN E. el a). Multipl-intraknial menengioma ve nörofibromatozis tip II. Türk Nöroşirurji Dergisi 3:209-212, 1992.
3. ELDRIDGE R., Central neurofibromatosis with bilateral acoustic neuroma. Advanced in Neurology 29:57-65, 1981.
4. EVANS DGR., HUSON SM., DONNAİ D., et al. A Clinical study of type 2 neurofibromatosis. Quarterly Journal of Medicine, New series 84. 304:603-618, 1992.
5. GLASSCOCK M.E III, HART MJ. VRABEC JT. Management of bilateral acoustic neuroma. Otolaryngologic Clinics of North America 25. 2:449-467, 1992.
6. GLASSCOCK ME III., WOODS CI., JACKSON CG., et al. Management of bilateral acoustic tumors Laryngoscope 99:475-484, 1989.
7. KANTER WR., ELDRIDGE R., FABRICANT R., et al. Central neurofibromatosis with bilateral acoustic neuroma : genetic, clinical and biochemical distinclions from periperal neurofibromatosis. Neurology 30:851-859, 1980.
8. KASANTIKUL V., NETSKY MG., GLASSCOCK ME III et al. Acoustic ncurilemmoma -Clinicoanatomical study of 103 patients. J. Neurosurg. 52:28-35, 1980.
9. LINTHICUM FM. J r Unusual audiometric and histologic: findings in bilateral acoustic ncuromas. Ann Otol Rhinol Laryngol. 81:433-437, 1972.
10. MARTUZA RL, Neurofibromatosis ; Neurological and neurosurgical considerations. Neurology and neurosurgery update series. Vol. 3. Princeton. 1982:1-7.
11. MARTUZA RL, Eldridge R. Neurofibromatosis 2. N. Engl, J. Med. 318:684-688, 1988.
12. MARTUZA RL. Ojcman RG. Bilateral eight ııen'c sdnvannomas : Clinical aspects, pathogenesis aııd treatment Neurosurgery 10:1-12. 1982.
13. MONTGOMERY WW, : Bilateral acouatic neuromas. An n Oral Rhinol Laryngol 87:135-137, 1978.
14. NATIONAL Instituents Of Health Consensus Development Conference. Neurofibromatosis Conference Statement Archives of Neurology. 45:575-578, 1988.
15. SEIZINGER BR-, ROULEAU G., Ozeilus LJ., et al. Gcnetic linkage of von Rccklinghausen neurofibromatosis to the nerve growth factor receptor gene. Cell 49:589-594, 1987.
16. SOBEL RA., WONG Y., Vestibular Schwannomas : Histologic features in neurofibrornatosis 2 and in unilateral cases. J. Neuropathol and Exp, Neıırol 52:106-113, 1993.
17. TOS M., YOUSSEF M., THOMSEN J.. Turgut S. Causes of facial nerve paresis after tranlabyrinhine surgery for acoustic neuroma. Ann Otol Rhinol Laryngol 101:821-826, 1992.