OLGU SUNUMU

BURUNDA PLEOMORFİK ADENOM

INTRANASAL PLEOMORPHIC ADENOMA

Dr. Ahmet KÖYBAŞIOĞLU (*), Dr. M. Hanifi DAĞOĞLU (*)
Dr. Ünsal ERKAM (*), Dr. Fulya KÖYBAŞIOĞLU (**)

K.B.B. ve Baş Boyun Cerrahisi Dergisi 2 ; 54-56

ÖZET *: Burun tıkanıklığı ile gelen 43 yaşındaki bir bayan hastanın yapılan ince iğne aspirasyon biyopsisi benigrı mikst tümör olarak gelmesi sonucunda hastaya Denker operasyonu uygulanmış ve tanı postoperatif histopatolojik inceleme ile doğrulanmıştır. Burun lateral duvarından gelişen mikst tümörlerin nadir olması nedeniyle olgunun ilginç olduğu düşünülmüş ve literatür taramasıyla sunulmuştur.*

Anahtar Sözcükler *: Nazal kavite, Pleomorfik adenom.*

SUMMARY : *A 43 years old female patient with the complaint of nasal obstruction was operated with Denker operation whom her fine needle aspiration biopsy was as pleomorphic adenoma preoperatively and confirmed with post operative histopathologic examination. Since the lateral nasal wall pleomorphic adenomas are very rare it is thought that the case has an interesting location for this kind of tumor so presented here with the review of literature.*

Key Words *: Nasal cavity, Pleomorphic adenoma.*

GİRİŞ

Pleomorfik adenom (Benign mikst tümör) minör ve majör Lükrük bezleri tümörlerinin yaklaşık %65'ini oluşturan, ağrısız, yavaş gelişen bir tümörüdür. Parotis tümörlerinin %77'sini. submandibüler gland tümörlerinin %60'ını teşkil eder. Minör tükrük bezleri tümörlerinin sadece %35'i beningdir ve bu tümörlerin de yaklaşık 993'ü pleomorfik adenomdur (2).

Minör tükrük bezi pleomorflk adenomlarının %83'ü intraoral glandlardan köken alır. Bunların da %54'ü damaktan, %18'i üst dudaktan, %11 'i bukkal mukozadan gelişir (8).

Batsakis'e göre (1) minör tükrük bezleri pleomorfik adenom'arı, oral kaviteden sonra en çok nazal kaviteye lokalize olur, bunu maksiller sinüs ve nazofarinks takip eder. Nazal kavite mikst tümörlerinin 3/4'ü septumdan, 1/4'ü ise burun lateral duvarı veya konkalardan köken alır (6).

(*) SSK Ankara Hastanesi 2. KBB Kliniği.
(**) SSK Ankara Hastanesi Patoloji Kliniği ANKARA

OLGU :

Burun tıkanıklığı şikayetiyle kliniğimize başvuran 43 yaşındaki bayan hastanın öyküsünden, 23 yıl önce sağ nazal kavitesinde kitle geliştiği, 18 yıl önce opere edilerek kitlenin çıkarıldığı anlaşılmıştır. Hastadan önceki operasyona ait her hangi bir bilgi alınamamıştır. Ameliyatı takip eden yıllarda herhangi bir yakınması olmayan hastanın son l senedir sağ burnunda tekrar tıkanıklık oluşmaya başlamış, bunun üzerine başka bir şehirdeki hekime başvuran hastanın sağ burun boşluğundaki kitleden l ay önce biyopsi alınmış ve histopatolojik inceleme sonunda pleomorfik adenom olduğu anlaşılarak hastanemize gönderilmiş.

Epistaksis, anosmi. kilo kaybı tanımlamayan hastanın yapılan KBB muayenesinde: sağ nazal kavite lateral duvarından köken alan. vestibulum nasi'yi kapatan kitle saptanmış, poslerior rinoskopi normal olarak değerlendirilmiştir. Kitle sert kıvamda, unilobule ve üzeri düzgün yüzeyli mukozayla kaplıydı. Sinüs grafilerinde. sinüslerin tutulumuna ait herhangi bir bulguya

rastlanmamıştı. Sağ sulcus nasolabialis kitle nedeniyle hafifçe silinmişti.

Preoperatif ince iğne aspirasyon biyopsisininde benign mikst tümörle uyumlu gelmesi (Resim - 1) ve konvansiyonal grafileri ile klinik muayenesinin yeterli bilgi vermesi nedeniyle, daha ileri tanı yöntemleri kulanılmadan, hastaya Denker operasyonu uygulanmıştır.

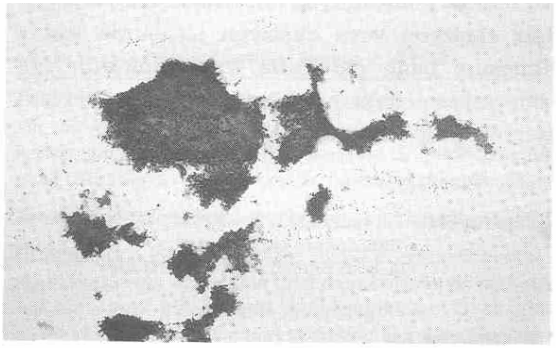

Resim 1 : Benign mikst tümörün ince iğne aspirasyon biyopsisinde duktal epitel hücre kümeleri (HE X 20)

Lokal anestezi altında sağ gingivobukkal hatta, üst 2. premolar dişten 2. kesici dişe kadar uzanan bir insizyonla mukoperiosteum eleve edilip maksilla ön duvarı ve burun lateral kemik duvarı açığa konularak, maksiller sinüs ön duvarı kaldırılıp sinüse girilmiştir. Sinüs medial duvarı, burun tabanına paralel olarak, keski ile boylu boyunca serbestleştirilerek, kitlenin sağ alt konka ve burun lateral duvarından köken aldığı görülmüştür. Lateral duvar orta konka altından kemik rounger ile çıkarılıp, hemostaz sağlandıktan sonra nazoantral boşluğa antibiyotikli tampon konulmuştur. Post operatif 2. günde tamponlar alınmış ve her hangi bir komplikasyonla karşılaşılmamıştır.

Spesimenin histopatolojik değerlendirilmesi pleomorfik adenom olarak rapor edilmiştir (Resim - 2).

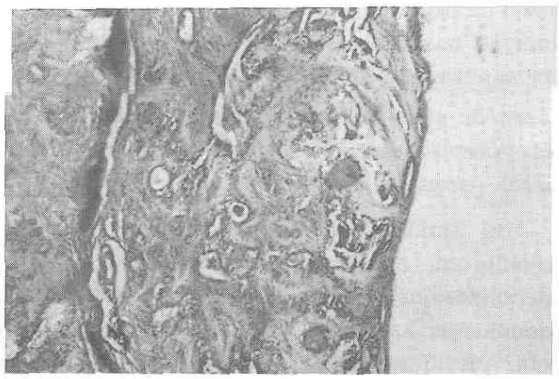

Resim 2 : Benign mikst tümör : Kondromiksoid stromada epitel hücrelerinin oluşturduğu glandlar ve bir kenarda kalsifiye kemik spikülü izlenmektedir. (HE X 20)

TARTIŞMA

Tüm pleomerfik adenomların yaklaşık %6.5'i minör tükrük bejlerinden köken alır. Bunların büyük bir kısmı oral kavite orjinlidir. Nazal kaviteye yerleşen pleomorfik adenomlar oldukça nadirdir (1,4). Amerikan Silahlı Kuvvetleri Patoloji Enstitüsünde 1976-1985 yılları arasında incelenen 1935 sinonazal tümör vakasının 311'inin glandüler orijinli olduğu, bunlarında 73'ünün benign mikst tümör olduğu bildirilmiştir (6). Nazal kavite minör tükrük bezleri daha çok lateral duvar ve konkalara lokalize iken, pleomorfik adenomlar daha çok septumdan kaynaklanır (3, 4, 9). Septumdan köken alan pleomorfik adenomlar, nazal mikst tümörlerin 3/4 ünü yaparken, lateral duvardan kaynaklananlar 1/4 ünü teşkil eder. Çok nadiren de paranazal sinüslerden köken alabilir (6).

Literatürde nazal kavite pleomorfik adenomlarıyla ilgili oldukça az sayıda yayın vardır. Şimdiye kadar en geniş seriyi, 40 hastayla Compagno ve Wong (3) yayınlamıştır. Bu 40 hastanın 25'inde tümörün kemik ve kartilaj septumdan, 8'inde lateral nazal duvardan kölem aldığı. 7 vakada ise orijinin kesin olarak lokalize edilemediği bildirilmişti.

Majör tükrük bezleri pleomorfik adenomlarındaki kadın predominansının aksine, nazal kavite pleomorfik adenomlarında cins ayırımı yoktur (3, 6).

Hastalar daha çok burun tıkanıklığı ve nazal kavitede kitle şikayetiyle hekime başvururlar. Bazen epistaksis ataklarına neden olabilir.

Bazen de tümöre ilişkin her hangi bir semptomu olmayan hastada, rutin KBB muayenesinde tümör saptanabilir (3, 6). Tümör bazen pediküllü, bazen de geniş tabanlı olabilir. Genellikle düzgün yüzeyli mukozayla kaplıdır. Bazen sekonder olarak paranazal sinüsleri tutabilir (3).

Bu tümör; nazal polip, inverting papillom, anjiofibrom, asteom, hemanjiom gibi benign, adenokarsinom, akuamöz hücreli karsinom, adenokistik karsinom, mukoepidermoid karsinom, undifferansiye karsinom, sarkom, melanom, olfaktuar estesionöroblastom gibi-malign tümörlerden ayırt edilmelidir (5).

Majör tükrük bezleri pleomorfik adenomlarında, tanı amacıyla biyopsi alınması önerilmezken, minör tükrük bezlerinden köken alan pleomorfik adenomlarda biyopsi alınabilir. Ancak, operasyon sırasında, biyopsi alınan yerin de çıkarılması gerekir (8) .

Nazal kavite mikst tümörleri, majör tükrük bezleri mikst tömürlerinin aksine; selüler elementlerce zengin, stromal elemenlerce fakir ve genellikle kapsülden yoksundurlar (3, 5). Bazen mikroskobik yapısı, malign tümörlerin mikroskobisini andırabilir. Malign formu karsinoma ex-pleomorfik adenoma dır. Bu tümörde sadece epitelyal komponent malign karakter gösterir. Diğer bir histolojik malign tipi, malign mikst tümördür. Bu tümörde ise hem epitelyal. hemde rnezenşimal komponent malign karakter gösterir. Nazal kavite mikst tümörleri çok nadirde olsa, bazen uzak bölgelere metastaz yapabilir. Bu metastazın hematojen veya ini plantasyon yoluyla olduğuna inanılmaktadır (4).

Tedavi konusunda çeşitli tartışmalar vardır. Batsakis (1) sinonazal traktus'taki minör tükrük bezleri tümörlerinin agresif davrandığını ve histolojik yapılarına bakılmaksızın radikal eksizyon gerektirdiklerini bildirmiştir. Compagno ve Wong (3) ise nüks oranlarının düşük olduğunu ve konservatif cerrahi yaklaşımın yeterli olacağını bildirmişlerdir. Ancak tümör kapsülsüz, maling değişim potansiyeline sahip ve selüler elementlerce zengin olduğu için radikal cerrahi gerektirir (6). Cerrahi tedavide iateral rinotomi veya Caldwell-Luc prosedürlerinden biri seçilebilir (3). Biz vakamızda, tümör lateral duvarı tuttuğu için ve eksternal insizyon yapmamak için Denker operasyonunu tercih ettik. Eksizyon sırasında, emniyet sınırı sağlayarak eksize etmeye özen gösterilmelidir. Ancak emniyet sınırı sağlansa bile, tümörün nüks etme riski vardır (8).

Parotis mikst tümörlerinin nüks oranı %50. oral kavite mikst tümörlerinin nüks oranı %25 iken, nazal kavite minör tükrük bezlerinden köken alan mikst tümörlerde nüks oranı yaklaşık %10 olarak bildirilmiştir (3). Nüks sebebinin yetersiz eksizyon veya eksizyon sırasında hücre ekilmesine bağlı olduğuna inanılmaktadır (4). Bizim vakamızdaki nüksün nedeni, önceki eksizyonun yetersizliği olabilir.

Yazışma Adresi : Dr. Ahmet KÖYBAŞIOĞLU
SSK Ankara Hastanesi
2. KBB Kliniği Dışkapı - ANKARA

KAYNAKLAR

1.BATSAKIS JG: Tumors of the major salivary gland. Tumors of thc Head and neck, Clinical and Pathological Considerations. The Williams and wilkin,s Oonıpany, 1974, Chl.
2. CANALIS RF, BURSTEIN FD : Benign neoplasms of the salivary glands. English GM (Ed) : English otolaryngology. Lippincot Company, Philadelphia, 1988. Vol 5. Ch 30. pp L
3. COMPAGNO J, WONG RT : Intranasal mixed tumors (pleomorphic adenomas), A clinicopathologic: study of 40 cases. Am J Clin Pathol. 68 ; 213-218, 1977.
4. FREEMAN SB, KENNEDEY KS, PARKER GS.. TATUM SA . Metastasizing plconıorphic adenoma of the nasal septum. Arch Otolaryngol Hcad Neck Surg. 116:1331-1333. 1990.
5. HABERMAN RS, STANLEY DE : Pleomorphic adenoma of the nasal septum. Otolaryngol Head and Neck Surg. 100:610-612, 1991.
6. HEFFNERDK: Sinemasal and laıyngeal salivaıy gland lesions. Ellis GL, Auclair PL, Gnepp DR (eds). Surgical Pathology of the Salivary Glands. Saunders Comp. Philadelphia 1991. Ch31, pp 544.
7. PRAGER DA, WEISS MH. BUCHALTER WL. JACOBS M : Pleomorphic adenoma of the nasal cavity. Ann Otol Rhinol Laryngol. 100:600. 1991.
8. WALDRON CA : Pleomrphic adenoma and ııyoepilhclioma. Ellis GL, Auclair PL. Gnepp DR (cdsJ. Surgical Pathology of the Salivary Glandts. Saunders Company. Philadelphia. 1991. Ch 10. pp 165-186.
9. WALLACE RD, ARENDT DM, IRENE RT : Pathologir quix, case-1, Arch Otolaryngol Head Neck Surg. 116:486-488. 1990.