DERLEME

RİNOMANOMETRİ

RHINOMANOMETRY

Dr. Nuray BAYAR (*), Dr, Metin ÖNERCİ (*), Dr. Oğuz ÖĞRETMENOĞLU (*)

K.B.B. ve Baş Boyun Cerrahisi Dergisi 2 ; 80-82

ÖZET : Rinomanometri (RM) burun havayolu rezistansının ölçülmesi tekniğidir. Rinomanometri nazal rezistansı, obstrüksiyonun reversibi (mukozal) veya ineversibl (yapısal) olması ve nazal hava yolundaki dinamik değişiklikler hakkında bilgi verir.

Anahtar Sözcükler : Rinomanometri rezistans, obstrüksüyon

SUMMARY:

Rhinomanometry is a technique to measure the nasal airway resistance. It gives valuable information about nasal resistance. dynarnic changes in nasal airway and is also important to access whether the obstruction is reversible (rnucosal) or not (structural).

Key Words : Rhinomanometry, resistance, obstruction.

Rinomanometri (RM) burun havayolu rezistansının ölçülmesi tekniğidir.

Nazal rezistans şu şekilde formüle edilebilir (2) :

$$RN = P/V$$

RN : Nazal rezistans
P : Transnazal basınç
V : Nazal hava akımı

Transnazal basınç, atmosfer basıncı ile nazofarinks hava basıncı arasındaki fark, nazal hava akımı ise belirli bir sürede burun içinden geçen hava miktarıdır. Burun havayolundaki rezistansı saptamak için, burun içindeki hava basıncı ve hava akımı aynı anda kaydedilir.

RM'de klinik metodlar, transnazal basınç ve transnazal hava akımını ölçmekte kullanılan tekniklere göre sınıflandırılır. Eğer basınç, burundan ölçülürse antreior RM; ağızdan ölçülürse, posterior RM olarak adlandırılır. Her iki şekilde de, nazal basınç ve hava akımı, burundan nefes alma esnasında kaydedilir.

Anterior Rinomanometri

Bir burun pasajı kapatılıp buradan hiç hava akımı olmadığı durumda, bu nostrildeki basıncın nazofaringeal basınca eşit olduğu varsayımı üzerine geliştirilmiştir. Bu teknikte (Şekil 1), bir burun pasajı kapatılarak burun içindeki basınç ölçülür ve bu basınç nazofaringeal basınç olarak kabul edilir. Transnazal basınç ise atmosfer basıncından bu ölçülen basınç değeri çıkarılarak hesaplanır. Çünkü burnun önündeki basınç, atmosfer basıncıdır. Diğer açık bırakılan burun pasajından geçen hava akımı ise, yüze yerleştirilen maske yardımı ile bu hava akımının pnömotakografa (pneumotachograph) yönlendirilmesi ile ölçülür.

(*) Hacettepe Tıp Fak. KBB Anabilim Dalı ANKARA

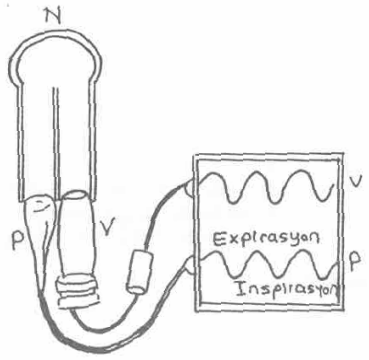

Şekil 1 : Anterior Rinomanometri

Heriki nazal kavitedeki basınç ve akım, anterior RM ile aynı anda ölçülebilir ve nazal rezistans değerlendirilebilir. Eğer toplam burun rezistansı bulunmak istenirse aşağıdaki paralel rezistans formülü kullanılarak,, bu total basınç hesaplanabilir.

$$R_{Total} = \frac{R_L \times R_R}{R_L + R_R}$$

R_{Total} : Total nazal rezistans
R_L : Sol nazal rezistans
R_R : Sağ nazal rezistans

Anterior RM, tek taraflı komple nazal obstrüksiyon veya septal perforasyon hastalarında kullanılamaz. Çünkü bu durumlarda, nazal basınç, nazofaringeal basıncı göstermez.

Posterior Rinomanometri

Posterior RM'de, nazofaringeal basınç (veya nazal "driving basınç"), nostril yerine ağızdan yerleştirilen

bir bir kateter yardımı ile ölçülür (Şekil 2). Ancak ağızdan nazofaringeal basınç tayini güvenilir sonuçlar vermemektedir. Posterior RM'de, her iki kavitedeki hava akımı ve basınçları birlikte kaydedilir. Bu şekilde ölçülen nazal rezistans, her iki nazal kavitenin rezistansı olup, septal perforasyon durumunda kullanılabilecek bir yöntemdir. Anterior RM'de tek taraflı nazal hava akımı ölçülebilirken, posterior RM'de ise tek taraflı nazal rezistansı ölçmek için, nostillerden birini tıkamak gerekir. Ölçüm için yumuşak damak kaslarının gevşek olması gereklidir. Ancak burundan nefes alma esnasında bunu yapmak çok kolay değildir. Ayrıca bazı faktörler nedeniyle ağızdan basınç tayininin güvenilir olmaması, bu tekniğin ancak septal perforasyon veya tek taraflı komple nazal obstrüksiyonlar gibi durumlarla sınırlı kalmasına yol açmıştır.

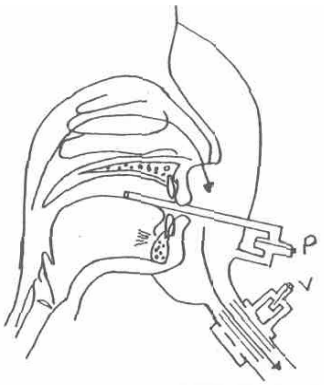

Şekil 2 : Posterior Rinomanometri

Anterior ve posterior RM'de, basınç ve akım simultane olarak X-Y ekseni veya osiloskop üzerinde görülür. Elde edilen "S" şeklindeki basınç-akım eğrisi, nazal rezistansı gösterir (Şekil 3). Nazal rezistansın artması, "S" şeklindeki eğride saat yönünde rotasyon şeklinde görülür. Nazal rezistans (ΔP/V), eğri üzerinde bir noktada ölçülebilir (Belirli bir basınç veya akımda ölçüm yapılabileceği gibi, istenirse belirli bir daire çizilerek bu dairenin eğriyi kestiği yerden de nazal rezistans bulunabilir).

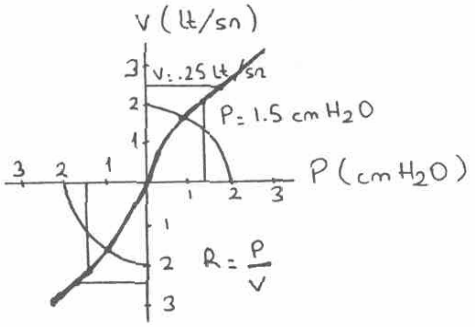

Şekil 3 : Basınç-akım eğrisi

Nazal Obstrüksiyonun Klinik Evaluasyonu

RM, nazal obstrüksıyon olan hastalarda karar verirken, klinik bulgulara yardımcı olan bir yöntemdir. Nazal rezistans tayin edilirken, hikaye ve K.B.B. muayenesi çok önemlidir. Nazal obstrüksiyon olan çok sayıda hasta üzerinde yapılan bir çalışmada, rinomanometrik bulguların, nazal obstrüksiyonun sübjektif derecesi ile uyum gösterdiği bulunmuştur (4). Ek olarak rinomanometri, nazal obstrüksiyonun tipi ve derecesi hakkında karar vermekte yardımcı olabilir.

Genel olarak nazal obstrüksiyonun en sık görülen sebepleri, mukozal hipertrofi veya konjesyon ve nazal pasajdaki yapısal deformitedir. Nazal rezistans, topikal "phenylephirine" öncesi ve sonrası (maksimim nazal dekonjesyon) ölçülecek olursa, nazal obstrüksiyon üzerinde mukozal faktörün göreceli olarak önemi anlaşılmış olunur. Klinik uygulama esnasında, rinomanometri şu sıra ile uygulanır.

1. Sağ nazal rezistans (dekonjesyon uygulanmadan)

2. Sol nazal nezistans (Dekonjesyon uygulanmadan)

3. %1 phenylephrine nazal sprey, 10 dakika beklenir.

4. Sağ nazal rezistans (dekonjesyon sonrası)

5. Sol nazal rezistans (Unilateral rezistans değerlerinden yararlanarak hesaplanır)

Nazal rezistans ölçümü yapıldıktan sonra, normal değerler ile karşılaştırılır. Reversibi olan mukozal konjesyonun yarattığı obstrüksiyon, dekonjesyon sonrası kaybolur. Ancak yapısal anormalliğe bağlı olan obstrüksiyon, dekonjesyon sonrası normale dönmez. Nazal rezistans normal popülasyonun %95'ten fazlasında anormal olarak bulunmuştur. Sübjektif obstrüksiyon şikayeti ise kişiden kişiye değişiklik gösterir ve bazı kişilerde nazal rezistans tamamen normal bulunduğu halde, hastanın burun tıkanıklığı şikayetleri olabilir.

Nazal Rezistans Ölçümü

Topikal dekonjesyon sonrası, düzelme gösteren nazal obstrüksiyon, genellikle mukozal olaylara bağlıdır (örneğin; allerji, vazomotor rınit sonrası gelişen, nazal hiperreaktivite). Mukozal hiperreaktivite durumunda, dekonjesyon öncesi, yüksek nazal rezistans bulunurken, topikal vazokonstrüktör uygulanması sonrası, rezistansın normala döndüğü görülür.

Nazal rezistans ölçümünde dikkat edilmesi gereken önemli bir konu da nazal siklustur. Normal bir burunda, nazal rezistans değeri, birbirini izleyen mukozal konjesyon ve dekonjesyon paterni ile. sürekli olarak değişiklik gösterir. Nazal kavitenin sağ tarafı konjeste iken, sol tarafı dekojeste olur. Bu durum, 2-4 saatlik bir period sonrası değişiklik gösterir. Bu, nazal siklus olarak bilinir (3).

Bu durum, genellikle total nazal rezistansı etkilemediği için, klinik açıdan çok önemli değildir. Ancak, beraberinde nazal havayolunda obstrüksiyon yapan bir anomali de varsa, nazal siklusun konjesyon peri-

odları esnasında, semptomatik tıkanıklık yaratabileceği hatırda tutulmalıdır.

Topikal dekonjesyon sonrası, nazal rezistans hala yüksek ise, nazal havayolunda obstrüksiyon yapan yapısal bir anomali olduğu düşünülür (Septal deformite, skar, sinesi veya nazal polip, hipertrofik konka gibi mukoza anomalisi). Yapısal anomaliler, genellikle rinoskopik muayenede tespit edilir.

Rinomanometri, rinoskopik muayene sırasında saptanamayan, nazal havayolunda obstrüksiyona yol açan dinamik değişikliklerin tespit edilmesinde, kısmen yararlıdır. Nazal alar kollaps (nazal valv kollapsı), nazal ala'mn kartilajinöz kısmının inspirasyon sırasında kollapsı ile sonuçlanan, dinamik bir olaydır (1), Bu kollaps, nazal valv bölgesinde lokalize obstrüksiyonla veya nazal cerrahi sonrası yapısal kartilaj destek kaybı ilo oluşabilir. Nazal hava yolunda, kartilaj elastisite kaybı da, hava yolunda kollapsa ve nazal rezistansın artmasına yol açar. Bu kullapsın, rinomanometrik olarak tipik bulgusu asimetrik basınç-akım eğrisidir. Kollaps, inspirasyon esnasında meydana gelir ve inspiratuar rezistans, ekspiratuar rezistansdan daha yüksektir. Kollapsa bağlı olarak akım sınırlı olacağı için, basınç-akım eğrisinde, "plato" oluştuğu görülür. Alar kollapsın düzeltilmesi içi, valv bölgesine kartilaj grefti uygulanarak, rigidite arttırılır.

Sonuç:

Rinomanometri, nazal obstrüksiyonun belirlenmesinde şu bilgileri verir :

1. Nazal rezistansın belirlenmesi (normal veya yüksek)

2. Obstrüksiyonun reversibl (mukozal) veya irreversibl (yapısal) olduğu

3. Nazal hava yolundaki dinamik değişiklikler (alar kollaps gibi) belirlenir.

Nazal rezistans ölçümü sonrası elde edilen bilgi, hastalıkların büyük kısmında, hangi tedavinin daha iyi olacağı konusunda karar vermeye yardımcı olur. Yine tedavi öncesi ve sonrası nazal rezistansın karşılaştırılmasında faydalıdır. Bu da tedavinin etkinliğinin belirlenmesini sağlar (5).

RM, dünyanın birçok yerinde henüz araştırın amacıyla kullanılmakta olup, rutin klinik incelemeye girmemiştir. Önümüzdeki yıllarda burun fizyolojisi üzerindeki bilgilerimizin artması ve yeni yöntemler sonucu, rinomanometrinin daha yaygın kullanıma gireceği ve daha çok yardımcı olacağı söylenebilir.

Yazışma adresi : Dr. Nuray BAYAR
Hacettepe Tıp Fak.
KBB Anabilim Dalı ANKARA

KAYNAKLAR

1. BRIDGER GP, PROCTOR DF : Maximum nasal inspiratoıy flow and nasal resistance. Ann Otolarynol 79:481-488. 1970.
2. CLEMENT PAR : Committee report on standardization of rhinomanometry. Rhinology 22:151-155. 1984.
3. HASEGAWA M. KERN EB : The human nasal cycle. Mayo Clin Proc 53:28-34, 1977.
4. McCAFFREY TV. KERN EB : Clinical evaluation of nasal obstruction. Arch Otolaryngol 105:542-545. 1979.
5. METRZ JS, McCAFFREY'TV. KERN EB : Objective evaluation of anterior septal surgical reconstruction, Otolaryngol Head Neck Surg 92:302-307. 1984.