# PERİFERİK FASİAL SİNİR PARALİZİLERİNİN CERRAHİ TEDAVİSİ : 25 YILLIK DENEYİMİMİZ.

## SURGICAL TREATMENT OF PERIPHERAL FACIAL NERVE PALSIES : OUR 25 YEARS' EXPERIENCE

**Dr. Rıza KESER (*), Dr. Mustafa R. SAATÇİ (*)**

K.B.B. ve Baş Boyun Cerrahisi Dergisi 2 : 207-213

***ÖZET*** *: Bıı çalışmada; çeşitli etyolojik nedenlere bağlı olarak gelişen ve cerrahi yöntemle tedavi edilen 144 periferik fasial paralizi olgusu üzerindeki 25 yıllık deneyimlerimiz sunulmuştur.*

*Periferik fasial paralizi ile ilgili olarak uzun zamandan beri çelişki konusu olan; operasyon endikasyon kriterleri, uygulanacak cerrahi girişimin tipi, yeri ve uygulama zamanı konusundaki deneyimlerimize bağlı görüşlerimiz literatür verilerinin, ışığında tartışılmıştır.*

***Anahtar Sözcükler*** *: Fasial Paralizi, İntratemporal Dekompresyon, Cerrahi, Sinir Grefti.*

***SUMMARY*** *: This article presents our 25 years experience on the surgical treatment of 144 peripheral facial palsies due to various etiological factors.*

*Our conception about the operation criteria, type, location and timing of surgery, which still are forming a point of controversy are discussed in view of the literature.*

***Key Words :*** *Facial Palsy, Intratemporal Decompression, Surgery, Nerve Craft.*

### GİRİŞ

Günümüzde fasial paralizilerde uygulanmakta olan değişik tedavi yöntemleri etyolojiye göre değişmektedir. Paralizilerin bir kısmının etyolojisi açıkça bilinmektedir. Bunlar "semptomatik fasial paralizi" ler olarak kabul edilir. "İdiopatik" olarak kabul edilen Bell paralizilerinde ise, etyoloji henüz tam anlamıyla aydınlatılamamıştır (13).

İdiopatik paralizilerde en çok kabul edilen teoriler "iskemik nöropati" ve "viral enfeksiyon" dur. iskemik nöropatiye neden olarak soğuğa maruz kalınması gösterilmektedir. Bunun sonucunda da, bazı araştırmacılara göre fasial sinirin vertikal (mastoid) kısmında, foramen stylomastoideum yakınlarında ödemi ve dar Fallop kanalı içinde sıkışması ile paralizi ortaya çıkar. Son yıllarda, bazı otörler fasial sinirin petröz (labirent) segmentinde meydana gelen patolojinin, Bell paralizisine neden olduğunu iddia etmektedir (2, 4, 6).

Hastalığa neden olan sinir ödemi ve buna bağlı sinire indirekt basının ortadan kaldırılması, günümüzde uygulanan tedavi yöntemleri olan;

1) Medikal

2} Fizik tedavi ve rehabilitasyon

3) Cerrahi tedavilerden birinin veya birkaçının birlikte veya ard arda uygulanması ile mümkün olur (3, 4, 6, 8, 16, 17).

Günlük çalışmalarımızda fasial sinirin en çok, idiopatik olan Bell paralizisine rastlamaktayız. Belirli bir süre içinde, medikal tedaviden yarar görmeyen ve total denervasyon (dejenerasyon) devam eden olgularda cerrahi tedavi gündeme gelmektedir.

Cerrahi tedavinin de, en çok uygulanan

*(*) A.Ü.T.F. İbn-i Sina Hastanesi, KBB Anabilim Dalı, ANKARA*

şekli "dekonıpresyon"[1] dur, Dekompresyonun amacı, siniri saran Fallop kemik kanalın açılarak sinir üzerine yapmış olduğu bası etkisinin ortadan kaldırılması ve sinirin serbestleştirilmesidir (Resim 1) "İntratemporal fasial sinir dekompresyonu" adı verilen bu cerrahi girişim, sadece Bell paralizilerinde değil endikasyona göre; otitis media, travmatik ve iatrojenik fasial paralizilerde de uygulanmaktadır.

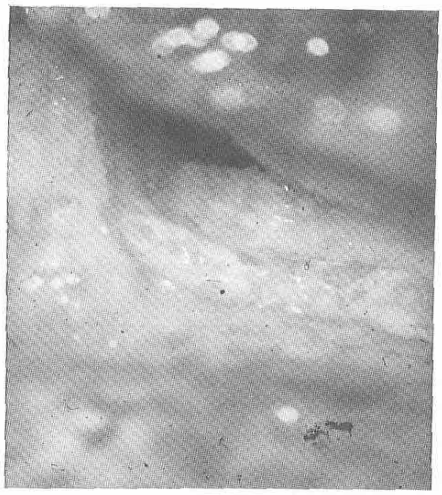

*Resim l: İntratemporal fasial sinir dekompresyonu*

Tarafımızca cerrahi tedavi uygulanan 144 olgumuzda da görüldüğü gibi, dekompresyon 130 olgu ile birinci sırada yer almaktadır.

## YÖNTEM - GEREÇ

1969-1994 yılları arasındaki 25 yıllık dönem zarfında, tarafımızca (R.K) 144 periferik fasial paralizi olgusu cerrahi yöntemle tedavi edilmiştir. Bu olguların büyük bir çoğunluğunu Bell paralizisi nedeni ile başvuran hastalar oluşturmaktadır (108 vaka). Bunun dışında 34 olgu post-travmatik fasial paralizi nedeni ile tedavi edilmişlerdir. Post-travmatik fasial paralizi grubunu oluşturan 34 hastanın 11'ini iatrojenik paraliziler, 17'sini kranial travmalar ve 6'sını da ekstratemporal penetran yüz travmaları oluşturmaktadır. Ayrıca iki olguya da kronik süpüratif otit komplikasyonu olarak gelişen periferik fasial paralizi nedeni ile müdahele edilmiştir.

Hastaların detaylı K.B.B ve nörolojik muayenelerinin yanı sıra; Schirmer testi, elektrogustometri ve stapes refleksi incelemesi gibi yöntemler ile topografik incelemeleri yapılmış, ayırıcı tanıda ve lezyon tayininde yardımcı olacak radyolojik görüntüleme yöntemleri (Schüller, Stenvers grafileri ile son yıllarda - 1979'dan sonra - CT ve MRIJ uygulanmıştır. Prognostik değerlendirme amacı ile, elektrodiagnostik testlerden elektromyografi (EMG) ve son 4 yılda elektroneurinografi (ENoG) yöntemlerinden yararlanılmıştır. Bell paralizisi olgularında, ENoG yapılmadan önceki dönemde; fasial paralizinin başlangıcından itibaren 14. günden sonra başlanarak, ilk üç ay içerisinde çeşitli zamanlarda yapılan EMG ile, sinirde total denervasyon ve tam blok devam ettiği olgularda, sinirde basıya bağlı muhtemel bir atrofiyi -önlemek için operasyon kararı verilmiştir. Son yıllarda ise ilk 2 ay içinde ENoG ile %90-95 dejeneresans devam ettiği saptanan vakalarda dekompresyon uygulanmaktadır.

Ayrıca periferik fasial paralizi olgularında, operasyon sırasında fasial paraliziye neden olan patolojinin lokalizasyonu ve derecesi saptanmıştır. Olgularımıza uygulanan cerrahi tedavi yöntemleri Tablo I'de gösterilmiştir. Buna göre, toplam 130 olguya İntratemporal fasial sinir dekompresyonu, 8 olguya İntratemporal, 2 olguya ekstratemporal sinir grefti ve 4 olguya uç uca sütür (primer anastomoz) yöntemi uygulanmıştır.

**Tablo I**

| ETYOLOJİK NEDEN | CERRAHİ GİRİŞİM | OLGU |
|---|---|---|
| Bell Paralizisi | >> İntratemporal Dekompresyon | – 107 |
| | Sinir Grefti | – 1 |
| Kronik Süp. Otit | >> İntratemporal dekompresyon | – 2 |
| Post-travmatik | >> İatrojenik | |
| | – İntratemporal Dekompr. | – 4 |
| | – Sinir Grefti | – 7 |
| | Kranial Travma | |
| | – Temporal Kemik Fraktürü İntratemporal Dekompr. | – 17 |
| | Penetran Travma–Yüz Travması (Ekstratemporal Yaralanma) | |
| | – Ekstratemporal Sinir Grefti | – 2 |
| | – Uç Uca Sütür | – 4 |

## BULGULAR

Bell paralizisi nedeni ile ilk 2-3 ay içinde intratemporal fasial sinir dekompresyonu uygulanan olgularda; kemik kanalın kaldırılması sırasında, sinirde ödem ve konjesyonun varlığı tespit edilmiştir. Bu bulguların foramen stylomastoideum ve II. dirsek hizasında belirginleştiği tespit edilmiştir. Buna karşın fasial paralizinin başlangıcı ile operasyon arasındaki süre uzadıkça ödem ve konjesyonda azalma izlenirken, sinirde iskemi ve atrofiye gidiş olduğu müşahede edilmiştir. Bell paralizili 107 olgu intratemporal fasial sinir dekompresyonu ile tedavi edilirken, 6. ayda opere edilen bir olguda sinirdeki atrofi nedeni ile n.auricularis magnus grefti kullanılmıştır.

Kranium travmalarında, periferik fasial paralizinin daha çok longitudinal tipte gelişen temporal kemik fraktürü sonucu ortaya çıktığı tespit edilmiş ve sinirin en sık horizontal segment ve II. dirsek seviyesinde hasara uğradığı izlenmiştir. (Tablo II). Kranium travmaları ve penetran yaralanmalarda; dış kulak yolu arka üst duvarının çökmesine bağlı bası, fraktüre kemik parçalarının sinire basısı, intranöral hematom ve ödemin fasial paralizinin oluşmasında sorumlu faktörler olduğu tesbit edilmiştir (Tablo III). İatrojenik fasial paralizilerin ise, sıklıkla radikal mastoidektonıi operasyonu sırasında oluştuğu saptanmıştır (Tablo IV). Kronik süpüratif otit cerrahisinde; kolestatomlu vakalarda sinirin daha az leze edilmesine karşın, hipertrotik mukoza ve burjone dokuların hakim olduğu kronik otitlerde bu risk daha fazladır. Nitekim iatrojenik fasial paralizi nedeni ile opere ettiğimiz 4 vakada, horizontal kemik kanalda sinirin açık olması nedeniyle bu bölgede ve stapes çevresindeki burjonların temizlenmesi sırasında sinirin de leze edilmiş olduğu izlenmiştir. 3 olguda ise, radikal mastoidektomi operasyonu sırasında vertikal segmentte sinir hasarı gelişmiş olduğu tespit edilmiştir. Fasial paralizilerin, özellikle mastoid apeks hücreleri temizlenirken, derin planda foramen stylomastoideum civarında sinirin travmatize edilmesine bağlı geliştiği saptanmıştır.

Sonuçların değerlendirilmesi amacı ile House tarafından 1983 yılında önerilen ve daha sonra Amerikan ORL Akademisi tarafından da tavsiye edilen klinik evrelendirme sistemi, geriye yönelik olan bu çalışmada kutlanılmamış, ancak bu evrelendirmeye esas teşkil eden; göz kapağının kapanması, sinkinezi varlığı, nasolabial sulcus ve alın çizgilerinin durumu, dudak hareketleri kriterleri araştırılmıştır. Buna göre 2. ayda yapılan intratemporal sinir dekompresyonlarında ilk iyileşme belirtilerinin ortalama 21. günde belirginleşmeye başladığı tesbit edilmiştir. 2-3. ayda opere edilen olgularda %30 tam iyileşme, %60 kısmi iyileşme saptanmış, %10 olguda iyileşme tesbit edilememiştir. 3-6 ay arası opere edilen az sayıdaki olguda ise, tam iyileşme oranının düştüğü, olguların çoğunda sinkinezi ve kontraksiyon sekellerinin geliştiği izlenmiştir.

**Tablo II**

| **Kranium Travmalarında Lezyonun Yeri** | Longitudinal > 15<br>Transvers > 2 |
|---|---|
| Horizontal segment | 5 |
| II. Dirsek | 6 |
| Ganglion Geniculi seviyesi | 3 |
| Vertikal Segment | 3 |
| Toplam | 17 |

**Tablo III**

| **Kranium Travmaları ve Penetran Yaralanmalarda Paralizi Nedeni** | |
|---|---|
| DKY arka üst duvar çökmesine bağlı bası | 7 |
| İntranöral hematom ve ödem | 4 |
| Fraktüre kemik parçalarının sinire basısı | 6 |
| Sinir kesisi (ekstratemporal greft ve uç uca anastomoz) | 6 |
| Toplam | 23 |

**Tablo IV**

| **İatrojenik Fasial Paraliziler** | ***Toplam 11 olgu*** |
|---|---|
| Radikal Mastoidektomi sonrası | 7 |
| Timpanoplasti sonrası | 4 |
| Horizontal segmentte sinir açık (sinir kesisi) | 4 |
| II. dirsekte parsiyel kesi | 4 |
| Vertikal segmentte lezyon | 3 |

Yurdumuz şartlarında, opere edilen vakaların tümünü uzun süre takip etme imkanı olmamıştır. Hastaya göre iyileşme olduktan sonra kontrol başvuruları seyrekleşmekte ve bir süre sonra da hasta kontrollere gelmemektedir. Periferik fasial paralizi nedeni ile opere edilen olguların iyileşme sürecinde, hasta takip süresi uzadıkça sinkinezi ve kontraktürlerin de gelişebileceği gerçeği, sonuçlar değerlendirilirken göz ardı edilmemelidir.

## TARTIŞMA

Oluşturduğu yüz asimetresi, mimik kasları paralizisi ile normal fizyonomiyi değiştiren, emotif ekspresyonun bozulması sonucu ağır kozmetik deformitelere yol açan periferik fasial paralizilerin tedavisi ile ilgili ilk çalışmalar; 19. yüzyılın başlarında (1821) İngiliz anatomist ve cerrah Sir Charles Bell tarafından hayvanlar üzerinde yapılan anatomik incelemelerle başlamıştır. Daha sonra 1879 yılında Drobnick, n. fasialis ile n.accessorius arasında ilk anastomozu yapmış, 1932'de ise Sir Charles Ballence ile Arthur B. Duel sinir greftlerini denemeye başlamışlardır. Günümüzde Bell paralizisi vakalarında en çok uygulanan bir cerrahi metod olan "intratemporal fasial sinir dekompresyorıu" ilk kez 1932'de Ballence ve Duel tarafından gerçekleştirilmiştir (13).

İlk çalışmalardan günümüze kadar, aradan geçen 170 yıl gibi uzun bir zamandan beri uluslararası toplantılarda hala tartışılmakta olan fasial paralizilerin, medikal ve cerrahi tedavileri konusunda henüz kesin bir sonuca varılamamıştır. Bu iki tedavi şeklinden birinin diğerine üstünlüğü konusu da fikir birliği sağlanamamıştır.

Bell paralizilerinin cerrahi tedavisinde tartışılmakta olan önemli konular ise; operasyon endikasyon kriterleri, cerrahi tedavinin şekli, yeri ve uygulanma zamanıdır.

Paralizinin başlangıcında medikal tedavinin uygulanması konusunda genel fikir birliği vardır. Parsiyel bir paralizinin (parsiyel denervasyon) İyi prognoza sahip olduğu ve kendiliğinden iyileşebileceği konusu hakimdir. Hastayı izlemek yeterlidir.

Total paralizilerde (total denervasyon) prognoz kötü olabilir. Başlangıçta uygulanan; sinir eksitabilite eşiği, kuvvet-zaman eğrisi, sinir-motor iletim zamanı, elektrogustometri gibi paralizinin değerlendirilmesini ve prognozu tayin eden elektrodiagnostik testler, günümüzde yerini, EMG ve prognostik bir test olan ENoG (Elektronöronografi)'ye bırakmıştır (15, 22).

ENoG; Paralitik fasial sinirin (mevcut dejeneresansı bütünlüğü hakkında bilgi vermesinin yanı sıra, iyileşme (prognoz) konusunda da fikir verir. Kliniğimizde de bu konuda çalışmalar yapılmaktadır. (2,2). Günümüzde elektronöronografi cerrahi endikasyon koymada en yararlı testtir.

Bu yöntem ile; paralitik sinirdeki canlı, etkilenmeyen aksonların total aksiyon potansiyellerine oranı ortaya konur. Paralizinin başlangıcından sonra ilk 3 hafta içinde %90'dan az dejenerasyon tespit edilirse, paralizi iyi prognozludur, fonksiyonlar yeterli düzeyde geri döner.

Paralizinin başlangıcından itibaren ilk 2 hafta içinde fonksiyonların %90'ından fazlasında kayıp varsa (dejeneresans gösteriyorsa), paralizi kötü prognozfu olarak kabul edilir (22).

Bell paralizilerinde zaman içerisinde kendiliğinden yüksek oranda iyileşme şansının bulunması ihtimalini devamlı göz önünde bulundurduğumuzdan, ilk günlerdeki %90-95 akson dejeneresansına rağmen, derhal operasyon önermemekteyiz.

Fasial paralizinin ilk 3 hafta içinde en şiddetli düzeye ulaştıktan sonraki günlerde dahi iyileşmenin (rejenerasyonun) başlayabileceğini, iyileşmenin haftalar boyu sürebileceğini bildiğimizden, ancak medikal tedaviye rağmen, paralizinin 2 ay içinde iyileşmemesi durumlarında hastalara operasyon öneriyoruz ve uyguluyoruz. Operasyon esnasında dikkat edilmesi gereken önemli nokta, kemik kanalın açılırken sinirin leze edilmemesidir.

Bell paralizilerinde, başlangıçtan beri uygulanan sinirin sadece timpanik ve mastoid segmentte açılmasının yeterli olduğu fikri, en çok kabul edilen ve uygulanan cerrahi girişimdir. Son yıllarda Fisch gibi bazı otörler tarafından orta kafa çukuru yolu ile sinirin petröz (labirent) segmentinin de açılmasının gerekli olduğu ileri sürülmektedir (6).

Bu konudaki tartışmalara değinmek istemiyoruz. Bilinen şu ki, intratemporal fasial sinir dekompresyonu 60 yıldan (1932) beri uygulanmakta ve başarılı sonuçlar elde edilmekledir. Paralizinin ortadan kaldırılmasındaki etkinliği ispatlanmamış olsaydı çoktan terk edilmiş olurdu.

Biz 25 yıldan beri klasik yöntem diyebileceğimiz "intratemporal fasial sinir dekompresyonu" cerrahi girişimini uygulamaktayız. Bu cerrahi girişim ile, 130 olgumuzda operasyondan sonra %80'den fazla iyileşme elde edilmiştir (Resim IIa ve b).

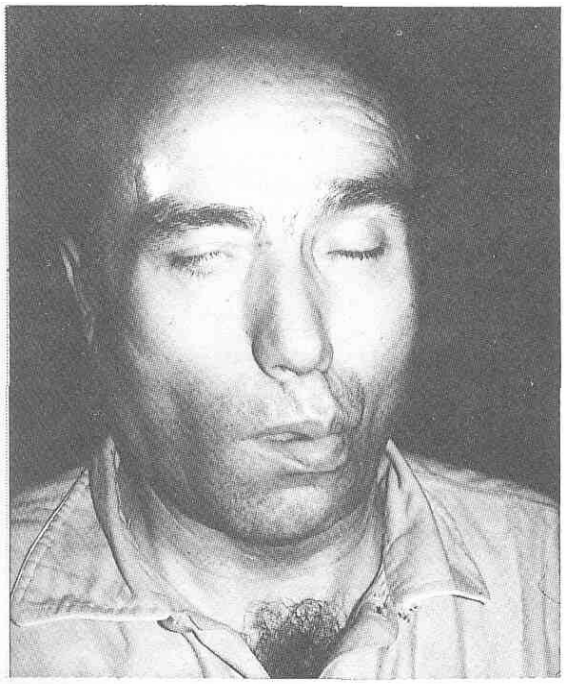

Resim IIa : Intratemporal fasial sinir dekompresyonu yapılan bir olgumuz a : Operasyon öncesi



Resim IIa : Intratemporal fasial sinir dekompresyonu yapılan bir olgumuz b : Operasyon sonrası

Travmatik fasial paraliziler, Bell praalizilerinden sonra ençok karşılaştığımız fasial paralizi grubudur. Temporal kemik travmalarının oluşturduğu fraktürlere ve yüz travmalarına (penetran yaralanmalarına) bağlı fasial paralizilerdir (l, 5, 11, 12, 20).

Temporal kemik travmaları genelde temporal kemiğin longitudinal fraktürlerine neden olur. Transvers fraktürler ise çok ender görülür. Olgularımız arasında yaptığımız araştırmada, direkt temporo-parietal travma sonrası gelişmiş longitudinal fraktürlerde; trafik kazaları birinci faktör olarak görülmüştür. Yüksekten düşme ve sert cisimle kunt travma bunu takip etmiştir.

Kırığa bağlı paralizilerin hemen hepsi, ani ortaya çıkmıştır. Ancak 2 olgumuzda gecikmiş tipte (72 saat sonra) paralizi saptanmıştır. 2 olgumuzda da şuur kaybı uzun süreli olduğu için ani ya da gecikmiş paralizi ayırımı yapılamamıştır.

Longitudinal fraktürlü hastaların büyük bir kısmında otoraji anamnezi alınmış, otoskopik muayenede DKY'de kırık hattının oluşturduğu ciltte laserasyon, deibrmite ve zar perforasyonları görülmüştür. Bu hastalarımızda operasyon sırasında; sinirin en sık; 2. dirsek, horizontal segment ve ganglion geniculi seviyesinde leze olduğu görülmüştür (Resim III).

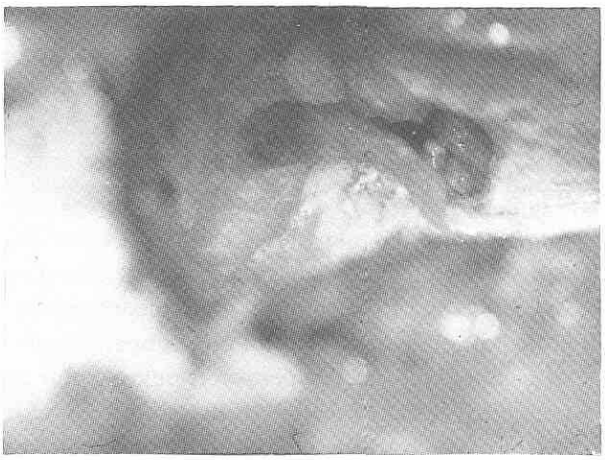

Resim III : Travmatik fasial paralizi sonucu intratemporal fasial sinir dekompresyonu uygulanan bir olguda II. dirsek, horizontal segment ve ganglion geniculide ödem ve konjesyon.

Kranial travma sonrası görülen şuur kaybı, ayrıca yüzdeki ödem ve ekimozlar nedeni ile, travmadan hemen sonraki günlerde fasial paralizinin mevcut olup olmadığının belirlenmesi güçlük gösterir. Dolayısı ile ani veya gecikmiş paralizi ayırımı kolaylıkla yapılamaz. Ayrıca; bu şartlardaki hastanın anesteziye hazır duruma gelmesi uzun zaman aldığından erken cerrahi girişim de mümkün olamaz (12).

Travmatik fasial paralizilerde uygulanan cerrahi yönlemler;

- intratemporal fasial sinir dekompresyonu
- sinir grefti ve
- uç uca anastomozdur (l, 5, 10, 18, 19, 21).

Vakalarımızda uyguladığımız bu cerrahi yöntemler sırasında en çok DKY kemik arka üst duvarının çökmesine bağlı sinire bası, fraktüre kemik parçalarının sinire basısı, intranöral hematom ve ödem ile sinir kesişine bağlı olarak fasial paralizinin geliştiği saptanmıştır.

Fasial sinir paralizileri arasında, orta kulak ve mastoid cerrahisi sırasında fasial sinirin zedelenmesine bağlı **"iatrojenik fasial paralizi"** ler de önemli bir grubu oluşturur (7, 18, 21). Temporal kemik cerrahisinde fasial sinirin zedelenme oranı %0.6-3 arasındadır. Cerrahi girişim sırasında otoloğun büyük korkusudur.

Fasial sinirin, temporal kemiğin petröztimpanik ve mastoid parçalarından geçerek bu kemiği boydan boya katetmesi, kulak cerrahisi ile uğraşanların bu sinirin anatomisini çok iyi bilmelerini gerektirir. Bu da ancak operasyonlara başlamadan önce, operasyon mikroskobu ile temporal kemik çalışmaları ile mümkün olur (14). Fasial sinirin içinde bulunduğu kemik kanal üzerindeki dehissanslar, veya gerek akut gerekse kronik otitis medianın oluşturduğu patolojinin neden olduğu defektler, operasyon sırasında sinirin kolayca zedelenmesine yol açar.

Fasial sinir en çok orta kulak boşluğunun üst kısmında bulunan timpanik (horizontal) segmentte, ikinci dirsekte ve vertikal segmentinde leze olabilir (18, 21).

Paralizi, kemik kanalın çökmesi ile sinire bası, sinirin kesilmesi veya sinirin farkedilmeden kopartılması ile sinir dokusu kaybı sonucu meydana gelir. Kulağa yönelik cerrahi girişim sonrasında fasial paralizi meydana gelmişse hiç beklemeden ilk 24 saat içinde sinir dekompresse edilerek, sinirdeki lezyona göre gerekli onarım yapılmalıdır,

Sinir dokusu kaybı mevcut ise, sinir serbestleştirilerek uç uca getirilmesi veya sinir greftleri gerekir (7, 9, 10). Sinir grefti için olgularımızda nervus auricularis magnus'u kullanmaktayız (Resim IV) (nervus cutaneus femoralasi antero-lateralis de kullanılabilir).

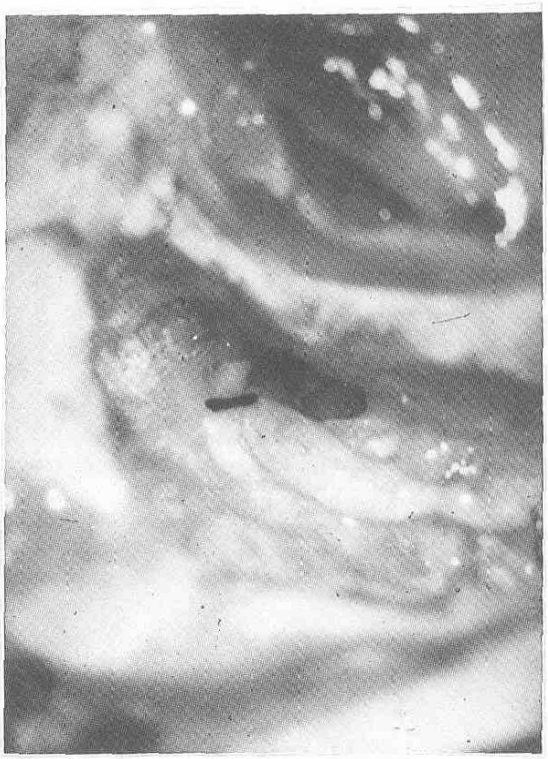

*Resim IV : Fasial sinir grefti uygulanan bir olgumuz.*

Fasial paralizinin meydana gelişinden uzun bir süre sonra sinirde atrofi, fakat muhtemel bir reinnervasyon için yeterli miktarda kas dokusu bulunduğunda sinir greftleri uygulanabilir.

Ayrıca uzun bir süre sonra (18 ay) hypoglossus-fasial, aksesorius-fasial sinir anastomozları gibi reinnervasyon teknikleri de uygulanabilir. Bu anastomozlar ile yüz kaslarının tonusu ve istirahat halinde fasial simetri, volanter hareketler yeniden sağlanırken, involanter assosiye hareketler teşekkül eder, spontan veya mimik

hareketler oluşmazlar.

## SONUÇ

Sonuç olarak; fasial sinirin cerrahi yöntemle tedavisine karar verildiğinde, en sık görülen etyolojik neden olan Bell paralizilerinde, intratemporal fasial sinir dekompresyonu uygulanmasının gerektiği, travmatik nedenlerle olan paralizilerin ise, gerektiğinde fasial dekompresyon, sinir greftleri ve uç uca sütür yöntemleri ile onarılması inancındayız.

**Yazışma Adresi** : Dr. Kıza KESER
Selanik Cad. 39/8
Kızılay-ANKARA

## KAYNAKLAR

1. AKTAŞ D., ÖZÜNLÜ A., ÖNDER T., ve ark. : Temporal Kemik Kırıkları. KBB ve Baş Boyun Cerrahisi Dergisi 1;216-219. 1993.
2. CEVANŞİR, B.. BAŞARER, N, AKMANDİL, A. ve ark. : Fasial Paralizilerin Eüpatogenezi ve Tedavileri Hakkında Görüşler. Türk ORL XX. Ulusal Kongresi Kitabı, s : 498 - 499. Girnc, 1989.
3. CİNGI. E., ÖZDEMİR, G., KEÇİK, C. ve ark. : Periferik Fasial Paralizilerinde Cerrahi Tedavinin Değeri. Türk ORL Arşivi. 26;100-107, 1988.
4. DE VRIESE, P.P, SCHUMACHER. T,. SCHEIDE, A., et al. : Incidence. Clinical Features and Recovery of Bell's Palsy. A Survey of About 1000 Patients (1974 - 19H3). Clin Otolaıyngol.. İ 5; î 5-27, 1990.
5. FISCH, U, ; Facial Paralysis in Fractures of the Petrous Bone. Laryngoscope, 84:2141-2154, 1974.
6. FISCH, U. : Surgery for Bells Palsy. Arch Otolaryngol. 107;1-11, 1981.
7. FISCH. U., LANSER, M.J. : Facial Nerve Grafting, The Otolaryngol Clinics of North Am., 24;691-708, 1991.
8. GERÇEKER, M., ESMER, N., AKTÜRK, T., AK1NER, M., DURSUN, G., AKIN. L : Cerrahi Tedavi Gören Periferik Fasial Paralizili 22 Vakanın İncelenmesi. ORL ve Stomatoloji Dergisi, 2;113-115, 1988.
9. HOŞAL, N.. KAYA, S., TURAN, E, : Fasial Sinir Paralizilerinde Dekompresyon, Uç Uca Anastomoz, Serbest Sinir Grefti ve Facial Accessorius Anastomozu (Lateral Ana.stomoz) Uygulanan Hastalarda Sonuçların Karşılaştırılması, Türk ORL Dergisi XVI. Milli Kongre Tutanakları, s ; 174-186, Çeltüt Matbaacılık, İstanbul, 1979.
10. HOŞAL N, TURAN, E. : Fasial Paralizilerde Acil Tedavi. Türk ORL XX. Kongresi Kitabı, s : 197-199. Gime, 1989.
11. KATIRCIOĞLU, S., ÇÖLHAN, İ., KATIRCIOĞLU. S. ve ark.: Travmatik Fasial Paralizilerde Cerrahi Girişim. Türk ORL Arşivi, 26;5-8, 1988.
12. KESER, R., KÜÇÜK, B.. ÖZER. B. ; Travmatik Fasial Paraliziler. ORL ve Stomatoloji Dergisi., 2;5-9, 1988.
13. KESER, R., DURSEN, G,, KOCATÜRK, S. : Bell Paralizi. Klinik Seriler. 4; 15-20. 1993.
14. KESER R., ÜSTÜN, A. : Orta Kulak ve Mastcidin Cerrahi Anatomisi. Türk ORL Bülteni. *4,25-42,* 1979.
15. KESER, R., ÜSTÜN, A.. AKTÜRK, T. : Bell Paralizisi Prognozunun Belirlenmesinde. Elektrogustometrinin Önemi. Türk ORL Bülteni 4:258-266, 1979.
16. KÜLAHLI, İ., TEKALAN, Ş., ÜNLÜ, Y. ve ark. : Fasial Sinir Dekompresyonu; 50 Hastadaki Sonuçlarımız. KBB ve Baş Boyun Dergisi 1;209-215, 1993.
17. MAY, M.. BLUMENTHAL, F., TAYLOR, F.H. : Bell's Palsy : Surgery Based upon Prognostic Indicators and Results. Laryngoscope 9 l ;2092-2103, 1981.
18. SAVIC, D., DJERIC, D. : Intratemporal Operative Paralysis of the Facial Nerve. Revue de Laryngologie, 108;239-244, 1987.
19. SCRAMELLA, L.F, : Traumatic Facial Paralysis. Acta Otolaryngol Ital., 4:549-565, 1984.
20. TUCKER, H.M. : The Management of Facial Paralysis due to Extracranial Injuries. Laryngoscope, 88:348-354. 1978.
21. YAZICI, M.F, YÜCEL, Z.. EGELİ, E, : Fallopian Kanal Eksplorasyonu ve Fasial Sinirin Greft ile Onarımı. Türk ORL XX. Ulusal Kongresi Kitabı, s : 249-250, Girne. 1989.
22. YORULMAZ, I.. KÜÇÜK R.. DEMİRELLER, A., ÇALGÜNER. M.. KESER, R. : Prognostic Indicators on Bell's Palsy. Proceedings of the XV. World Coıigress of ORL, Head & Neck Surgery. Multi Selence Publ. Comp. pp : 161-164, Essex, 1993.