BOYUN KİTLELERİNDE İNCE İĞNE ASPİRASYON BİOPSİSİ SONUÇLARIMIZ

OUR RESULTS FINE NEEDLE ASPIRATION BIOPSY IN NECK MASSES

Dr. A. Sacid ÖZBAY (*), Dr. M. Akif ÇİFTÇİOĞLU (**), Dr. Yavuz SÜTBEYAZ (*)
Dr. Bülent AKTAN (*), Dr. Atilla ERTAŞ (*)

K.B.B. ve Baş Boyun Cerrahisi Dergisi 2 : 226-230

ÖZET *: İnce iğne Aspirasyon Biopsisi (İ.İ.A.B.). boyun kitlelerinin ayırıcı tanısında yaygın olarak uygulanmaktadır. Doğru tanı oranının yüksek, komplikasyonlarının az olması, nisbeten az travmatik ve hızla sonuca ulaştırmasından dolayı tercih edilen bir metoddur.*

Bu çalışmamızda da, boyunda kitlesi olan 68 olguya İ.İ.A.B. ve sonrasında da eksizyonel biopsi yapılmıştır. Olgularımızdan elde edilen sitopatolojik ve histopatolojik bulgular karşılaştırılmıştır.

Çalışmamızın spesivitesi %92.8, sensitivitesi %97.5, doğru tanı oranı se %95. l olarak tespit edilmiştir.

Anahtar Sözcükler *: İnce iğne aspirasyon biopsisi, Boyunda kitle.*

SUMMARY *: Fine needle aspiration biopsy is widely used for the differential diagnoses of neck masses. Because of its high (+) predictive value, rare complications, being minimal traumatic and being a rapid method relatively, it is a preferable method.*

In this study, fine needle aspiration biopsy and then excisional biopsy were performed to 68 cases with neck masses. Cytopahathological and histopathologicaljindings were compared.

We detected spesifity, sensitivity and (+) predictive value as 92.8 %, 97.5 % and 96.2 % respectively.

Key Words *: Fine needle aspiration biopsy, Neck masses.*

GİRİŞ

Baş boyun kitlelerinde, kitlenin patolojik yapısının tayini, primer mi yoksa metastatik mi olduğunun saptanması, cerrahi tedavinin tek seansta ve optimal düzeyde uygulanmasını sağlamaktadır. (9, 11, 17, 22)

1930'lu yıllarda uygulanan, ama tümör ekimi nedeniyle terkedilmiş olan iğne aspirasyon biopsisi, son 20,30 yıldan beri yeniden rağbet görmeye başlamıştır. İnce iğnelerle, tekniğine uygun şekilde yapıldığında, tecrübeli bir sitoloğun değerlendirmesiyle %90 üzerinde doğru sonuçlara ulaşılabilmesi, ince iğne ile tümör ekiminin hemen hiç olmadığının kabul edilmesi (3, 20), ucuz, en az travmatik ve hızlı sonuç elde edilmesi nedeni ile İ.İ.A.B. günümüzde yaygın olarak uygulanmaktadır. (5, 9, 14, 17, 21, 22)

Bu çalışmamızda, baş boyun kitlelerinin tanısında İ.İ.A.B. uygulanarak, bu metodun güvenilirliği araştırılmış, sonuçlarımız literatürle karşılaştırılmış tır.

YÖNTEM ve GEREÇLER

Çalışmamız, Haziran 1992 - Ekim 1993 tarihleri arasında Atatürk Üniversitesi Tıp Fakültesi Kulak Burun Boğaz Kliniğinde, boyunda kitle ön tanısıyla tetkik ve tedavi edilen 68 olguyu içermektedir. Olgularımızın 38'i erkek. 29'u kadın, yaşları 3 ile 75 arasında, ortalama 32 dir. Olgularımızın hepsine İ.İ.A.B. uygulanmıştır. Lezyon bölgesi batikon-alkol ile silindikten son-

(*) Atatürk Üniversitesi, Tıp Fakültesi Kulak Burun Boğaz Anabilin Dalı.
(**) Atatürk Üniversitesi, Tip Fakültesi Patoloji Anabilim Dalı. - ERZURUM

ra, kitle bir elle fikse edilip, diğer elle de 22 numara iğneli 20 cc enjektörle kitleye girilip, negatif basınç uygulanmıştır. İğnenin kitle içerisinde yönü değiştirilerek uygulanan negatif basınçtan sonra, enjektör iğneden çıkarılıp negatif basınç giderilmiştir. Şırınga tekrar iğneye takılarak iğneyle birlikte kitleden çıkarılmıştır. İğne içinde kalan aspirat lam üzerine püskürtülüp diğer bir lamla iyice yayıldıktan sonra havada kurutularak tespit edilmiştir. Preparat May-Grünwald-Giemza ile boyanıp Fakültemiz Patoloji Anabilim Dalı'nda incelenmiştir. Sitoloji raporları 4 kategoride değerlendirilmiştir :

1- Yeterli hücresel eleman görülmedi : Bu durumda İ.İ.A.B. tekrarlandı.

2- Malignite yok : Aspiratta bening hücreler vardır. Anlamlı aspirattır.

3- Şüpheli : Belirgin miktarda atipik hücreler vardır, Ancak kesin malignite kanıtı yoktur. Bu durumda l.İ.A.B. tekrarlandı.

4- Malign hücre var : Kesin malignite kanıtlan görülmüştür.

Bu olguların hepsine eksizyonel biopsi yapılarak sitopatolojik ve histopatolojik incelemelerin sonuçları karşılaştınlmıştır. İstatistiki değerler Tablo l'den faydalanılarak;

Tablo 1 : Sitopatolojik ve histopatolojik bulgularla negatif ve pozitif verilerin değerlendirilmesi.

Sitopatolojik Tanı	Histopatolojik Tanı		
	Pozitif	Negatif	
Pozitif	GP (Gerçek pozitif)	YN (Yanlış negatif)	D(+)=GP+YN
Negatif	YP (Yanlış pozitif)	GN (Gerçek negatif)	D(–)=YP+GN
	P (+) Toplam pozitif	P (–) Toplam negatif	

Sensitivite = GP/D (+) (+) Predictive value=GP/P (+)

Spesivite = GN/D (-) (-) Predictive value = GN/P (-)

formüllerine göre spesivite, sensitivite, (+) predictive value, (-) predictive value değerleri hesaplanmıştır. (6)

BULGULAR

Yapılan 68 adet İ.İ.A.B.'nden elde edilen sitopatolojik bulgular Tablo 2'de sunulmuştur. Bunlardan 40'ı lenf nodu aspirasyonudur. Lenfadenopatilerin hepsi palpabl ve 2x2 cm den daha büyüktür. Bunların lokalizasyonu Tablo 3'de gösterilmiştir. İ.İ.A.B. ile tanı konulan 6 Hodgkin, 6 non-Hodgkin lenfoma olgularına ait alt gruplar kesin olarak tespit edilememiştir. 3 olgumuza sitolojik olarak malign epitelyal tümör tanısı konmuş, aynı olguların eksizyonel biopsilerinde de kesin tip tayini yapılamamıştır, 8 major tükrük bezi lezyonlarından 5'i parotis bezine, 3'ü submandibuler beze aittir. Apse formasyonu olarak değerlendirilen 10 olguda apseler sitolojik tanıdan sonra direne edilip medikal tedaviye alınmıştır.

Tablo 2 : İ.İ.A.B. ile tespit edilen sitopatolojik bulgular

Lezyon	Bening	Malign	Olgu
Granülomatöz lenfadenit	+		11
Thyroglossal duktus kisti	+		5
Apse formasyonu	+		10
Kronik lenfadenit	+		2
Brankial kist	+		3
Epidermal kist	+		1
Kronik siyaladenit	+		4
Kronik iltihabı granülasyon	+		1
Hodgkin lenfoma		+	6
Nonhodgkin lenfoma		+	6
Yassı hücreli karsinom metastazı		+	5
Küçük hücreli karsinom metastazı		+	2
Adenokarsinom metastazı		+	3
Pleomorfik adenom		+	3
Mukoepidermoid karsinom		+	1
Nazofarinks karsinomu metastazı		+	1
Malign mezenkimal tümör		+	1
Malign epitelyal tümör		+	3
	Toplam		68

Tablo 3:İ.İ.A.B. yapılan lenfadenopatilerin lokalizasyonu

Retroaurikuler	1
Jugulodigastrik	4
Submandibuler	10
Supraklaviküler	3
Orta juguler	15
Alt juguler	5
Spinal aksesuar	2

İ.İ.A.B. ile Hodgkin lenfoma tanısı konan bir olgumuza, daha sonra yapılan eksizyonel biopsi sonucu kronik lenfadenit tanısı konmuştur. İ.İ.A.B. sonucu granülamatöz lenfadenit olarak rapor edilen bir olgunun eksizyonel biopsisinin patolojik incelenmesinde Hodgkin lenfoma saptanmıştır. Parotis bezinden yapılan aspirasyonla basit kistik oluşum tanısı konan bir olguya da kitle eksizyonu sonucu mukoepidermodi karsinom tanısı konmuştur. Bu olgunun cerrahisi sırasında lezyonun merkezinde içi berrak sıvı ile dolu kistik oluşum gözlenmiştir. İ.İ.A.B. sonucunda lenfoid hiperplazi şeklinde rapor edilen bir olgumuzda eksizyonel biopsi sonucunda

Hodgkin lenfoma saptanmıştır. Böylece 1 yanlış (+), 3 yanlış (–) tanımız olmuştur. Çalışmamızın istatistiki sonuçları Tablo 4'de sunulmuştur.

Tablo 4 : Çalışmamızın istatistiki sonuçları.

Kitle	Olgu	Malign	Bening	Yanlış(+)	Yanlış (–)
Lenf nodu	40	27	13	1	2
Major tükrük bezi	8	1	7	–	1
Apse formasyonu	10	–	10	–	–
Servikal kist	9	–	9	–	–
Yumuşak doku lezyonu	1	–	1	–	–

Spesivite	: %92.8	(+) Predictive value	: %96.2
Sensitivite	: %97.5	(–) Predictive value	: %95.1
Yanlış +	: %1.47	Yanlış (–)	: %2.94

Tbc lenfadenit, küçük hücreli karsinom metastazı ve YEH karsinom metastazına ait sitopatolojik görünümler Resim 1-3'te gösterilmiştir.

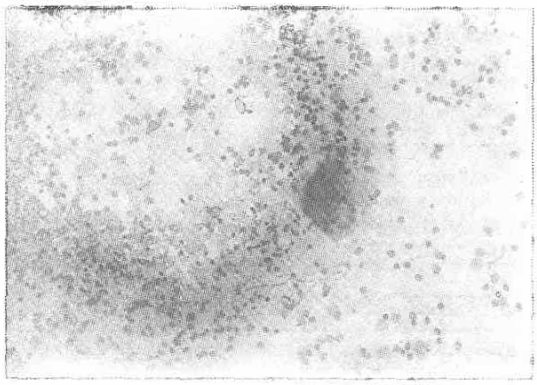

Resim 1 : Tüberküloz lenfadenit. Langhans tipi dev hücre ve mononükleer infiltratlar. 100 x MGG.

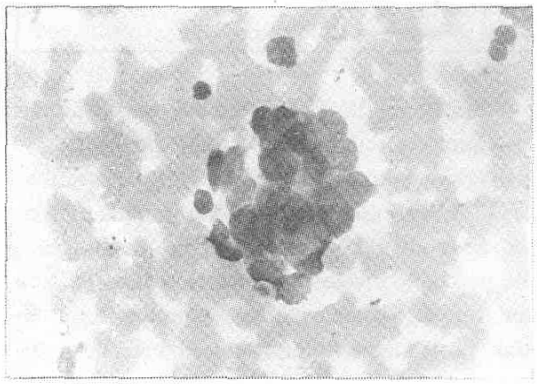

Resim 2 : Küçük hücreli anaplastik karsinom. Belirgin nükleer moulding ve dar sitoplazma. 400 X MGG.

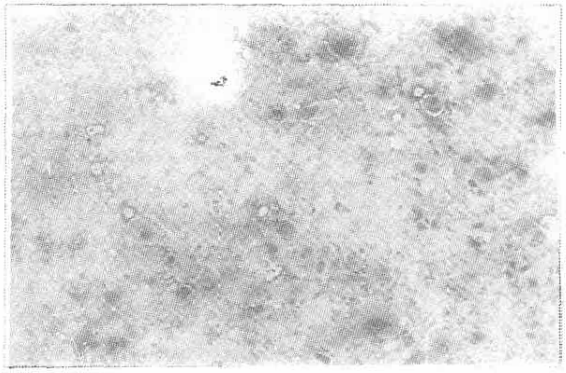

Resim 3 : Yassı epitel hücreli karsinom. Keratinize stoplazmalı atipik hücreler. 400 x MGG.

TARTIŞMA

İ.İ.A.B. 1930'lu yıllardan beri dünyada, son 10 yıldır da ülkemizde artan bir sıklıkla ve yüksek tanı oranları ile uygulanmaktadır. (5, 9, 13, 14, 17, 21)

İ.İ.A.B. patolojik tanı için nisbeten ağrısız, kolay, ucuz ve hızlısonuç veren bir yöntemdir. Tecrübeli ellerde yüksek doğruluk oranı vardır. Natürü belirsiz bir baş boyun tümörünün direk sitolojik biopsisini yapıp, mikromorfolojik bulgularla tanı koyarak hastayı zahmetli ve pahalı preoperatif tam yöntemlerinden kurtarmak mümkün olmaktadır. Bu durum elbette ki sağlık harcamalarını önemli ölçüde azaltmaktadır. (5, 8, 9, 19)

İ.İ.A.B. sonucuna göre cerrahi gerektiren vakalarda pozitif sitolojik biopsi. preoperatif kesin tanıyı gerçekleştirerek doğru ameliyat planının yapılmasına olanak sağlamakta, hasla gereksiz bir ameliyata maruz kalmamaktadır. Bu özellik frozen sectiona karşı önemli bir üstünlüktür. İşlemin basit oluşu, %90 civarında doğru sonuç vermesi, hastahane dışında da yapılabilir ve tekrarlanabilir olması, herhangi bir özel ekipman, anestezi, sedasyon gerektirmemesi, önemli bir komplikasyonunun olmayışı, multipl lezyonlarda da uygulanabilirliği diğer avantajlarıdır. (9, 14, 17, 19, 22) Yalnızca karotid body tümörü şüpheside tavsiye edilmemektedir (11) İ.İ.A.B'nin baş ağrısı, tekniğine uygun yapılmasına ve tecrübeli bir sitoloğa bağlıdır. Teorik olarak İ.İ.A.B.'inde neoplastik hücrelerin lezyon dışına ekimi veya yaygın dağılımı olabileceği düşünülebilir. Ancak bir çalışmada; 1264 malign lez-

yonun 18-20 numara iğne ile transtorakal İ.İ.A.B. sırasında sadece bir olguda lezyon dışına ekim olduğu tespit edilmiştir. (20) Bu nedenle, özellikle ince iğne tekniğinde (22-24 numaralı iğneler) tümör yayılıra riski önemsiz olarak kabul edilmektedir. (3, 20)

Yapılan çalışmalarda lenf nodu İ.İ.A.B. lenfoid dokunun primer malign tümörlerinin tanısı (7, 8, 18), lenfoma tanısı konmuş hastalarda evre tayini (87, metastatik karsinomlann tespiti (7, 18), daha önce bilinen bir tümörün metastazlarını saptanması (22) gibi değişki amaçlarla kullanılmıştır. Friedman ve arkadaşları; 228 olguya eksizyonel biopsi ile Hodgkin lenfoma tanısı koyduktan sonra hastalığın evrelendirilmesi ve tedavisinin takibinde İ.İ.A.B.'ni başarı ile kul-'lanmışlardır. (8) Bilinen bir lenfomanm evre tayininde, nüks ve tip değişiminin saptanmasında İ.İ.A.B.'nin yaran üzerinde hemen tüm otörler hem fikir iken (2, 23), primer tümörlerin tanı ve tiplendirilmesinde güvenirliliği tartışmalıdır. (2, 15).

Lenf nodlannın metastatik tümörlerinde ise İ.İ.A.B.'nin güvenilir bir yöntem olduğu tartışmasızdır (2, 4, 23)

Çalışmamızda, olgularımızın büyük bir çoğunluğunu oluşturan lenf nodu aspirasyonlarında, metastaük malignensilerin tip ayrımı başarılı bir şekilde yapılabildiği halde, primer lenibid malignensilerin altgruplarının belirlenmesi İ.İ.A.B. ile mümkün olamamıştır.

Parotis bezi kitlelerinde, peroperatif tanı yöntemlerinin kitlenin patolojisini tayin etmede yetersiz kalması, CT ye MR gibi radyolojik tetkiklerle kitlenin daha çok ekstansiyonunun belirlenebilmesi, ultrasonografi ile ancak kistik ve solid kitlelerin ayrımının yapılabilmesi, siyalografi ile kistik, enflamatuar ve solit kitlelerin ayırt edilebilmesi parotis kitlelerinde tanı ve tedavinin süperfisiyal parotidektomi olduğu kanaatini yerleştirmiştir. Oysa ki günümüzde, İ.İ.A.B. ile alınan hassas ve doğru sonuçlar, parotis bezi kitlelerinde preoperatif patolojik tanıyı gerçekleştirebilmekte ve böylece uygulanacak cerrahi müdahalenin tipi planlanabilmektedir (7, 16, 22) Ayrıca, klinik ayırıcı tanıda güçlük çekilen parotis kuyruğu tümörlerini jugulodigastrik lenfadenopatilerden, submandibüler glandı diğer lenfadenopatilerden İ.İ.A.B ile kolayca ayırtedilebilmektedir. (16, 22) Ancak, majör tükrük bezi lexyonlarından bir çoğu kistik bir komponent içerir. Bu kistlerin çoğu obstrüksiyona bağlı duktal retansiyon kistidir. Berrak veya enfekte olmuşsa pürülan sıvı içerirler. Aspirasyon sırasında bu sıvıların alınıp incelenmesiyle de yanlış tanılar konulabilmektedir. (12)

O'dwyer ve arkadaşları; 499 majör tükrük bezi tümörlerinin İ.İ.A.B sonucu, yöntemin spesivitesinin %94, sensitivileşinin %73, doğru tanı oranını ise %90 olduğunu bildirmişlerdir. (16) Yılmaz ve arkadaşlarının 39 olguluk serilerinde, parotis kitlelerinin tanısında İ.İ.A.B uygulayarak, yöntemin spesivitesinin %87,8, sensitivitesinin %91,7 olduğunu saptamışlardır. (21)

Çalışmamızda, 8 majör tükrük bezi tümöründen 7'sine İ.İ.A.B ile doğru tanı konulmuştur. Bir olgumuzdaki yanılgımızın sebebinin ise malign lezyonun merkezinde kistik lezyonun bulunması ve aspiratın bu kist içerisindeki sıvıdan alınmasından kaynaklığı kanaatindeyiz.

Bresson ve arkadaşları (1); baş boyun tümörü olan 70 olguda İ.İ.A.B ile spesiviteyi %100, sensitiviteyi %77.3, doğru tanı oranını ise %92.9 olarak bildirmişlerdir. Frable ve Frable (6) ise 73 olguluk bir seride spesiviteyi %100, sensitiviteyi %85, doğru tanı oranını ise %93.6 olarak tespit etmişlerdir.

Çalışmamızda, boyunda kitlesi olan 68 olgunun yapılan İ.İ.A.B'lerinde yanlış (+) %1.47, yanlış (-) %2.94, spesivite %92.8, sensitivite %97.5, doğru tanı oranı ise %95.1 olarak tespit edilmiştir. Bulgularımız literatürlerle uyum içindedir.

Gözlemlerimize göre İ.İ.A.B tekniğinde klinisyen ve sitopatolog arasındaki yakın işbirliği, doğru tanı için büyük önem taşımaktadır.

Yüksek tanı oranı, komplikasyonlarının hemen hiç görülmediği, hızlı sonuç alınan, ucuz ve hasta için nisbeten daha az travmatik olan İ.İ.A.B tekniği, baş boyun tümörlerinin preoperatif patolojik tanısında mükemmel bir tanı yöntemidir.

Yazışma Adresi : Dr. Yavuz SÜTBEYAZ
Yukarı Mumcu Cad, Mollaoğlu Apt.
10/6 25200 - ERZURUM

KAYNAKLAR

1. BRESSON K. RASMUSSEN PA, VESTERAGER L : Clinical value of aspiration biopsy. Dan Med Bull 23 : 252 - 254, 1976.
2. DAS DK : Lymph Nodes. Bibbo M (Eds) : Comprehensive Cytopatology. WB Saunders Company. Philadelphia, 1991, pp 671 -702.
3. ENGZELL U, ESPOSTI PL, RUBIO C, et al : Investigation on turnour spread in connection with aspiration biopsy. Acta Radiol 10 : 385 - 389, 1971.
4. ENGZELL U, JAKOPSEN PA, SIGURDSON A, ZAJICEK J : Aspiration biopsy of metastatic carcinoma in lymyph nodes of neck : A review of 110] consecutive cases. Acta Otolaryngol 72 : 138- 147, 1971.
5. ERSÖZ C, SOYLU L, COŞAR EF, ve ark : Pleomorfik adenomda ince iğne aspirasyon sitolojisinin tanısal değeri : Türk Otolarengoloji Arşivi : 188- 191, 1993.
6. FRABLE WJ, FRABLE MA : Thin needle aspiration biopsy in the diagnosis of head and neck tumours. Larygoscope 84 : 1069- 1077, 1974.
7. FRABLE WJ, FRABLE MA : Thin needle aspiration biopsy. Cancer 43 : 1541 - 1548, 1979.
8. FRIEDMAN M, KIM U, SHIMAOKA K, et al : Apprasial of aspiration eytology in menagement of Hodgkin's disease, Cancer 45 : 1653 - 1663. 1980.
9. GÖÇMEN H, GÜREL T, ÖZERİ C, ve ark : Baş boyun kanserlerinde ince iğne aspirasyon biopsisinin tanısal değeri, Türk Otolarcngoloji Arşivi 25 : 249 - 254, 1992.
10. IPSEN J, FEIGL P : Baneroft's Introduction to Biosiatistics, Harper and Row, Newyork. 1970, pp 145.
11. KLINE ST : Hand book of Fine Needle Aspiration Biopsy Cytology. Churchill Livingstone Inc, 1988, pp 50.
12. LOWHAGEN T, TANI EM, SKOOG L : Salivary glands and rare head and neck lesions. Bibbo M (Eds) ; Comprehensive Cytopatalogy. WB Saunders Company. Philadelphia, 1991, pp621 -648
13. MARTIN H, ELLIS E : Biopsy by needle puncture and aspiration. Ann Surg 92 : 169-181, 1980,
14. NALÇA Y, ÜNLÜ HH, BAKIR K. ve ark. Boyun kitlelerinin değerlendirilmesinde iğne aspirasyon biopsisinin tanı değeri. Türk Otolarengoloji Derneği Türk Otolarenoloji Derneği XX. Ulusal Kongresi Kitapçığı, 1989, pp : 106-107, Girne - Kıbrıs.
15. NUNEZ C, REAGAN J W O Fine needle aspiration biopsy of lymph nodes. Wicd GL. Keebler CM, Koss LG, Reagan JW [Eds) : Compendiura on Diagnostic Cytology. Tutarials of Cytology Chicago, Illions. 1990. pp 513 - 521
16. O'DWYER P, FARRAR WB, JAMES AG, et al ; Needle aspiration biopsy of major salivary gland tumours. It's value. Cancer 57 ; 554 - 557, 1986.
17. PATIROGLU TE ; İnce iğne aspirasyon biopsisi. X. Ulusal Patoloji Sempozyumu Kitapçığı, 1991. pp 3 - 7, Nevşehir.
18. RUSS JE, SCANlON EF, CURİST MA : Aspiration eytology of head and neck masses. Am J Surg 136 : 342 - 347, 1978.
19. SCHER RL, OOSTINGH PE, LEVINE PA, et al : Role of fine needle aspiration in the diagnosis of lesions of thc oral cavity, oropharynx and nasopharynx. Cancer 62 : 2602 - 2606, 1988.
20. SINNER WN : Complications of percutancous transthoracic needle aspiration biopsy. Acta Radiol Diagn 17 ; 813 - 828, 1976.
21. YILMAZ O, SAATÇİ, M, AKTÜRK T, CUHRUK Ç : Parotis kitlelerinde iğne aspirasyıın biopsisi. Kulak Burun Boğaz ve Baş Boyun Cerrahisi l : 72 - 75, 1993.
22. YOUNG JE, ARCHIBALD SD, SHIER KJ, et al : Needle aspiration cytologic biopsy in head and neck masses, Am J Surg 142 : 484-489, 1981.
23. VOIJS GP, ASPERT AJM : Fine needle aspiration biopsy Cytology of lymph nodes. Wicd Gl, Keebler CM, Koss LG, Reagan JW (Eds) ; Compendium on Diagnostic Cytology. Tutorials of Cytology Chicago, illions, 1990, pp 522 - 540.