OLGU SUNUMU

LARENKSİN SPİNDLE HÜCRELİ KARSİNOMASI

SPINDLE CELL CARCINOMA OF THE LARYNX

Dr. Ömer AYDIN (*), Dr. Yücel AKBAŞ (*), Dr. Selim EREKUL (**), Dr. Yücel ANADOLU (*), Dr. Nimetullah ESMER (*)

K.B.B. ve Baş Boyun Cerrahisi Dergisi 2 : 239-243

ÖZET *: Larenksin spindle hücreli karsinoması, karsinomatöz ve sarkomatoz görünümde olanların kombine olarak bulunduğu, nadir görülen bir malignitedir, Lezyon larenkste genellikle infiltrasyon ve metastaz yapma yeteneği olabilen polipoid bir kitle olarak görülür. 70 yaşında bir erkek hastada görülen larenksin spindle hücreli karsinomu sunulmuştur. Olgu nedeniyle literatür taranarak spindle hücreli karsinomların klinik görünümleri, patolojik özellikleri ve tedavileri üzerinde tartışılmıştır.*

Anahtar Sözcükler :*; Larenks tümörleri, spindle hücreli karsinoma*

SUMMARY *: Spindle cell carcinoma of the larynx is an unusual malignancy which is histopathologicialy composed of carcinomatous and sarcomatous appearing areas simultaneously. This lesion usually presents in the larynx as a polypoid mass with infiltrating and metastasizing capabilities. A case of spindle cell carcinoma of the larynx occuring in a 70 year old male is reported. Clinical appearance, pathological features and treatment of spindle cell carcinoma is discussed, with a review of the literature.*

Key Words : *Larengeal neoplasms, Spindle cell carcinoma.*

GİRİŞ

Larenksin nadir görülen, karsinomatöz ve sarkomatöz alanların birlikte bulunduğu bifazik tümörleri : spindle hücreli karsinoma, pseudosarkomatöz reaksiyonlu karsinoma, spindle hücreli sarkoma, karsinomasarkoma, pseudosarkoma, pleomorfik karsinoma ve metaplastik karsinoma gibi değişik terimlerle adlandırılmıştır (l, 3, 7, 12). Terminolojisindeki bu çeşitlilik lezyonun patogenezindeki karışıklığı yansıtmaktadır ve adından da anlaşılacağı gibi lezyon hem epitelyal hem de rnezensimal görünümlü komponentlere sahiptir. Aerodigestif traktüsün diğer bölümlerinde görülebildiği gibi larenste de nadir rastlanan bir tümördür.

Spindle hücreli karsinoma larenkste, genellikle infiltrasyon ve metastaz yapma yeteneği olabilen polipoid bir kitle olarak görülür (6). Aynı anda yassı hücreli karsinoma ve sarkomatöz görünümün kombine olduğu bu nadir bifazik neoplazmın natürü ve histogenezi tartışmalıdır. Çoğu yazar bu tümörün pseudosarkomatöz stromaya sahip primer bir epidermoid karsinoma olduğu görüşündedir (l, 2, 5, 10).

Gerçek bifazik epitelyal ve rnezensimal tümörler çok nadir görülür; Batsakis ve ark. (1982). Srinivasan ve Talvalkar (1979) tarafından bildirilmiştir (l, 11).

Konvansiyonel histopatolojik metodlarla kökeni saptanamayan bu tip tümörlerde, immunohistokimyasal ve elektron mikroskobik incelemeler tümörün histogenetik orijinini saptamada yol gösterici olabileceği bildirilmiştir (4, 10).

OLGU

Yetmiş yaşında erkek hasta M .T. bir yıldır giderek artan ses kısıklığı ve nefes darlığı yakınması ile Ağustos 1993'de kliniğimize başvurdu. Kırk yıldır günde bir paket sigara içen hastanın sistemik muayenesinde patoloji saptanmadı.

Direkt larengoskopide subglottik bölgede önde hava pasajını önemli ölçüde daraltan düz-

(*) AÜTF KBB Anabilin Dalı
(**) AÜTF Patoloji Anabilim Dalı - ANKARA

gün yüzeyli, gri-pembe renkli, yaklaşık 1,5 cm çapında polipoid lezyon görüldü. Kord vokal hareketleri normaldi ve boyunda palpabl lenfadenopati saptanmadı. Hastanın boyun ultrasonografisi ve toraks bilgisayarlı tomografisinde de patoloji tespit edilmedi. Larenks bilgisayarlı tomografisinde ise subglottik bölgede hava yolunu ileri derecede daraltan, düzgün sınırlı kitle lezyonu görüldü (Resim 1).

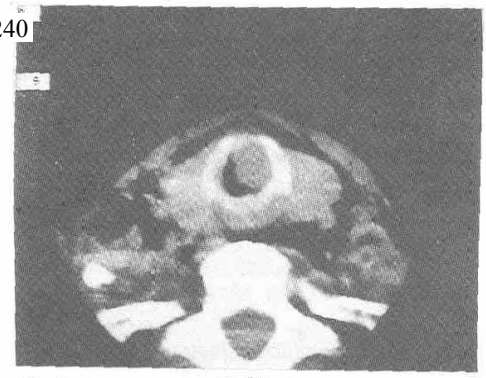

Resim 1 : BT'de subglottik bölgedeki kitle lezyonu.

Hastanın ileri derecede dispne ve stridoru olması nedeniyle trakeotomi yapıldı. Lezyondan alınan biyopsisinin histopatolojik tetkikinde, larengeal spindle hücreli karsinoma tanısı verildi. Total larenjektomi ve bilateral modifiye radikal boyun diseksiyonu uygulandı. Periyodik kontrol muayenelerinde lokal nüks ve uzak metastaz saptanmayan hasta halen sağlıklı olarak yaşamını sürdürmektedir.

PATOLOJİ

Spesmenin makrobkopik incelemesinde subglottik bölgede, gri-pembe renkli, düzgün yüzeyli, 2x1.5x1.5 cm çapında, geniş bir tabanla subglottik bölgenin ön bölümüne oturan polipoid kitle izlendi (Resim 2).

Resim 2 : Spesmende, subglottik lokalizasyonlu polipoidal tümör görülmektedir.

Rutin parafin takibinden sonra tümörden hazırlanan H.E. boyalı kesitlerin mikroskopik incelemesinde, tümör yüzeyinin ülsere olduğu, daha derinde büyük, geniş sitoplazmalı atipik nükleuslara sahip yassı epitel hücrelerinin oluşturduğu düzensiz yassı hücreli karsinoma adaları ile yaygın olarak spindle hücrelerin oluşturduğu demetlerden meydana gelen sarkomatöz görünümlü alanlar içice izlendi (Resim 3).

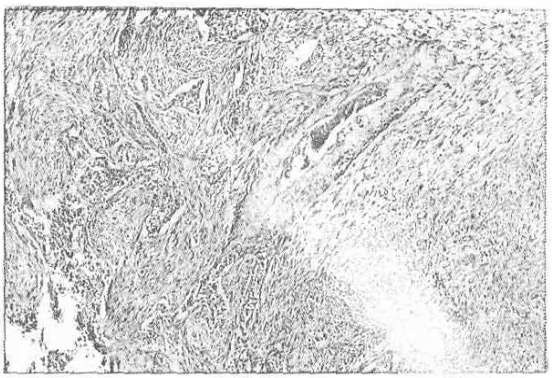

Resim 3 : Tümörü oluşturan yüksc hücreli karsinom adaları ile sarkomatöz alanlar birlikte görülmektedir. (H:40x)

Sarkomatöz alanlar yer yer çok sellüler görünümde olup, belirgin hücre atipisi, sık ve bazıları atipik olmak üzere mitozlar vardı. (Resim 4). Arada sıklıkla tek veya çok nukleuslu bizar dev hücreleri dikkati çekiyordu. Bu hücreler arasında sıklıkla matür plazma hücreleri ve lenfositler görülmekteydi (Resim 4).

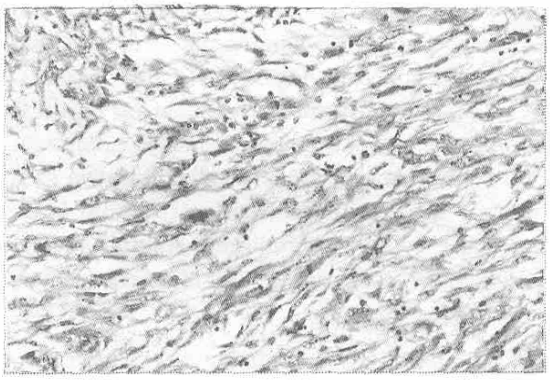

Resim 4 : Spindle hücrelerin oluşturduğu alanda nükleus atipisi belirgin olarak izlenmekte, arada mitozlar görülmektedir. (HE : 200x)

Sitokeratine ve vimentine karşı monoklonal antikorlar kullanılarak (Biogenex) APAAP yöntemi ile uygulanan immunohistokimyasal incele-

mede yassı hücreli karsinoma adalarının sitokeratinle, spindle hücrelerinin ise sadece vimentin ile pozitif boyanma gösterdikleri izlendi (Resim 5 ve 6).

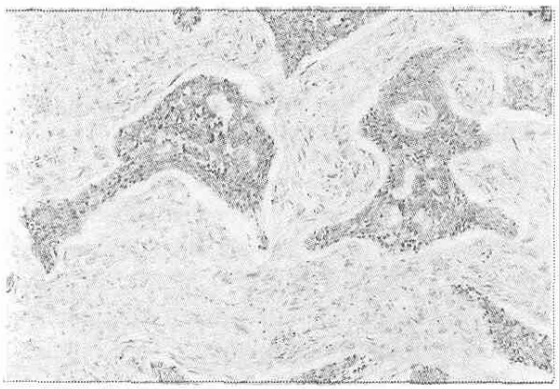

Resim 5 : Sarkomatöz alanlar arasında sitokeratinle pozitif boyanan düzensiz, apitik yassı epitel adaları görülmektedir. (CK, APAP, 100x)

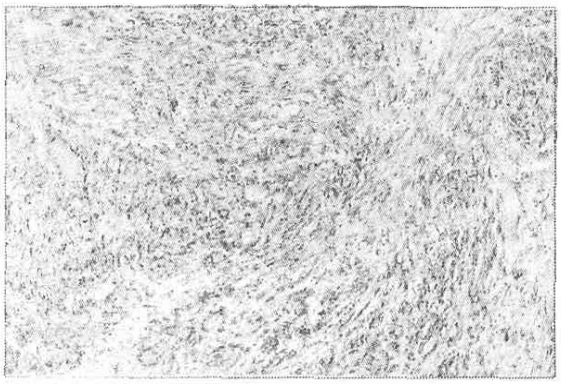

Resim 6 : Spindle hücrelerin vimentinle sitoplazmik pozitif boyanma gösterdikleri izlenmektedir. (VIM, APAP, 100x)

Boyun diseksiyonu materyalinin histopatolojik tetkikinde servikal lenf bezlerinde metastaz görülmedi.

TARTIŞMA

Larengeal spindle hücreli karsinoma histolojik olarak fokal, insitu veya süperfisiyel invaziv yassı hücreli karsinoma alanları ile birlikte, spindle hücreli sarkomatoid proliferasyonun görüldüğü nadir rastlanan, histogenezi tartışmalı bir malignitedir.

Larenkste genellikle 1-6 cm çapında polipoid bir kitle olarak görülür ve en sık kord vokalde lokalize olur. Bu polipoid lezyonlar dar veya geniş bir tabana sahiptir. Hyams'ın 39 olguluk serisinde, 23 olguda tümörün glottik bölgede yerleştiği, 12/1 oranında erkek prodominansı bulunduğu ve ortalama yaşın 68 olduğu bildirilmiştir (5). Aşırı sigara ve alkol kullanımı, kötü ağız hijyeni ve daha önce geçirilmiş olan radyo terapi predispozan faktörler olarak düşünülmüştür (7).

Spindle hücreli karsinomanın tanısı, özellikle yüzeyel mukoza ülsere olduğunda veya tümör belirgin bir yassı komponentten yoksun olduğunda oldukça zordur. Polipoid varyantlarda yaygın yüzeyel nekroz sıktır; yüzeyel biyopsilerde tümörün epitelyal komponentine ait belirti sıklıkla yoktur ve sadece tümörün marjini veya tabanında bulunabilir (5).

Spindle hücreli komponent, kan damarları ve inflamatuar hücrelerle karışmış ödematöz migzoid bir stroma içinde bulunan dağınık atipik spindle hücrelerden, fibrosarkom veya malign fibröz histiyositomaya benzeyen sellüler tümörlere kadar değişiklik gösterebilir (12). Mültinükleer bizar dev hücreleri ve yabancı cisim tipi dev hücreleri yanısıra malign osteoid veya kıkırdak odaklan bulunabilir (1).

Tümörün ışık mikroskobu ile karakteristik görünümü yaygın spindle hücre alanları ile arada yassı hücreli karsinoma alanlarıdır (8). Bu neoplazmm gerçek natürü ve histogenezi tartışma konusudur. Tartışmalar sarkomotaid stroma üzerinde yoğunlaşmıştır ve "sarkomatöz" stromal elementlerin etyolojisi ile ilgili üç majör hipotez bulunmaktadır; sarkoma benzer hücrelerin, malign epitelyal hücrelerin spindle hücre metaplazisi sonucu geliştiği (3); tümörün iki ayrı yönde (epitelyal ve mezenşimal) farklılaşma kapasitesine sahip malign hücresel elemanlardan oluştuğu (kollizyon tümörü, karsinosarkoma) (9); bu hücrelerin lokal yassı hücreli karsinomaya cevap olarak gelişen benign stromal reaksiyon olduğudur (4).

Bu olasılıkları irdelemek için yaptığımız immunohistokimyasal çalışmada, sitokeratin epitelyal komponente pozitifken, spindle komponentde negatifti. Vimentinle yapılan incelemede ise spindle komponentde pozitiflik saptanırken, karsinomatöz adalarda boyanma görülmedi.

Ophir ve ark. yaptıkları immünohistokim-

yasal çalışmada, spindle hücrelerin mezenşimal kökenli olduğu sonucuna ulaşmıştır (10). Zarbo ve ark. elektron mikroskobu ve immünohistokimyasal çalışmalar sonucunda bu tümörlerin epitelyal ve mezenşimal yönde farklılaşabilme kapasitesine sahip hücrelerden geliştiğini düşünmektedir (12).

Minckler ve ark. ışık ve elektron mikroskobu ile yaptığı incelemeler, önce stromanın malign menenşimal kökene sahip olduğu inancını desteklemişken, daha sonra stromal olarak nitelenen hücrelerde bazal membran ve desmozomlara benzer yapıların görülmesi yazan sarkomatöz etyolojiyi çürütmeye yöneltmiştir (9).

Goellner ve ark. elektron mikroskopi ve enzim histokimyasal inceleme yaptıkları bir vakada stromanın yassı hücreli karsinomaya cevap olarak fibroblast ve his tiyositlerin reaktif bir profliferasyonu olduğu fikrini desteklemişlerdir (4). Hyams ise aynı vakada elektron mikroskopik olarak bazal membranın bulunduğunu ve bunun da epitelyal orijini gösterdiğini öne sürmüştür (3).

Lictiger ve ark. baş-boyun spindle hücreli karsinoması olan 13 vakada yaptıkları ışık ve elektron mikroskopik çalışmada, epitelyal etyolojinin göstergesi olarak az gelişmiş desmozomların ve keratohyalin agregatlarının varlığını gös termişlerdir. Stromada benign konnektif doku komponentlerinin varlığını göstermelerine rağmen, malign konnektif doku komponentinin varlığını destekleycek bir belirti bulamamışlardır (8). Giardino ve ark. da stromanın spindle hücreli karsinorna ve benign bağ dokusundan ibaret olduğu görüşündedirler (3). Hayms, bazal membranın bazı bölgelerde bütünlüğünün bozulduğunu ve skuamöz karsinoma hücrelerinin stromanın spindle hücre elementlerine doğru bir transizyonu. olduğunu göstermiştir (5). Goellner ve ark. da benzer transizyonu gözlemişler, fakat stromanın skuamöz hücreli karsinomadan kesin ayrı olduğuna inanmışlar ve stromanın nonskuamöz kökenli olduğunu savunmuşlardır (4).

Bu tümörlerde metastaz epitelyal, sarkomatöz veya mikst. özellikte olabilir (2, 12). İlk metastaz servikal lenf nodüllerinde görülürken, uzak metastaz çeşitli organlarda (akciğer, karaciğer, kemik, böbrek) ortaya çıkar (2). Giardino ve ark. 7 olgudan oluşan serilerinde sadece bir olguda boyun metastazı bulmuşlar ve regional lenf nodlarının üçünde sadece sarkomatöz, tek bir lenf nodunda ise mikst tip metastaz görülmüştür (3). Hyams ise 1 pür skuamöz, 1 pür sarkomatöz, 2 mikst tip olmak üzere 4 olguda metastaz gözlemiştir. Bizim olgumuzda servikal lenf nodlannda metastaz görülmedi.

Sarkomalöz, skuamöz veya her iki şekilde boyun lenf düğümlerine tümör metaztası, larengeal yassı hücreli karsinomaya benzer tarzda, supraglottik bölgede, glottik bölgeye göre daha fazladır. Larengeal spindle hücreli karsinoması ve aynı zamanda boyun metastazı olan olgularda literatürde 3 yıldan fazla yaşam bildirilmemiştir. Hangi zamanda olursa olsun boyunda pozitif lenf nodu kötü prognozu gösterir (3). Leventon ve Evans, baş-boyun mukozal sarkomatoid skuamöz hücreli karsinomlarında majör prognostik faktörün tümörün yüzeyel veya invaviz olup olmaması olduğunu ileri sürmüşler ve invavizlik ilişkisinden dolayı tümör lokalizasyonu ve radyoterapinin prognostik açıdan önemli olduğunu belirmişlerdir (7).

Tedavide genel olarak kabul edilen görüş cerrahinin en iyi tedavi yöntemi olduğu ve radyoterapinin etkili olmadığıdır (3). Hyams'ın serisinde radyoterapi tek başına kür sağlamamış, 20 olgunun takibinde beş yıllık yaşam %60 olarak bildirilmiş ve esansiyel tedavi olarak cerrahi önerilmiştir (6). Giardino ve ark. ise iki olguda radyoterapiyle 4 ve 8 yıllık bir yaşam sağlamışlar ve radyoterapinin etkili olabileceğini ileri sürmüşlerdir (3). Goellner ve ark. 25 hastadan oluşan serilerinde 4'ü4 hastalığa ait (skuamöz karsinoma), 15'i başka sebeplerle ölmüş ve 6 hasta tümörsüz olarak hayatını sürdürmüştür. Bu seride uygulanan cerrahi tedavi total veya parsiyel larenjektomi ve lokal eksizyon olmuştur (4). Metastaz ve yaşam paterni larengeal yassı hücreli karsinomayla paralellik göstermektedir. Bu yüzden tedavi evreleme ve lokalizasyona göre yapılmalıdır (3).

İmmunohistokimyasal çalışmalar spindle komponentin orijini konusunda çelişkili sonuçlar verebilmektedir. Vakamızdaki spindle komponentin hücresel özellikleri maligniteyi açıkça

göstermektedir. Yassı hücreli komponentin spindle şekle dönüşürken sitokeratinle boyanma özelliğini yitirerek vimentinle boyanma özelliğini kazandığı ileri sürülebilirse de, bu tümörlerin epitelyal ve mezenşimal yönde farklılaşabilme kapasitesine sahip hücrelerden geliştiği görüşü mantıklı görülmektedir.

Yazışma Adresi: Dr. Ömer AYDIN
Ulucanlar Cad. 36/6
06230 ANKARA

KAYNAKLAR

1. BATSAKIS J.G., RICE D.H., HOWARD D.R. : Spindle cell lesions (sarcimatoid carcinomas. noduler fascilttis and fibrosarcoma) of the nerodigestive tracts. Head Neck Surg. 4 : 499-513, 1982.
2. FERLITO A. ; Malignant laryngeal ephitelial tumors and lymph node involvement : Therapeutic and prognostic considerations. Ann Otol Rhinol Laryngol 96 : 542 - 548, 1987.
3. GIARDINO A.M., EWING S., ADAMS G.. MAISEL R. : Laryngeal psendosarcoma. Laryngoscope 93 : 735 - 740, 1983.
4. GOELLNER J.R.. DEVINE K.D.,WEILAND L.H. : Pseudosarcoma of the larynx. Am. J. Clin. Pathol., 59 : 312 - 326, 1973.
5. HAYMS V.J. ; Spindle cell carcinoma of the larynx. Can. J. Otolaryngol. 4:307-313. 1974.
6. HYAMS V.J.. MEFFNE B.K., : Laryngeal Pathology. The Larynx. Second Edition. Thieme Medical Publishcrs, Inc., New York, Chapter 4, pp 35 - 80. 1993.
7. LEVENTON G.S.. EVANS H.L. : Sarcomatoid squamous cell carcinoma of the mucous membranes of the head and neck. A clinicopathologic study of 20 cases. Cancer 48 : 994- 1003. 1981.
8. LICTIGER B., MACKAY B., TESSMER CF. O Spindle: cell variant of squamous carcinoraa. A light and electron micrascopic study of 13 cases. Cancer 26 : 1311 - 1320, 1970.
9. MINEKLER D.S., MALIGRO C.H,, NORRIS H.T. : Carcinosarcoma of the larynx : Case report with metastases of epidermoid and sarcomatous elements. Cancer 26 O 195 - 200. 1970.
10. OPHIR D., MARSHAK G., CZERNOBILSKY B. : Distinetive immunohistochemical labelling of ephitelial and mesenchymat elements in laryngeal pseudosarcoma, Laryngoscope 97 : 490-494, 1987,
11. SRINIVASAN U,. TALVAKLAR G.V. : True Carcinosarcoma of the larynx. A case. report. The Journal of laryngology and Otology 93 : 1031 - 1035, 1979.
12. ZARBO R.J., CRISMAN J.D., VENKAT H.. WEILS M,A. : Spindle cell carcinoma of the upper aerodigcstive tract mucosa. Am. J. Surg, Pathol. 10 : 741 - 753, 1986,