DUDAK KANSERLERİ : CERRAHİ TEDAVİ SONUÇLARI*

LIP CANCERS : RESULT OF THE SURGICAL TREATMENT

Dr. Adil Eryılmaz, Dr. Cavit Özeri, Dr. Necmi Arslan, Dr. Erdal Samim, Dr. Mustafa A. Şafak, Dr. Arda Kocaoğlan, Dr. Hakan Göçmen, Dr. Halit Akmansu**

K.B.B. ve Baş Boyun Cerrahisi Dergisi : l 29-32

ÖZET: *Dudak kanserleri tipik olarak Güneybatı Asya'daki sarışın, açık renk tenli, güneş ışınına uzun süre maruz kalmış 50-70 yaş arasındaki erkeklerin hastalığıdır. %95-97 yassı hücreli karsinom, %3-5 bazal hücreli karsinom ve dudaktaki glanduler yapılardan kaynaklanan neoplazmlardır. Çalışmamız S.B. Ankara Hastanesi Kulak Burun Boğaz Kliniği'nde 1985 - Şubat 1991 tarihleri arasında tetkik ve tedavi edilen, ortalama 32 ay takip edilebilen dudak kanserli 17 hasta üzerinde yapılmıştır.*

Anahtar Sözcükler: *Dudak, Kanser, Cerrahi.*

SUMMARY: *Lip cancers are particularly seen among old, fair, men of Southwest Asia origin, who are exposed to extensive sunlight. 95-97 % of lip cancers are squamous cell carcinoma, and 3-5% are basal cell carcinoma and neoplasms originating from glandular structures of the lip.*

in this study we observed 17 patients with epidermoid carcinoma of the lip m the ENT Clinic of the Ministry of Health Ankara Hospital, between the years 1985 and February 1991. The patients have been analyzed, treated and followed-up for average 32 months.

Key Words: *Lip, Cancer, Surgery.*

GİRİŞ

Dudak kanserleri oral kavite kanserlerinin en sık görülen formudur, %94-95 alt dudakta, %4-5 üst dudakta ve % l oranında dudak kommisüründe yerleşir. Alt dudakta genellikle orta hat ile kommissürler arasında, üst dudakta ise orta hatta yakın görülür.

En sık görüldüğü yaşlar 50-70 yaşlarıdır (1-3). Erkek/Kadın oranı alt dudak için 10-80/1 ve üst dudak için 5/1'dir.

Spesifik etiyolojik faktör gösterilememesine rağmen güneş ışığına maruz kalma, tütün kullanımı, kronik alkolizm, kötü oral hijyen, immunosupressif tedavi, travma, risk faktörleridir. Kronik Chelilitis, senil elastozis, leukoplazi ve hiperkeratoz predispozan faktörlerdir. (1,3-7)

** Bu çalışma XXI. Ulusal K.B.B. Kongresine sunulmuştur. ANTALYA 1991*

*** S.B. Ankara Hastanesi KBB Kliniği,*

YÖNTEM VE GEREÇLER

Bu çalışma 1985-1991 yılları arasında S.B. Ankara Hastanesi Kulak Burun Boğaz Kliniği'nde tetkik ve tedavileri yapılan 17 hastada yapıldı. Dudakta geçmeyen yara şikayeti ile polikliniğimize başvuran hastaların lezyon ve çevre dokuları içerecek şekilde, çevre dokuları tahrip etmeden biyopsileri alındı. Histopatolojik sonuçları karsinom olarak rapor edilenler servise yatırılarak ayrıntılı bir şekilde incelendi ve cerrahiye hazırlandı.

Hastaların 13'ü erkek (%76.5) ve 4'ü kadın (%23.5) idi. En küçük yaş 43, en büyük yaş 73, yaş ortalaması 56 idi. Hastalarımız, American Joint Committee on Cancer'in 1988 yılında yayınladığı evrelendirme prensipleri esas alınarak değerlendirildi (Tablo 1).

BULGULAR

Hastalarımızdan sadece birinde lezyon üst dudakta (Resim 1) ve yine sadece bir hastada

Tablo 1 : American Joint Commitee on Cancer 1988'e Göre Dudak Kanserlerinin Sınıflandırılması

TX	Primer tümörü sınıflandırmak için yetersiz bilgi
To	Primer tümre ait bilgi yok
Tis	Non-invasiv karsinom (İnsitu epitelyoma)
T1	En büyük boyutu 2 cm'den küçük olan tümör
T2	En büyük boyutu 2-4 cm olan tümör
T3	En büyük 4 cm'den büyük olan tümör
T4	Tümör çevre dokulara ilerlemiştir (kortikal kemik, dil, boyun cildi vb.)
Nx	Bölgesel lenfatik ganglion tutulumunu sınıflandırmak için yetersiz bilgi
No	Bölgesel lenfatik ganglion tutulumu yok
N1	Homolateral, 3 cm'den küçük tek bir ganglion metastazı
N2a	Homolateral 3-6 cm boyutlu tek bir ganglion metastazı
N2b	Homolateral multipl ganglion metastazı
N2c	Kontrlateral veya bilateral ganglion metastazı
N3	6 cm'den büyük ganglion metastazı
Mx	Uzak metastazı sınıflamak için yetersiz bilgi
Mo	Uzak metastaz yok
M1	Uzak metastaz (lar) mevcut

EVRELEME

Evre 0	Tıs	No	Mo
Evre 1	T1	No	Mo
Evre 2	T2	No	Mo
Evre 3	T3	No	Mo
	T1, T2, T3	N1	Mo
Evre 4	T4	No, N1	Mo
	Herhangi T	N2, N3	Mo
	Herhangi T	Herhangi N	M1

Resim 1 : Lezyonu üst dudakta yerleşimli olan tek hastamızın görünümü.

lezyon kommissürde yerleşimli idi. Diğer 15 hastamızın lezyonları alt dudak yerleşimliydi (Resim 2). Hastaların lezyonu ilk farkettikleri zamanla tanı konuluncaya kadar geçen zaman 2 ay ile 3.5 yıl arasındaydı. Ortalama 14 ay bulundu. Hastaların yaş, cins, evre ve tedavi prensipleri dağılımı Tablo 2'de gösterilmektedir.

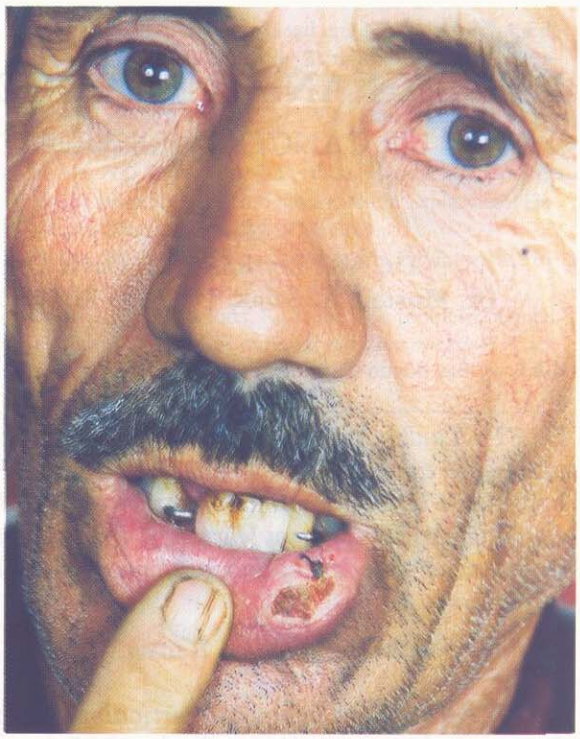

Resim 2 : Lezyonu alt dudakta yerleşimli olan 15 hastamızdan birinin görünümü.

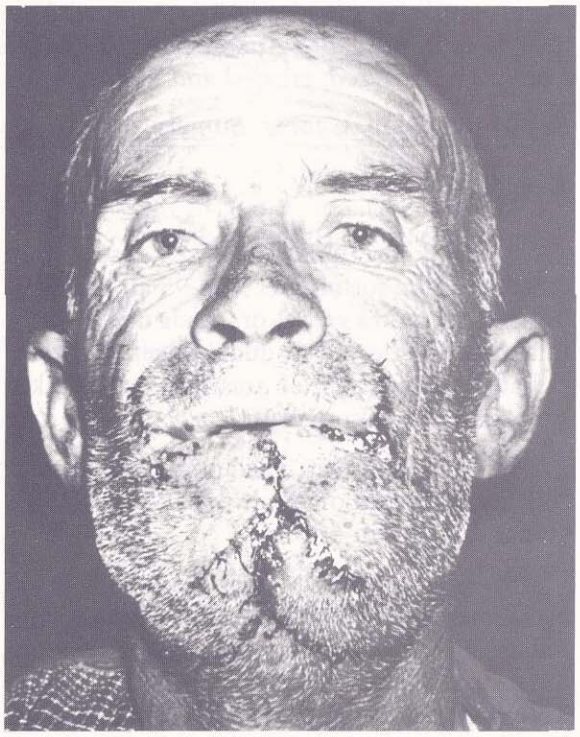

Resim 3 : Parsiyel alt dudak rezeksionu + bilateral Bernard plasti + bilateral suprahyoid disseksion uyguladığımız bir hastamızın postoperatif görünümü.

Tablo 2 : Hastaların yaş, cins, tümör lokalizasyonu, orjini, klasifikasyon, evreleme ve Tedavileri

Hastalar		Yaş	Cins	Yerleşim	Orijin	Grade	Tümör	Tedavi
1	K.S.	52	E	Alt	Deri-mukoza	1	T 1	ADPR + Bil.S.D. + Sol B.P.
2	F.T.	45	K	Alt	Vermillon	1	T 1	ADPR + Bil.S.D. + Sol B.P.
3	H.K.	57	E	Alt	Ver.Multipl	3	T 3	ADPR + Bil.S.D. + Bil. B.P.
4	M.D.*	55	E	Alt	Vermillon	1	T 2	1-ADPR + Bil.S.D. + Bil. P.P. 2-Alt dudak rez. + Sağ rad. Boy. Dis.
5	A.K.	65	E	Alt	Vermillon	1	T 1	ADPR + Sağ S.D. + Primer kapama
6	M.D.	44	E	Alt	Vermillion	1	T 2	ADPR + Bil.S.D. + Bil. B.P.
7	M.K.	57	E	Alt	Vermillion	1	T 1	ADPR + Bil.S.D. + Bil. B.P.
8	G.S.**	51	E	Alt	Vermillion	2	T 2	ADPR + Bil.S.D. + Bil. B.P.
9	İ.B.	56	E	Alt	Deri-mukoza	1	T 2	ADPR + Sol S.D. + Bil. B.P.
10	A.G.	55	E	Alt	Vermillon	1	T 1	ADPR + Sol S.D. + Sol B.P.
11	M.G.	69	E	Alt	Vermillon	2	T 1	ADPR + Radyoterapi
12	S.S.	62	E	Üst	Deri-mukoza	2	T 1	Üst PDR + Bil.S.D. + Brow plasti
13	İ.B.***	55	E	Alt	Deri-mukoza	1	T 4	1-ADPR + Bil.S.D. + Bil.B.P. 2-Sağ nasolabial flap + Sol B.D.
14	M.S.	60	E	Alt	Vermillon	1	T 1	ADPR + Sol S.D. + Sol B.P.
15	K.V.	41	K	Alt	Vermillon	1	T 1	ADPR + Sağ S.D. + Sağ B.P.
16	F.C.	73	K	Alt	Vermillon	1	T 1	ADPR + Sağ S.D. + Sağ B.P.
17	F.D.	40	K	Comissür	Deri-mukoza	3	T 3	Kitlenin rezeksiyonu + Eslander ve Kaydırma flaplar + S.D.

ADPR : Alt Dudak Parsiyel Rezeksiyonu S.D. : Suprahyoid Diseksiyon B.P. : Bernard Plasti
* : S.D.'da metastatik preglandüler LAP nedeniyle takiben sağ radikal boyun diseksiyonu yapıldı.
** : Submental metastaz olmasına rağmen ileri tedaviyi kabul etmedi.
*** : Postoperatif dönemde enfeksiyon nedeniyle 2. kez rekonstriksiyon yapıldı.

Hastalarımızın hiçbiri daha önce dudak kanseri nedeni ile doktora başvurmamış ve tedavi görmemişlerdir. 17 hastanın tümüne kliniğimizde primer cerrahi tedavi uygulandı. Cerrahi tedavide, lezyonu ve 1 cm çevre dokuyu içerecek şekilde dudağın parsiyel rezeksiyonunu takiben; primer kapama, tek veya çift taraflı Bernard plasti, nazolabiyal flep rotasyonu, Eslander flebi gibi yöntemlerle alt dudak rekonstrüksiyonu yapıldı. Üst dudaktan lezyonu olan hastamıza parsiyel dudak rezeksiyonu ve Burrow plasti ile üst dudak rekonstrüksiyonu uygulandı. Hastaların tümüne biyopsi amacıyla tek veya çift taraflı suprahyoid diseksiyon ve bir hastamıza radikal boyun diseksiyonu uygulandı, Parsiyel alt dudak rezeksiyonu + bilateral Bernard plasti + bilateral suprahyoid diseksiyon uygulandığımız bir hastamızın postoperatif görünümü (Resim 3)'de izlenmektedir.

TARTIŞMA

Dudak karsinomlu hastalar, lezyonların yerleşim yeri ve tedavileri itibarıyla dermatoloji, genel cerrahi, KBB, onkoloji veradyoloji ünitelerine başvururlar. Bu bölümler arasında, hatta her bölüm kendi içinde farklı değerlendirme ve tedaviler uygulamakta, bu nedenle standart tedavi programları geliştirilememektedir.

Dudak karsinomları genellikle yaşlı erkeklerin hastalığıdır. Diğer çalışmalarla kıyaslandığında serimizin küçüklüğüne rağmen hastalarımızın %25.5'nun kadın olmasını ve yaş ortalamasının 56 olmasını ülkemizde genel yaşam düzeyinin düşük olmasına, sosyoekonomik düzeyin düşük olmasına, açık havada çalışanların gerekli önlemleri almayışına bağlı olduğunu düşünmekteyiz. Molnar ve Topolcsany 2373 hastalık serilerinde hastaların 1/3'ünden fazlasının güneş ışığına maruz kaldığını ve hiperkeratotik lezyonların bulunduğunu, büyük oranda sigara içimi ve %47 ileri derecede alkol alımı olduğunu belirttiler (6). Baker ve Krause uzun süre güneş ışınına maruz kalmanın en önemli etyolojik neden olduğunu, 285 vak'alık serilerinde %46.7'sinde lökoplazi, hiperkeratozis veya aktinik keloitis bulundu-

düğünü rapor ettiler (8). Bizim vak'alarımızın yaklaşık %69'u uzun süre ve yoğun olarak güneş ışınına maruz kalma anamnezi veren asıl mesleği çiftçilik, inşaat işçiliği olan hastalardı. Vak'alarınızda %81 oranında sigara içimi, %38 tümöral gelişme öncesi hiperkeratolik lezyonlar ve lökoplazi vardı.

Cruse ve Radocha'nın belirttiği gibi cerrahi tedavi sonrası en sık görülen başarısızlık lokal rekürrenslerdir (9). Lokal rekürrenslerin minimal olması için küçük lezyonların bile l cm'lik marjıyla rezeksiyonunu önermektedirler. Bizde tüm vak'alarımızdaki dudak rezeksiyonlarını en az l cm'lik emniyet payı olacak şekilde uyguladık.

Boyun ve metastatik nodlara yaklaşım literatürde oldukça farklıdır. Ashley terapötik veya elektif boyun diseksiyonunun ilk seçenek olduğunu, Marshall ve Edgerton klinik lenfadenopati varlığında radikal boyun diseksiyonu önermişlerdir (10, 11). Baker ve Krause submental ve submandibuler lenfadenopatilerde suprahyoid diseksiyonun komplet boyun diseksiyonundan daha fazla rekürrens riski olduğunu savunur ve lenfadenopati varlığında terapötik boyun diseksiyonunu önerir (1). Lezyon karşı hatta geçmiş ise proflaktik suprahyoid diseksiyon önerir.

Son zamanlarda Cruse ve Radocha, Wurman, Adams ve Mayerhoff, Lyall ve Grier, Luce ve daha birçok müellefin ortak fikri; bazı sınırlı endikasyonlar dışında terapötik veya elektif boyun diseksiyonuna gerek olmadığıdır (7,9,12,13). Bu otörlere göre dudak kanserleri metastaz yönünden diğer oral karsinomlardan daha az agressiftir. Yine hepsinin ortak görüşü; lezyon 2-3 - cm'den büyükse, grade 3-4 ise, lokal reürrens gösteren vak'a ise klinik lenfadenopati var ise ipsilateral veya bilateral suprahyoid diseksiyon ilk seçilecek yöntemdir. Mikroskopik metastaz tespit edilirse veya ilk muayenede manifest fikse, cilde açılan lenfadenopati mevcutsa tümörün mandibula, ağız tabanı, perinöral invazyon gibi yayılımları mevcutsa radikal boyun diseksiyonunu önerirler.

Biz vak'alarımızın tümüne suprahyoid diseksiyonu uyguladık. Lezyon 2 cm'den küçük ve kommissür ile orta hat arasında yerleşimli ise ipsüateral; orta hat veya kommissüre yakın yerleşimli veya kommissürü tutmuş ise, differansiyasyon kötüyse bilateral suprahyod diseksiyonu tercih ettik. Suprahyoid diseksiyon spesmeninde histolojik metastaz tespit edilmişse radikal boyun diseksiyonu uyguladık.

Cros ve ark. postoperatif takiplerinde lokal rekürrens görülen hastaların büyük bir kısmında erken lokal rekürrenslerin daha çok görüldüğünü ve hepsinin Grade 2-3 tümörler olduğunu belittiler (14). Yine differansiyasyonla metastazın direkt ilişkili olduğunu belirtmektedirler. Biz hastalarımızın 4-72 ay, ortalama 32 ay sürelik takiplerinde, yani postoperatif rekürrens ve metastazların en sık görüldüğü dönemlerde, rekürrense rastlamadık.

SONUÇ

1. Dudak kanserinin cerrahi tedavisinde lokal rekürensleri önlemek için küçük lezyonlarda bile l cm'lik emniyet marjı bırakılmalıdır.

2. Dudak kanserlerinin lenfatik yayılımları nisbeten az olmasına rağmen, okkült metastazların her zaman olabileceği göz önüne alınarak tümör boyutu l cm'den büyük ve takibi güç hastalarda biopsi amacı ile suprahyoid disseksiyon yapılmalıdır.

KAYNAKLAR

1. Baker SR, Krause CJ: Cancer of the lip. in Suen JY, Myers EN. Cancer of the Head and Neck, Edingburgh. Churchill Livingstone 180-300, 1981.
2. Lederer H: Diease of the Ear, Nose, Throat, Philadelphia, 1953.
3. Sözen N: Baş Boyun Kanserleri, s 132, 1976.
4. Ballenger JJ- Disease of the Nose Throat Ear Head and Neck, Philadelphia, 1953.
5. English MG: Otolarynogoloy JB. Lippincott Company, Philadelphia 1988 vol 4, eh 1,2, vol 5, eh 2,25,29,59.
6. Molnar T, Ronary P, Topalcsany L: Carcinoma of the lip: Analysis of the material of 25 years. Oncology 29:101, 1974.
7. Luce EA: Carcinoma of the loawer lip, The Laryngoscope, 90:19, 1980.
8. Baker SR, Krause *C}:* Carcinoma of the lip, The Laryngoscope, 90:19, 1980.
9. Cruse CW, Radocha RF: Squamous cell carcinoma, in Harper and Row eds. Clinical Dermatology vol 4, eh 21, 1972.
10. Ashley FL, McConnel DV, Machida R, Sterling HE, Galloway D, Grazer F: Carcinoma of the lip: A comparision of the 5 year results aftet İrradiation and surgical therapy. American Journal of Surgery, 110:549, 1965.
11. Marshall KA, Edgerton MT: Indications for neck dissektion in carcinoma of lip. The American J of Suıgery,
12. Wurman LH, Adams GL, Mayerhoff WL: Carcinoma of the lip, T American I Surgery, 130:470,1975.
13. Lyall O, Robson W, Grier N: Experiences with squamous cercinoma of the lip with special Reference to the Role of Neck Dissection, Ann Surgery 152(6):1067, 1960.
14. Cros JE, Guıalnick, E, Daland EM; Carcinoma of the lip: Â review of 563 case records of carcinoma of the lip at the Pondville Hospital, Surgery Gynecology and Obstetrics, 87:153-62, 1948.