OLGU SUNUMU

TRANSNAZAL ENDOSKOPİK ORBİTAL DEKOMPRESYON

TRANSNASAL ENDOSCOPIC ORBITAL DECOMPRESSION

Dr. M. Umut Akyol*, Dr. Cafer Özdem*, Dr. Tülin Demirciler, Dr. Emin Gürsel****

K.B.B. ve Baş Boyun Cerrahisi Dergisi l : 33 - 36

***ÖZET**: Orbitaya müdahale gerektiren Kulak Burun Boğaz patolojilerinde transnazal endoskopik müdahale, direkt görüş altında yapıldığından, klasik yöntemlerin aksine yüksek ve ciddi komplikas-yon risklerinin minimal olması ve sinüslerdeki patolojilerin tümünün eradike edilerek gerektiğinde orbital piramidin kemik duvarlarının tümüyle kaldırılmasına imkan sağlaması nedeniyle güvenilir bir yöntemdir. Bu çalışmada bu teknik ile öpere edilmiş dört olgu sunularak endoskopik cerrahinin orbita girişimindeki avantajları tartışılmıştır.*

***Anahtar Sözcükler**: Fonksiyonel endoskopik sinüs cerrahisi, Orbital selülit, Orbital dekompresyon, Graves hastalığı.*

***SUMMARY:** Conventional transnal - transantral techniques of ethmoid and sphenoid sinuses surgery for orbital decompression, that are being done without direct vision, have a high risk of serious complications and inadequate eradication of disease and also inadequate removal of medial and inferior bony walls of orbital pyramid. Endoscopic surgery on the other hand, under direct vision, let the surgeon open and clean all diseased ethmoid labyrinth and sphenoid sinuses thoroughly and Creates an easy and safe access to orbit. Four cases operated with endoscopic technique; one orbital decompression for graves disease and three orbital complications of paranasal sinusitis were presented and the method was discussed.*

***Key Words**: FESS, Orbital cellulitis, Orbital decompression, Graves disease.*

GİRİŞ

Transnazal - transantral yolla yapılan klasik etmoidektomi ve sfeneidektomi operasyonları direkt görüş olmadan ve son derece komplike ve hayati oluşumlarla çevrili bir anatomik sahada yapılan, çok yüksek ve ciddi potansiyel komplikasyon riski taşıyan operasyonlardır. Bu nedenle bu operasyonlar sadece KBB değil tüm cerrahi disiplinler içerisinde en tehlikeli operasyonlardan biri olarak bilinir. Bu risk çoğu zaman enflamasyon ve enfeksiyona bağlı cerrahinin iyice güçleştiği bölgede cerrahın haklı olarak temkinli davranmasına ve göremediği patolojiyi tamamen temizleyemeyerek yetersiz tedavi etmesine de neden olur.

Paranazal sinüslerin enfeksiyonlarına bağlı orbita komplikasyonlarına yada değişik oftalmopatilere müdahale amacıyla yapılan orbitaya yönelik klasik KBB müdahaleleri, komplikasyon ve yetersiz tedavi riskinin en yüksek olduğu, zor ve travmatik operasyonlardır. (3)

Bazı çevrelerde kulak, burun, boğaz disiplininde yeni ve çığır açıcı bir ilerleme olmadığı öne sürülmekle birlikte, tüm dünyada olduğu gibi yurdumuzda da artan bir oranda kullanılan endoskopik sinüs cerrahisinin sağladığı üstün olanaklar sayesinde etmoidektomi ve sfenoetmoidektominin yanında orbitaya yönelik müdahaleler de klasik yöntemlere oranla çok daha az riskle ve başarıyla yapılabilmektedir.

Bu yazıda transnazal endoskopik orbita müdahalesi yaptığımız dört olguluk bir seri sunularak bu metodun üstünlükleri tartışılmıştır.

*Numune Hastanesi 2. K.B.B. Kliniği
**Numune Hastanesi 2. Göz Kliniği

YÖNTEM VE OLGULAR

1993 yılının Şubat ve Mart ayları içerisinde Hastanemiz KBB ve Göz hastalıkları kliniğinde dört hasta takip ve tedavi edilmiştir. Hastalarla ilgili kısa bilgiler aşağıda verilmiştir.

1. S.K. 13 yaşında kız hasta. 10 gün önce sol şakak ve yüzünde başlayan ağrı ve 2 gün önce gözde şiddetli ağrı ve şişme şikayeti ile göz hastalıklarına yatırılan hasta iki gün sonra KBB konsültasyonu istenmesi üzerine görüldü. Muayenede sol göz kapakları ödemli, kızarık, hassas olan hastanın gözü ileri derecede proptotik, göz hareketleri her yöne kısıtlı ve ağrılı idi. Konjonktivit hali mevcut olan ve görmesi tam olan hastanın göz muayenesinde başka patoloji saptanamadı. KBB muayenesinde ise her iki burun pasajında pürülan krutlar ve sol pasaj mukozasında orta derecede hiperemi ve ödem dışında bir patoloji yoktu. İstenen CT tetkikinde sol anterior ve posteriyor etmoid hücreleri tutan sinüzit görünümü ve lamına papyraceanın lateralinde mediyal rektus adalesini ve globu öne iten yumuşak doku dansitesinde artış gözlendi. (Şekil 1,2) Fonksyonel Endoskopik Sinüs Cerrahisi (FESC) ile etmoidektomi yapılan hastanın etmoid labirenti dolduran enfekte patoloji tümüyle temizledi, tıkalı ona meatus açıldı, lamina papyrceada defekt görülmedi, buna rağmen lamina papyracea ortasından yaklaşık l cm^2 lik bir kemik pencere açıldığında periorbital yağ dokusunun prolabe olduğu ve pürülan drenaj olmadığı görüldü. Kaviteye Merosel tampon yerleştirildi. Hasta oral antibiyotik tedavisi ile ertesi gün taburcu edildi. Post-op üçüncü gün pansumanda gözünde tekrar şişlik görülen hasta tekrar hospitalize edildi, pansumanda konulan Merosel tampon ve hemorajik krutların orta meatusda tıkanıklığa neden olduğu ve kavitenin aerasyonu ve drenajını engellediği görüldü. Bu krutların temizlenip drenaj m tekrar açılmasını takiben hasta hızla iyileşti ve iki gün sonra tekrar taburcu edildi. Üç aylık takibinde hastanın etmoidektomi kavitesi epitelize oldu ve şikayeti olmadı.

2. İ.M. 50 yaşında erkek hasta yaklaşık yedi yıldır ara ara olan baş ağrısı ve beş aydır son bir haftada artan burun akıntısı şikayeti olan erkek hasta iki gündür sol gözünde şişme ve ağrı şikayeti ile KBB polikliniğine başvurdu. Muayenesinde her iki burun pasajında pürülan drenaj ve ödem tespit edildi. Sağ gözü proptotik, göz hareketleri her yöne ağrılı, görmesi tam idi. İstenen CT tetkikinde pansinüzit hali görülen hastaya FESC uygulandı. Bilateral sfenoetmoidektomi yapılan hastanın solda lamina papyarceya açılan l cm^2 lik pencerede periorbital yağ dokusu prolabe oldu. Defektin üzeri Merosel sinüs-pack ile kapatıldı. Operasyon sonrası üçüncü günde taburcu edilen hastanın takiplerinde bir sorun olmadı.

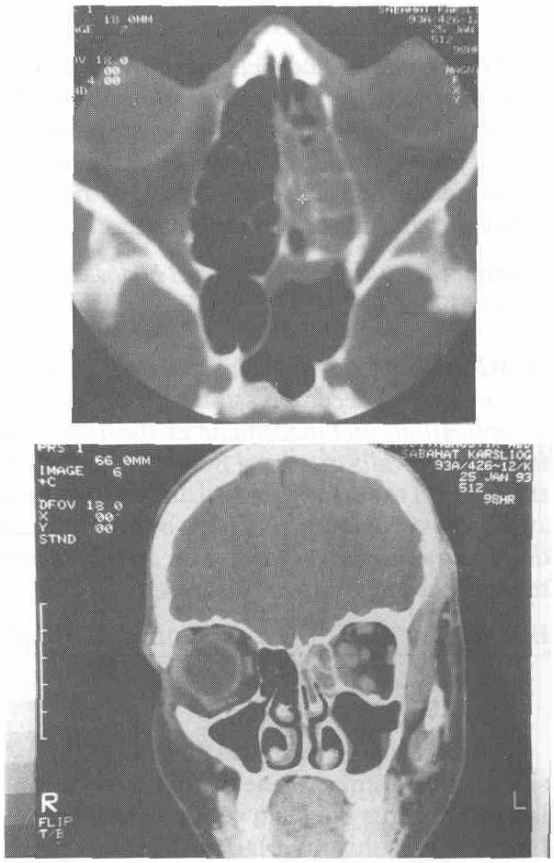

Şekil l ve 2 : Sol etmoidite bağlı sol periorbital selülit ve *belirgin propitozis, bilgisayarlı tomografi tetkiki, aksiyel kiki ve koronal (2) kesit.*

3. C.S. 45 yaşında kadın hasta üç gündür sağ gözünde batma, yanma, çapaklarıma ve bir gündür kızarıklık ve şişlik şikayeti ile göz kliniğine yatırılan hasta görüldüğünde sağ göz ileri derecede proptotik, göz kapakları kızarık, hassas, ödemli, göz hareketleri ağrılı idi. KBB muayenesinde sağ burun pasajında hafif ödem ve hiperemi dışında belirgin patoloji saptanamadı. CT tetkikinde sağ periorbital selülit dışında sağ

maksiller ve etmoid hücrelerde mukoza kalınlaşması ve sıvı kolleksiyonu tespit edildi. FESC uygulanan hastanın Tamına papyraceasında anteriyor bölgede defektif bir alan olduğu görüldü. Patoloji temizlendi, deferk Merosel Sinüs-pack ile örtüldü. Hastanın takibinde ikinci ayda defekt olan bölgeye uyan alanda orta konka mukoza ile kavite lateral duvarı arasında oluşan 0.5 cm.Iik sinesi açıldı.

4. A.A. 48 yaşında erkek hasta 14.12.1992 tarihinde bilateral ciddi propitozis, kapak retansiyonu, kompansif optik nöropati, Graves hastalığı tanısı ile göz servisine yatırıldı. Propycil tedavisindeki hasta ötiroid idi. Sağ gözde görme persepsyon +, projeksiyon +, sol gözde tashih i le 0.7 idi. Her iki gözde hareketler yukarı ve aşağı bakışta kısıtlı idi. Hertel ekzoftalmometresi ile yapılan ölçümlerde 100 mm. aralıkta Sağ göz 24 mm., sol göz 23 mm. idi. Sağ gözde afferent pupiller defekt mevcut olup her iki gözde fundusta koroidal katlantılar izleniyordu. Hastaya mega doz steroid ve oral idame steroid verildi. Tedaviye cevap vermemesi üzerine hastaya toplam 2000 rad radyoterapi uygulandı. Sağ gözde optik atrofinin gelişmeye başlaması üzerine hasta KKB servisine refere edildi. Çekilen CT tetkikinde her iki göz ileri derecede proptotik idi ve göz kaslarında hastalığa bağlı kalınlaşma izleniyordu. (Şekil 3, 4) Hastaya FESC tekniği ile bilateral sfenoetmoidektomiyı takiben orbita mediyal ve inferiyor duvarları kanın fossadan açılan küçük bir pencerenin de yardımıyla tümüyle açıldı ve periorbital dokuların sfenoetmoid ve maksiller sinüs içine prolabe olması sağlandı. Dekompresyon sonrası proptozis sağ gözde 4.5 mm.den sol gözde 4 mm azaldı. Hastanın postoperatif görmesi sağ gözde 5 metreden parmak saymaya, sol gözde tama çıktı ve iki aylık izlenimde olumsuz bir gelişme olmadı.

Hastaların tümü Kompüterize tomografik tetkiklerinin yapılmasını takiben fonksiyonel endoskopik sinüs cerrahisi tekniği ile öpere edildiler. Operasyonların tümü birinci yazar tarafından fonksiyonel endoskopik sinüs cerrahilerinin büyük kısmında olduğu gibi lokal anestezi altında yapılmıştır. Sfenoetmoidi klasik Stammberger (6) tekniği ile tamamlandıktan sonra orbita mediyal duvarı tümüyle ortaya

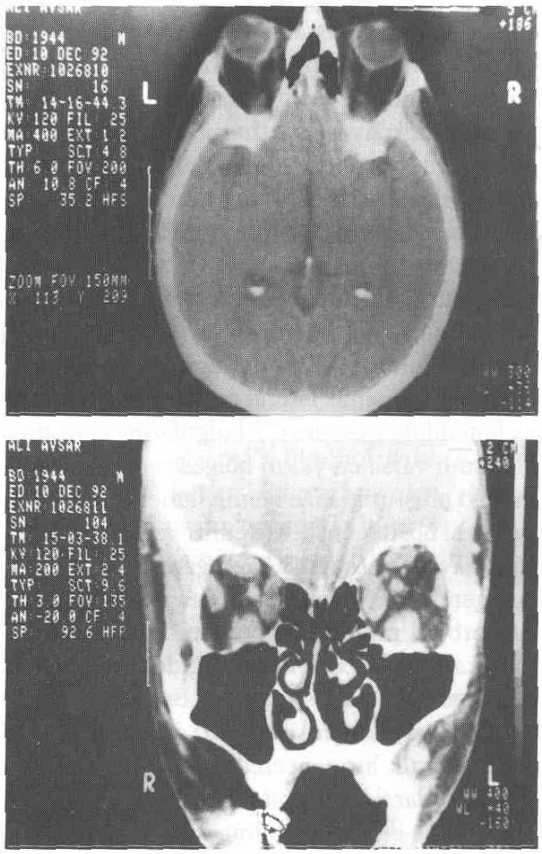

Şekil 3 ve 4: Graves hastalığına bağlı bilateral belirgin propitozis (3) ve göz kasları kitlesinde artış (4). CT aksiyel (3) ve koronal (4) kesitleri.

kondu ve operasyona devam edildi. Sinüzit komplikasyonu nedeniyle öpere edilen tüm hastalar operasyona en az iki gündür devam,eden İ.V. mültipl antibiyotik baskısı altında girdiler ve postoperatif medikal tedaviye en az on gün devam edildi. Hastaların tümü postoperatif üç gün içinde taburcu edildiler. Bir hastada post operatif 3. gün orta mea drenajındaki tıkanmaya bağlı yeniden proptozis gelişmesi üzerine yeniden hospitalizasyon sağlandı ve pansuman esnasında drenajı tıkayan krutlar temizlenerek hastalığın yeniden gelişmesi engellendi. Bir hastanın post-op. 2. ayda orta meatusda gelişen sineşisi pansumanda açıldı. Üç aylık takiplerinde hastaların yakınması olmadı.

TARTIŞMA VE SONUÇ

Tüm operasyonlar sedasyon altında topikal-lokal anestezi altında hasta ile kooperasyon kurularak yapılmıştır. Yeterli bir sedas-

yon altında usulüne uygun bir lokal-topikal anestezi hastayı genel anestezinin risk ve zorluklarından uzak tutacağı gibi operasyon sınırlarında, özellikle etmoid tavanında, hastanın ani batıcı ağrı uyarısı vermesi ile cerraha da büyük ölçüde yardımcı olur. Endoskopun direkt görüşü altında etmoid arter, lamina papyracea, kribriform plate, optik sinir, intemal karotid arter görülüp tanınarak patoloji emniyetli bir biçimde tümüyle temizlenerek geniş buruna iştirakli ve aerasyon ve drenajı sağlanmış bir kavite oluşturulur. (4) Etmoid labirent ve gerektiğinde sfenoid sinüs lateral duvarı tümüyle ortaya konulduktan sonra CT bulgularına göre apse oluşumu varsa en yakın bölgeden lamina papraceayı oluşturan ince kemik lamel açılarak periorbital boşluk enspekte edilir ve abse boşaltılır. Graves hastalığına bağlı geniş dekompresyon gerektiren vakalarda orbita mediyal duvarını orbital piramidin apexine kadar tümüyle dışarı alınarak, periorbital yağ dokusunun kaviteye prolabe olması sağlanır. Bu vakalarda ortibal piramidin inferiyor duvarı da kanin fossada açılan küçük bir pencereden de çalışılarak tümüyle açılarak periorbital dokuların maksiller sinüs içine de prolabe olması ile orbita içi basınç ve proptozis büyük ölçüde azaltılır. Bu metodun Graves hastalığında kullanılan tek duvar dekompresyonları, kraniyotomi ile superiyor duvar da dahil birden fazla duvarın dekompresyonu, modifiye bleferoplasti insizyonu ile dekompresyon gibi güç ve travmatize edici, genel anestezi ve post-op ciddi ve uzun bakım gerektiren tekniklere göre daha basit, az travmatize edici, güvenilir, risksiz morbiditesi düşük ve zaman ve paradan tasarruf sağlayan, başarılı sonuç veren bir operasyon olduğu görülmektedir. (1,2,5)

Operasyonu takiben hastalar antibiyotik kullanımına devam ederler ve sistemik bulguları düzelen ve parenteral ilaç kullanımı gerektirmeyen hastalar operasyonun ertesi günü taburcu edilir ve kontrollere çağırılır. Kontroller esnasında kaviteler endoskopik olarak enspekte edilir oluşan hemorajik krutlar temizlenilir, eğer kullanıldı ise Merosel tamponlar alınır ve gereken vakalarda antibiyotik ve / veya steroidli pomatlar kullanılır. Fonksiyonel endoskopik sinüs cerrahisi metodu gerek hekim, gerek hasta açısından uygulanılması klasik yöntemlere kıyasla kolay ve tehlikesiz bir metotdur. Literatürde bilateral optik sinir kesişine bağlı körlük de dahil ciddi komplikasyonlar bildirilmesine rağmen Messerklingerin 2500 vakalık serisinde majör komplikasyon olmaması ve kliniğimizde yaptığımız 100'ün üstünde vakada da hiçbir majör komplikasyon görülmemesi, gerekli eğitimi almış tecrübeli uzmanlarca yapılan bu müdahalenin ciddi komplikasyon potansiyeline rağmen emniyetli ve güvenilir olduğunu göstermektedir. (6,7)

Orbitaya yönelik endoskopik cerrahi; klasik yöntemlere kıyasla çok daha emniyetli olması, başarılı sonuç vermesi, minimal cerrahi travmaya neden olması, lokal anestezi altında kısa bir operasyon süresi olması, postoperatif dönemde hastayı minimal sürede hospitalize etme gereği göstermesi ve fonksiyonel bir operasyon olması, yani rrünimal destrüksyon ile vücudun kendi savunma mekanizmalarım tıkayan engellerin ortadan kaldırılması ile bu mekanizmaların tekrar işlemesini sağlayarak normal fonksiyonların kazanılmasını sağlaması açısından cerrah ve hasta açısından avantajlar içerir. Dezavantaj olarak ise komplikasyonlu vakalarda her koşulda olması gereken CT tetkikinin, bu operasyon öncesi şart olması, gerekli teknik donanıma sahip olunması gerekliliği ve fonksiyonel endoskopik sinüs cerrahisinde ve özellikle endoskopik komplikasyon cerrahisinde tecrübeli bir cerrah tarafından yapılması gerekliliği sayılmalıdır.

KAYNAKLAR

1. Antoszyk JH, Tucker N, Codere F: Orbital decompression for Graves disease. Ophthalmic Surg. 23:516-21,1992.
2. Carter KD, Bartley RF, Hessburg TP, Musch DC: Long term efficacy of orbital decompression for compressive optic neuropathy of Graves' eye disease. Ophthalmology 98:1435-42, 1991.
3. Kaya S, Özden C: Paranazal sinüzitlerin orbital komplikasyonları. 15. Türk Milli ORL Kongresi Tutanakları, 1982.
4. Kennedy DW, Matthew L, Miller NR, Zinreich SJ: Endoscopic transnasal orbital decompression. Arch Otolaryngol Head Neck Surg. 116:275-282, 1990.
5. Ogura JH, Thawley SE; Orbital decompression for exophthalmus. Otolaryngol Clin North Am. 13:29-38, 1980.
6. Stammberger H.: Endoscopic endonasal surgery - Concepts in treatment of recurring rhinosinusitis. Otolaryngol. Head Neck Surg. 94:143-56, 1986.
7. Turgut S, Akyol MU, Özdem C, Dere H, Gürcan B, Cokkeser Y: Functional endoscopic sinus surgery. 15. Dünya KBB, Baş-Boyun Cerrahisi Kongresinde sunulmak üzere kabul edilmiştir, 1993.