OLGU SUNUMU

SUPRAGLOTTİK YERLEŞİMLİ BİR LARENGEAL PARAGANGLİOMA VAKASI

SUPRAGLOTTIC LARYNGEAL PARAGANGLIOMA - A CASE REPORT

Dr. Ayhan Gökler*, Dr. İstemihan Akın*, Dr. Ayşegül Vural, Dr. Ata Gürzümar ***

K.B.B. ve Baş Boyun Cerrahisi Dergisi l : 37 - 39

***ÖZET**: Largengeal paragangliomalar son derece nadir görülen tümörlerdir. Literatürdeki en geniş seride 62 vaka bildirilmiştir. Bu yazımızda superior larengeal yapılardan orijin almış olan, supraglottik yerleşimli bir paraganglioma vakasından bahsetmekteyiz. Bu vaka nedeniyle literatür taranarak paragangliomaların klinik görünümleri, semptomları ve tedavileri üzerinde tartışılmıştır.*

***Anahtar Sözcükler**: Larenks tümörleri, Paragangliomalar*

***SUMMARY:** Laryngeal paragangliomas are very rare tumours. The largest reported series in the literature consists of 62 cases. in this article a supraglottic paraganglioma originated from superior larenyngeal paraganglia is reported. Clinical appearance, symptoms and treatment of paragangliomas is discussed, with a review of the literature.*

***Key Words** : Laryngeal neoplasms, Paraganglioma.*

GİRİŞ

Paragangliomalar, nöral kaynaklanan extra-adrenal sempatik veya parasempatik sinirlerin yakın komşuluğundaki paragangliler cisimciklerin vaskülarize neoplazileridir. Baş boyun bölgesinde genellikle parasempatik yapıda olan bu tümörler bir takım nöroendokrin ürünler meydana getirirler. Sıklıkla orta kulak daki timpanik pleksusda, glossofarengeal ve vagus sinirleri boyunca, karotis bifurkasyonunda, juguler bulbusda ve nadiren orbitada ve superior ile inferior larengeal sinirler boyunca bulunan paraganglionlar kan Ph'sındaki değişimlerden direkt olarak etkilendikleri için kemodektoma ismiyle de anılırlar (1).

Baş boyun bölgesindeki paragangliomalar içinde en sık görülenleri karotis bifurkasyonundan orijin alanlar ile glomus jugularedir. Intravagal paragangliomalara bunlardan daha az sıklıkla rastlanır (8|. Larenks orijinli paragangliomalar çok nadirdir ve genellikle superior larengeal sinir ile yakın ilişkili olarak band ventrikülün antero-superior bölümü ile trioid kartilajın superior bölümüne yakın bulunurlar (5).

Inferior larengeal sinir ile yakın ilişkili olarak gelişme gösteren paragangliomalara daha az sıklıkta rastlanır. Bu bölgedeki oluşumlar krikoid kıkırdak ile trakea 1. halkası arasında görülürler (5). İleri derecede vaskülerize bir yapıya sahip olan paragangliomalarda chief (ana) ve sustentaküler (destek) hücreler fibrovasküler bir stroma ile adacıklara ayrılarak organoid, alveoler veya karakteristik "Zellballen" yapıyı oluştururlar (2).

Terminolojide eskiden beri kullanılan kemodektoma, glomus tümörü, kromaffinoma, non-kromaffin paraganglioma isimlerinin larengeal orijinli paragangliomalar için uygun olmadığı belirtilmektedir (7). Anatomik bölgeyi belirtmesinden dolayı larengeal paraganglioma terimini tercih ediyoruz.

* SSK Ankara Hastanesi 1. KBB Kliniği SSK
** Ankara Hastanesi Patoloji Kliniği

Elektron mikroskopik ve immunohistokimyasal çalışmalar sonunda ana hücrelerde yoğun yapıda nörosekretuar granüllerin bulunduğu belirlenmiş ve çeşitli markerların mevcudiyeti saptanmıştır (6,7).

Tedavide endoskopik ekzisyondan parsiyel ve total larenjektomiye kadar değişen cerrahi yöntemler uygulanmaktadır (4).

Radyoterapi ve kemoterapinin survi üzerine etkilen görülmemiştir (5).

VAKA TAKDİMİ

1946 doğumlu kadın hasta F.G. bir yıldır devam eden ses kısıklığı şikayeti ile kliniğimize başvurdu. Yapılan ayrıntılı K.B.B. muayenesinde indirekt larengoskopide sol ventriküler band 1/3 ön kısımda 0.5 cm. çapında submukozal yerleşimli hiperemik kitle izlendi. Sistemik muayenede patoloji saptanmadı.

Hastaya 27.6.1990 tarihinde genel anestezi altında süspansiyon larengoskopi ile endoskopik olarak müdahale edildi. Submukozal yerleşimli kitle en-blok olarak eksize edildi. Spesmenin postoperatif histopatolojik incelenmesinde, çok katlı yassı epitel ile örtülü bir alanda fibrovasküler stromanın adacıklara ayırdığı oval, yuvarlak ve belirgin eozinofil sitoplazmalı hücreler izlendi (Resim 1,2,3). Eozinofilik hücrelerin nukleuslarında yuvarlak ve bazofilik yapı dikkati çekiyordu. Fibröz bantların nöral ve vasküler yapılarla içice olduğu ve tüm yapıların fibröz bir kapsül ile çevrili olduğu görüldü.

Hastada postoperatif komplikasyon olmadı. Üç yıldır bir şikayeti olmayan hastanın son kontrolünde nüks tespit edildi ve hemilarenjektomi ile müdahale edildi.

TARTIŞMA

Larengeal paraganglioma nadir rastlanan bir tümördür. Literatürde bugüne kadar yapılmış en kapsamlı çalışma Konowitz ve arkadaşları (4) tarafından yapılan çalışmadır. Literatür taraması şeklindeki bu çalışmada vakaların %70'inde ses kısıklığı, %26'sında boğaz ağrısı, %26 oranında disfaji, %20 vakada dispne, %6 vakada hemoptizi ve %6'sında hava yolu obstrüksiyonuna rastlanmıştır. Bizim sunduğumuz vakada ses kısıklığı hastanın başlıca şikayeti idi. Konowitz yaptığı çalışmada 62 vakadan bahsetmektedir, fakat Barnes 62 vakayı eleyerek 34'e indirmiştir (1).

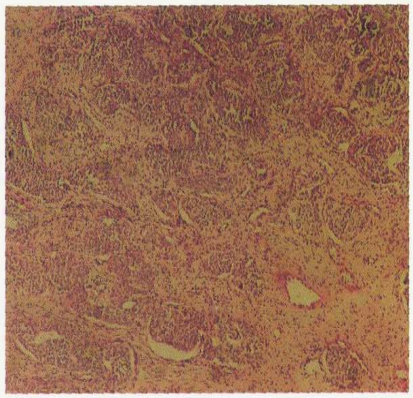

Resim 1 : Larengeal paraganglioma

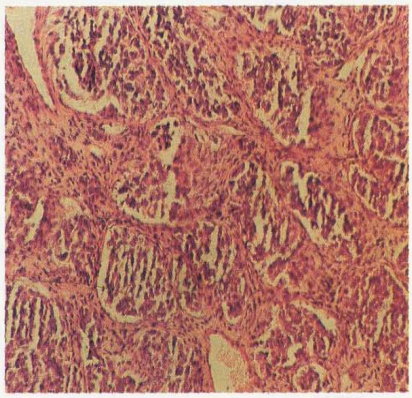

Resim 2 : Larengeal paraganglioma

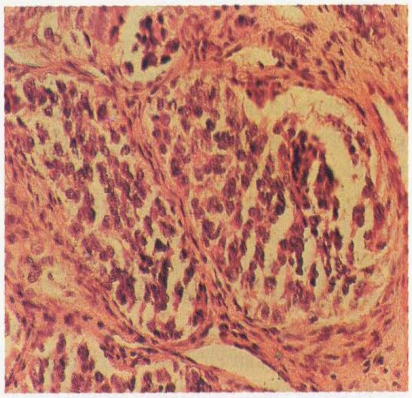

Resim 3 : Larengeal paraganglioma (Paraganglioma tanısı alan vakanın histopatolojik incelemesinde görülen karekteristik "Zellballen" yapı)

Çeşitli otörler ışık mikroskopisi ile kuboidal eozinofilik hücrelerin fibrovasküler septalarla ayrılmış ada yapılan oluşturduğunu ve karakteristik zellballen yapı gösterdiklerini bildirmekteler (4,9). Hücre nukleuslarında küçük, uniform dağılımlı kromatine rastlanmakla beraber büyük ve hiperkromatik yapı da izlenir. Batsakis'e (2) göre eozinofilik veya amfofilik sitoplazmalı chief (ana) hücreler histopatolojik yapıya hakimdir. Destek görevi gören sustentaküler hücreler daha az sayıdadırlar veya hiç olmayabilirler. Ana hücrelerin elektron mikroskopisindeki ortak özellikleri yoğun yapı gösteren nörosekretuar granüllere sahip olmalarıdır (6,7).

İmmunohistokimyasal çalışmalar meten-kefalin, sinaptofizin, nöron-spesifik enolaz gibi nöroendokrin markerlarm paragangliomaların ana hücrelerinde gösterilebildiklerini, S-100 protein ve glial fibriller asidik proteinlerin sustentaküler hücrelerde bulunduklarını ortaya koymuştur (6). Monoklonal ve poliklonal antikorlarla yapılan bu çalışmaları sunulan vakada yapma olanağını bulamadık. Batsakis tipik histopatolojik yapıya sahip bu tümörlerin ışık mikroskopu ile tanısının biopsi alma tekniğindeki hatalardan dolayı zorlaşabileceği ve benign natürdeki paragangliomaların yanlışlıkla atipik karsinoid tanısı alabileceğinden bahsetmektedir (2).

Paragangliomaları temel olarak iki tipe ayırarak inceleyen bazı otörlere göre Tip I paragangliomalarda semptomlar ses kısıklığı, disfaji ve dispneden ibaret olup, lokal rekürens riski ve metastaz görülme oranı düşüktür (3). Bu tip vakalarda lokal eksizyon ile tedaviyi önermektedirler. Tip II paragangliomalarda kronik ağrı tabloya hakimdir, lokal rekürens riski ve metastaz olanı yüksektir. Bu tipe giren vakaların radikal cerrahi yöntemleri ile tedavileri gerekmektedir (3). Diğer bir çalışmada boğaz ağrısı ile seyreden vakaların %75'inde metastatik hastalık görüldüğü bildirilmektedir (4). Nitekim sağ otaljisi olan bir vakada endoskopik eksizyondan bir yıl sonra nüks görüldüğü ve hastanın 11 yıl sonra dissemine hastalıkları dolayı kaybedildiği Smith ve arkadaşları tarafından yayınlanmıştır (9).

Bu yazıda sunulan ve ağrı semptomu olmayan vakada endoskopik eksizyondan üç yıl sonra nüks görülmüş olması ilginçtir.

El-Silimy'ye (3) göre ağrı semptomu olmayan Tip I vakalarda nüks görülme oranı çok düşüktür. Diğer otörler de nüks ve metastaz buldukları vakalarda ağrı semptomundan bahsetmektedirler (4,9).

Hatta Smith ve arkadaşları (9) bu tip vakaların malign olarak değerlendirilmeleri gerektiğini vurgulamaktadırlar.

Histopatolojik olarak malignite kriterleri bulunmayan paragangliomaları, klinik seyir ve semptomların şiddetine (özellikle ağrı semptomu) göre değerlendirip tedavi planlamasını yapmayı, karşılaşılan nüksden sonra uygun bulmuyoruz. Tedaviyi planlarken ağrısı bulunmayan vakalarda da nükse rastlanabileceğini düşünmek ve endoskopik eksizyon yerine daha radikal girişimlerde bulunmak gerekmektedir. Konowitz ve arkadaşları (4) da endoskopik eksizyonun yetersiz olduğunu ve daha radikal tedaviden yana olduklarını belirtmektedirler.

Paragangliomaların klinik görünümleri çok tipiktir. Submukozal, ülserasyon göstermeyen, hiperemik kabarıklık şeklinde görülürler. Nadirde olsa bu tipik görünümle karşılaşıldığında, paragangliomanın akla gelmesi ve vaskülerize bir yapıya sahip olan bu kitleden kanama riskinden dolayı biopsi alınmaması tavsiye edilmektedir (4).

KAYNAKLAR

1. Brandwein M., Levi G., Som P ve Urken ML.: Paraganglioma of the inferior laryngeal paraganglia, a case report. Arch Otolaryngol Head Neck Surg Vol. 118:994-996,1992.
2. Batsakis JG., El-Naggar AK., Luna MA.: Neuroendocrİn tumors of larynx. Ann Otol Rhinol Laryngol 101:710-714, 1992.
3. El-Siliroy O., Harvy L: A clinico-pathological classification of laryngeal paraganglioma. The Joumal of Laryngology and Otology Vol. 106:635-639,. 1992.
4. Konowitz PM., Lawson W., Som PM., Urken ML. et al., Laryngeal paraganglioma: Update on diagnosis and treatment. Laryngoscope 98:40-49, 1988.
5. Lawson W., Zak FG.: The glomus bodies (paraganglia) of the human larynx. Laryngoscope 84:98-111, 1974.
6. Milroy GM., Rode J., Moss E.: Laryngeal paragangliomas and neuroendocrine carcinomas. Histopathology 18:201-209, 1991.
7. Moisa H.: Neuroendocrine tumors of the larynx. Head & Neck 13:498-508, 1991.
8. Moore G., Yarington CT., Mangham CA.: Vagal body tumors: Diagnosis and treatment. Laryngoscope 96:533-536, 1986.
9. Smith O., Yoıings R., Snell D., Nostrand PV.: Paraganglioma of the larynx. The Joumal of Otolaryngology 17(6):293-301, 1988.