OLGU SUNUMU

İNTRATEMPORAL FASİYAL SİNİR NÖROMASI

INTRATEMPORAL FACIAL NERVE NEUROMA : A CASE REPORT

Dr. Metin ARSLAN*, Dr. Ünsal ERKAM*, Dr. H. Nedim ARDA*

K.B.B. ve Baş Boyun Cerrahisi Dergisi l : 90 - 92

***ÖZET**: Fasiyal sinirin primer tümörleri oldukça nadirdir. Literatürde şimdiye kadar yaklaşık 300 vaka bildirilmiştir. Bu makalede, kliniğimizde Bell paralizisi ön tanısı ile operasyona alman ve mastoid segmentte fasiyal sinir kitlesi ile karşılaşılan bir vakamızı sunduk. Fasiyal sinir nöroması ile ilgili deneyimler, geçerli teşhis ve tedavi prensipleri gözden geçirilmiştir.*

***Anahtar Sözcükler:** Fasiyal sinir, Nöroma.*

***SUMMARY**: Primary tumours of the facial nerve are relatively rare. Approximately 300 cases have been reported thus far in the literature, in this article we presented a case who was operated because of Bell's palsy, but a mass was seen in the mastoid segment of the facial nerve during the operation. The present article reviews the experience with facial neuromas, current diagnostic and therapeutic principles.*

***Key Words**: Facial nerve, Neuroma.*

GİRİŞ

İntratemporal fasiyal sinir primer nörojenik tümörlerinin nadir görülmesi sıklıkla bunların teşhis ve tedavilerini geciktirmektedir (3). Yavaş ilerleyen veya gizli semptomlar sıklıkla gözden kaçmakta veya ekstansif hale gelinceye kadar teşhis edilememektedir. Tamamen asemptomatik olup ancak otopside tespit edilmiş vakalarda yayınlanmıştır (9). Fasiyal spazm ve gittikçe artan zayıflıktan ani veya tekrarlayan paralizilere kadar geniş fasiyal disfonksiyon spektrumu gösterebilirler. Fasiyal sinir nöromaları, serebellopontin açıdan fasiyal kaslara kadar herhangi bir noktadan hatta n.petrosus superficialis majör, n.stapedius ve chorda timpani gibi dallardanda kaynaklanabilir (8). 239 vakalık bir literatür taramasında en sık olarak Fallop kanalında ve özellikle timpanik segment kaynaklı (%58) olduğu tespit edilmiştir (3). eriferik fasiyal paralizilerin yaklaşık 5'inden fasiyal sinir nöromaları sorumludur (4,11).

* SSK Ankara Hastanesi 2. KBB Kliniği ANKARA

OLGU

60 yaşında erkek hasta sol fasiyal paralizi şikayeti nedeniyle kliniğimize başvurdu. Öyküsünde daha önce bu tip şikayeti yokken iki ay önce ani olarak sol periferik fasiyal paralizi geliştiği saptandı. Başka bir yakınması olmayan hasta kliniğimize başvuruncaya kadar iki ay süreyle verilen steroid ve fizik tedaviden herhangi bir fayda görmemişti. Otoskopi doğal, EMG'si total aksona! dejenerasyon olarak değerlendirildi. Odyolojik incelemede, stapes refleksinin bilateral pozitif olduğu ve bilateral tiz seslerde presbiakuziyi düşündürecek şekilde sensörinöral işitme kaybı tespit edildi. Schirmer testi doğal olarak değerlendirildi. Bell paralizisi olarak değerlendirilen hasta fasiyal dekompresyon yapılmak üzere operasyona alındı. Mastoid segment dekompresyonu esnasında segmentin 1/2 orta kısmında 0,3x0,3 cm. boyutlarında kitle saptandı. Kitle sinir kılıfından soyularak trunkusa zarar vermeden total olarak çıkarıldı ve dekompresyon tamamlandı. Kitlenin patolojik

tanısı fasiyal nöroma olarak geldi. (pr. no: 11428, 29/12/1992). Hasta 5 ay sonra kontrole geldiğinde paralizi bulguları tamamen düzelmişti (Resim 1 ve 2).

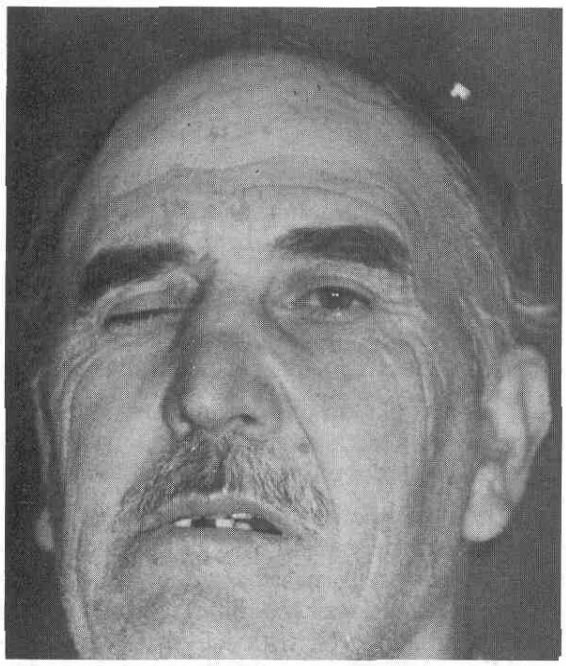

Resim 1 : Hastanın operasyondan önceki durumu.

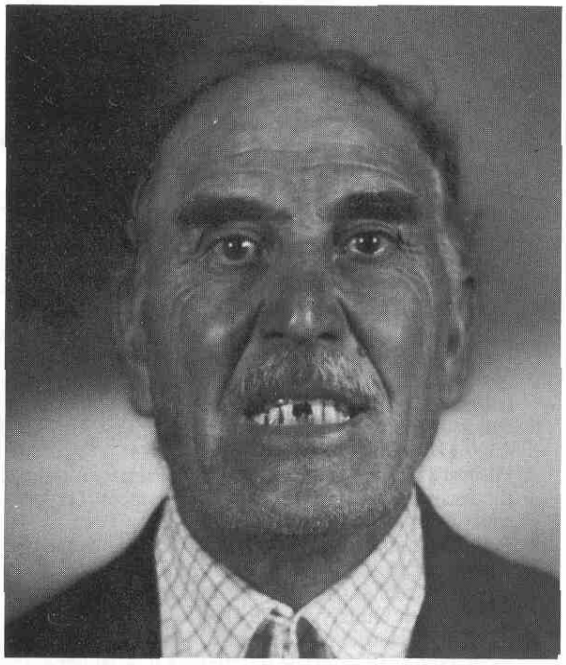

Resim 2 : Hastanın postop 5. aydaki kontrol fotoğrafında sol periferik fasiyal paralizinin düzeldiği görülmektedir.

TARTIŞMA

Cerrahi yaklaşımın seçimi klinik bulgular, lezyonun yeri, ve hastanın yaşına bağlıdır. Bir kısım yazarlar küçük fasiyal sinir lezyonlarının semptomatik hale geçinceye kadar izlenmesi gerektiği konusunda görüş birliği içindedir (7).

Fasiyal parezi en sık görülen semptom olmakla birlikte ikinci sıklıkla rekürren paralizi veya fasiyal hiperkinetik bozukluklar görülür. Paralizi intervalleri arasında tam iyileşme nadirdir (2). Prognesif gelişen fasiyal nöromalı hastalar gerçek etiyoloji tespit edilene kadar aylar hatta yıllarca Bell paralizisi kabul edilerek tedavi görmektedirler (3). Bell paralizili bütün hastalar, paralizinin başlangıcından sonra 6 ay içinde sinir fonksiyonlarında az yada tamamen düzelme gösterirler (6). Fasiyal sinir paralizisi etiyolojisi incelendiğinde May'in 2165 vakalık serisinde %53, Fisch'in serisinde %40, Devriese'nin serisinde %58 oranında neden Bell paralizisidir. Bazı yazarlar Bell paralizisinin hayatı tehdit etmemesi nedeniyle konservatif tedavinin tercih edilebileceğini belirtmişlerdir (l). Bu tip yaklaşımda tümör veya diğer etiyolojik faktörleri ekarte edebilmek için CT veya MRI yaptırılmalıdır.

Literatüre geçmiş yaklaşık 300 vakanın 238'ini kapsayan bir taramada saptanan semptomların dağılımı Şekil l'de özetlenmiştir (3).

Şekil l: Fasiyal norinomlu 238 vakada semptomlar

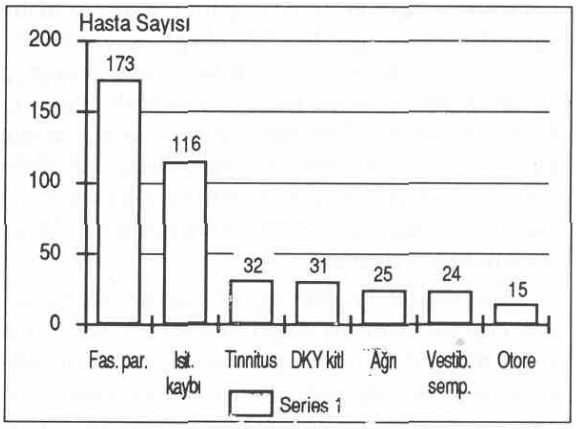

İkinci sıklıkta odyovestibüler semptomlar, görülmektedir. Geniculat gangliyonun distalinde olan tümörlerde iletim tipi işitme kaybı sık görülür. Sensörinöral işitme kayıpları, retrokoklear belirtiler veya ünilateral vestibüler zayıflık tümörün sinirin proksimalinde olduğunu veya otik kapsül erozyonu yaptığını düşündürür.

Birlikte otore olan vakalar başlangıçta kronik otitis media olarak değerlendirilebilmektedir. Bu vakalarda eksplorasyon sırasında fasiyal sinirle ilgili olduğu düşünülen bir kitleyle karşılaşıldığında biyopsi alınmamalıdır (3). Orta kulak ve dış kulak yolunda görülen kitlelerde fasiyal sinir fonksiyonu ve Fallop kanalının görüntülenmesi mutlaka operasyondan önce değerlendirilmelidir.

Fasiyal sinir nöroması düşündürecek spesifik bir odyovestibüler bulgu yoktur. NET ve elektronörografi gibi testler akut paralizi için değerli olmakla birlikte yavaş gelişen proseste motor fibriller kısmen tahrip olduğu ve rejenerasyonda bir taraftan devam ettiği için motor birim kaybının derecesini değerlendirmede sınırlıdır. Odyovestibüler ve fasiyal sinir fonsiyonlarını ölçen testler ancak temporal kemik CT veya MRI tetkikler ile birleştirildiğinde değer kazanırlar. Temporal kemiğin kontrast madde ile yapılan high resolution CT(10) veya daha ileri bir yöntem olan gadolinyumlu MRI, fasiyal sinir nöromaları için kullanılan en sağlıklı tetkiklerdir (5).

Hastamızda periferik fasiyal paralizinin ani başlaması ve kitle düşündürecek patognomonik herhangi bir belirti saptanmaması bizi Bell paralizisine yaklaştırdı. Öyküsünde önemli özellikler göstermeyen bu tip vakalarda CT ve/veya MRI tetkikleri rutin istenmemektedir. Ancak klinisyenin önceden tecrübesi varsa ve şüphelenirse görüntüleme yöntemlerine başvurabilir. Lezyonun mastoid veya timpanik segment dışında yerleşmiş olması halinde eksplorasyonda kitleyi tespit edemeyecek, daha sonraki postop kontrollerde iyileşme gözlenmediğinde görüntüleme yöntemleri düşünülecekti. Bu arada zaman kaybına bağlı istenmeyen gelişmeler çıkabilecekti. Bizim şansımız tümörün eksplorasyon sahamızda olması ve sinir trunkusundan kolayca traşlanabilmesi oldu.

İntranöral yayılım eğilimi nedeniyle tümörün cerrahi sınırları ve şu andaki görüntüleme yöntemleri nede intraoperatif olarak tespit edilebilmektedir. Bu nedenle fasiyal nöromanın tedavisi neoplazmın, bulunduğu segmentle birlikte ekstirpasyonu ve bir graftle anastomoz yapılmasıdır. Cerrahi sınırlara mutlaka frozen yapılmalıdır (12).

Sinirin mastoid ve timpanik segmentindeki tümörlere mastoidektomi-fasiyal reses yaklaşımı ile kolaylıkla ulaşılır. Tümörün çok küçük olduğu nadir vakalarda kitle, ana trunkus korunarak traşlanabilmektedir. Eğer hastanın işitmesi iyi ise labirentin ve meatal segmentlere orta fossa kraniotomisiyle yaklaşılmalıdır. İşitmenin iyi olmadığı vakalarda veya belirgin intrakranial sinir yayılımının olduğu vakalarda translabirentin yaklaşım tercih edilir. Tümör eksizyonundan sonra interpozisyonel graft olarak n.auricularis magnus, daha büyük defektlerde n.suralis kullanılmaktadır (12).

SONUÇ

Fasiyal sinir primer neoplazmlarının ayırıcı tanısında Bell paralizisi, akustik nöroma, intrapetröz epidermoid tümörler, konjenital kolestatum, izole timpanik kemodektoma düşünülmelidir. Fasiyal sinir neoplazmlarında diagnostik bir semptom olmaması nedeniyle, erken tanı için her zaman şüpheci davranmak gerekir.

Bir fasiyal sinir tümör tanısını desteklemede odyolojik testler ve fasiyal sinir fonksiyon testleri yardımcı olur.

Özellikle gadolinyum gibi paramanteyik kontrast maddelerle yapılan MRI gibi diagnostik görüntüleme yöntemleri neoplazmın yayılım sınırlarını göstermede çok yararlıdır. Optimal cerrahi yaklaşımı belirleyebilmek için tümörün proximalde nereye kadar uzandığını saptamak gerekir.

Yazışma Adresi : Dr. Metin Arslan
S.S.K. Ankara Hastanesi 2. KBB Kliniği
Dışkapı - Ankara

KAYNAKLAR

1. Fisch U: Surgery for Bell's palsy. Arch Otokryngol 107:1-11, 1981.
2. Kienzie GD, Goldenberg MH, Just NWM et al: Facial nerve neurinoma presenting as middle cranial fossa mass: CT appearance. J Comput Assist Tomogr 10:391-394, 1986.
3. Lipkin AF, Coker NJ, Jenkins HA et al: Intracranial and Intratemporal facial neuroma. Otolaryngol Head Neck Surg 96:71, 71-79, 1987.
4. Martin N, Sterkers O, Mompoint D et al: Facial nerve neuromas: MR imaging, Neuroradiology 34:62-67, 1992.
5. Neely JG, Alford BR: Facial nerve neuromas. Arch Otolarygnol 100:298-301, 1974.
6. Peiterson E: The natural history of Bell-s palsy. Am J Otol 4:107-111, 1982.
7. Pilsburry HC, Price HC, GArdiner LJ: Primary tumors of the facial nerve: Diagnosis and management. Laryngoscope 93:1045-1048, 1983.
8. Pulec JL: Symposium of ear surgery II: facial nerve neuroma. Laryngoscope 82:1160-1176, 1972.
9 Saito H, Baxter A: Undiagnosed intratemporal facial neuromas. Arch Otolaryngol 95:415419, 1972.
10. Shankar L, Hawke M, Leekam RN et al: Computed tomographic analysis of the intratemporal facial nerve and facial nerve neuromas. Can Assoc Radiol J 40(3]:150-155, 1989.
11. Wiet RJ, Lotan AN, Monsell EM et al: Tumor involve ment of facial nerve. Laryngoscope 93:1301-1309, 1983.
12. Wiet RJ, Pyle GM, Schramm DR: Middle fossa and intratemporal facial nerve neuromas. Otolaryngol Head Neck Surg 104 (1):141-142, 1991.