KBB ve BBC Dergisi 17 (2):45-9, 2009

Adenoid Hipertrofisi Saptanan Erişkin Yirmi Üç Olgunun Analizi

Adenoid Hypertrophy: Analysis of Twenty-Three Adult Patients

Dr. Turgut KARLIDAĞ, Dr. Erol KELEŞ, Dr. İrfan KAYGUSUZ, Dr. Hayrettin Cengiz ALPAY, Dr. İsrafil ORHAN, Dr. Şinasi YALÇIN

Fırat Üniversitesi Tıp Fakültesi Kulak Burun Boğaz AD, Elazığ

ÖZET

Amaç: Bu çalışmada, erişkin yaş grubunda görülen adenoid hipertrofisinin klinik özellikleri ve tedavisi literatür gözden geçirilerek tartışıldı.
Yöntem ve Gereçler: Çalışmaya adenoid hipertrofisi olan 23 erişkin hasta dahil edildi. Tüm hastaların yaşları, cinsiyetleri, semptomları, fizik muayene ve tomografi bulguları, daha önce geçirilmiş ameliyat hikayesi ve yapılan ameliyatları ayrı ayrı kaydedildi. Hastaların tümüne klasik ve/veya mikrodebrider yardımıyla nazal endoskopik adenoidektomi uygulandı. Spesmenlerin tamamı patolojik incelemeye gönderildi.
Bulgular: Hastaların yaş dağılımı 17-55 yaş arasında olup (ortalama 29.8 ± 12.8), 15'i erkek, 8'i kadındı. En sık başvuru nedeni burun tıkanıklığı (%100), ağzı açık uyuma (%100) ve horlamaydı (%60.8). Fizik muayenede tüm hastalarda nazofarenks arka duvarından koanaya doğru uzanan ve posteriordan bilateral olarak koananın ağzını dolduran vejetatif kitle olduğu görüldü. Adenoidektomiye ilave olarak septal deviasyonu olan yedi hastaya septoplasti, üç hastaya konkaplasti operasyonları yapıldı.
Sonuç: Erişkin hastalardaki adenoid hipertrofisi; septal deviasyon, konka hipertrofisi gibi nazal patolojiler ile birlikte bulunabilir. Bu nedenle burun tıkanıklığı olan erişkin hastalarda adenoid hipertrofisinin olabileceği de akılda tutulmalı ve tedavisinde klasik yönteme ek olarak mikrodebrider ile endoskopik transnazal adenoidektominin uygulanabileceği unutulmamalıdır.

Anahtar Sözcükler
Erişkin, endoskopi, adenoidektomi

ABSTRACT

Objective: In this study, clinical features and management of adult patients with adenoid hypertrophy are discussed with a rewiev of the literature.
Material and Methods: Twenty three adult patients having adenoid hypertrophy are included in the study. Age, sex, symptoms, the findings of physical examination and computed tomography, operation history and twice-told operations are recorded separately for all patients. Classical and/or nasal endoscopic adenoidectomy performed all the patients and, all materials are sent to further pathologic investigation.
Results: Patients were between 17-55 years (mean 29.8 ± 12.8), and consisted of 8 females and 15 males. Patients are presented most frequently with nasal obstruction (100%), open mouth during sleep (100%) and snoring (60.8%). Physical examination showed a vegetative mass in the posterior wall of the nasopharynx approaching to choanae and occluded posterior choanae bilaterally in all patients. In addition to adenoidectomy, septoplasty was performed in seven patients with septal deviation, and turbinate reduction in three patients.
Conclusion: Adenoids in adults can be along with nasal pathologies like septal deviation or turbinate hypertrophy. Consequently, the adenoid hypertrophy must be keep in mind in adult patients with nasal obstruction. In addition to the classical method, the endoscopic-assisted transnasal adenoidectomy using power system can be an effective method in the management.

Keywords
Adult, endoscopy, adenoidectomy.

Çalışmanın Dergiye Ulaştığı Tarih: **05.02.2009** Çalışmanın Basıma Kabul Edildiği Tarih: **06.04.2009**

≈

Yazışma adresi

Dr. Turgut KARLIDAĞ
Fırat Üniversitesi Tıp Fakültesi,
KBB Kliniği, 23119, Elazığ
Tel: 0. 424. 233 35 55/2773
GSM: 0 532 623 27 35
Faks: 0. 424. 238 80 96
E-posta: turgut_karlidag@yahoo.com

GİRİŞ

Adenoidler (nazofaringeal tonsil), palatin ve lingual tonsillerle birlikte Waldeyer halkasının birer elemanıdır. Burun yoluyla alınan mikroorganizmalar karşısında savunma bariyeri görevini üstlenen ve lenfoid yapıda olan adenoid dokusu, nazofarenks arka duvarında yerleşmiş olup 3-7 yaşlar arasında en büyük boyutlarına ulaşır.[1] Büyümüş adenoid dokusunun eski haline dönmesi genelde 10-16 yaşları arasında gerçekleşir.[1,2]

Çocukluk yaş grubunda burun tıkanıklığının en sık nedenlerinden biri adenoid hipertrofisidir. Hipertrofiye olan adenoid dokusu genellikle ergenlik döneminde gerilemekle birlikte, nadir de olsa erişkinlerde burun tıkanıklığnın bir nedeni olarak karşımıza çıkmaktadır.[1-4] Adenoid hipertrofisi burun tıkanıklığı, horlama, ağzı açık uyuma, hiponazal konuşma ve burun akıntısı gibi semptomlara neden olabilir. Burun içerisindeki anatomik veya mukozal patolojiler semptomların şiddetini artırır.[5] Bu çalışmada erişkinlerde nadir olarak burun tıkanıklığına sebep olan ve sıklıkla gözardı edilen adenoid hipertrofisi tanısı almış 23 erişkin hastanın, klinik özellikleri ve tedavisi literatür gözden geçirilerek tartışıldı.

YÖNTEM VE GEREÇLER

Çalışmaya kliniğimize Mart 2002- Haziran 2008 tarihleri arasında burun tıkanıklığı nedeniyle başvuran ve transnazal endoskopik muayenelerinde adenoid hipertrofisi saptanan 17 yaşından büyük 23 hasta dahil edildi. Tüm hastaların yaşları, cinsiyetleri, semptomları, fizik muayene ve tomografi bulguları, daha önce geçirilmiş ameliyat hikayesi, alışkanlıkları ve yapılan ameliyatları ayrı ayrı kaydedildi. Alerji hikayesi olan hastaların total IgE düzeyine bakıldı ve deri prick testi yapıldı.

Anamnezleri alınan hastaların rutin kulak burun boğaz muayeneleri yapıldı. Hastaların 0^0 endoskopla burunlarından, 70^0 endoskop ile ağızlarından nazofarenkslerine ulaşılarak nazofarenks endoskopileri yapıldı. Hastalara burun ve sinüs patolojisinin olup olmadığının değerlendirilmesi ve adenoid hipertrofisinin görüntülenmesi için bilgisayarı tomografi (BT) çekildi. Yirmi yaş üzerinde olan 19 hastada maligniteyi ekarte etmek için ameliyat öncesi nazofarenksten endoskopik biopsi alındı. Ameliyat öncesi tüm hastalarda Human Immunodeficiency Virus (HIV) taraması yapıldı. Patoloji sonucu lenfoid hiperplazi şeklinde rapor edilen hastalara genel anestezi altında klaik adenoidektomi yapılarak ilk etapta hiperplazik dokunun ana kısmı çıkarıldı. Kitlenin koana ağzını kapatan kısmı ise endoskopik transnazal mikrodebrider yardımıyla çıkarıldı. Çıkarılan tüm materyaller hematoksilen-eosin ile boyandıktan sonra histopatolojik olarak ışık mikroskobu ile incelendi.

BULGULAR

Hastaların, yaşları 17-55 arasında (ortalama yaş 29.8±12.8) değişmekte olup, 15'i (%65.2) erkek, 8'i (%34.7) kadın idi. Hastaların kliniğimize en sık başvuru şikayeti burun tıkanıklığı (%100) idi. Bunu ağzı açık uyuma (%100) ve horlama (%60.8) takip ediyordu. (Tablo 1). Hastaların daha önce dördüne (%17.3) septoplasti , üçüne (%13) tonsillektomi ve ikisine (%8.6) adenoidektomi (birine 12 ay, diğerine 30 ay önce) operasyonunun yapıldığı öğrenildi. Rekürren adenoid hipertrofisi gelişen iki hastanın daha önce klasik yöntemle adenoid dokusu kürete edilmiş fakat ameliyat sonrası kısa süre sonra burun tıkanıklığı şikayetinin tekrarladığı saptanmıştı.

Fizik muayenede tüm hastalarda nazofarenks arka duvarında, koanayı kapatan vejetatif kitle tespit edildi. Adenoid dokunun özellikle nazofarenksin üst kısmında koana girişlerinde hipertrofiye olduğu görüldü. Hastaların tamamında grade 3-4 düzeyinde adenoid hipertrofisi olduğu saptandı (Resim 1, 2).[5] Hiçbir olguda servikal lenfadenopati saptanmadı. Alerji hikayesi olan sekiz hastanın dördünde (%17.3) deri prick testinin pozitif olduğu görüldü ve bunlardan ikisinde (%8.6) total IgE düzeyi yüksek olarak bulundu. Altı (%26) hastada sigara kullanma hikayesi vardı. Hiçbir hastada HIV pozitifliği saptanmadı. BT'de adenoid hipertrofiye ek olarak yedi hastada septal deviasyon, beş hastada tek taraflı inferior konka hipertrofisi ve iki hastada bilateral etmoid, maksiller ve sfenoid sinüslerde kronik sinüzit bulguları saptandı (Resim 3).

Tablo 1. Adenoid hipertrofili 23 hastanın semptomları

Semptomlar	Hasta sayısı	(%)
Burun tıkanıklığı	23	100
Ağzı açık uyuma	23	100
Horlama	14	60.8
Hiponazal konuşma	12	52.1
Kronik burun akıntısı	10	43.4
Geniz akıntısı	7	30.4
Başağrısı	3	13.0
İşitme azlığı	3	13.3
Kronik öksürük	2	8.6

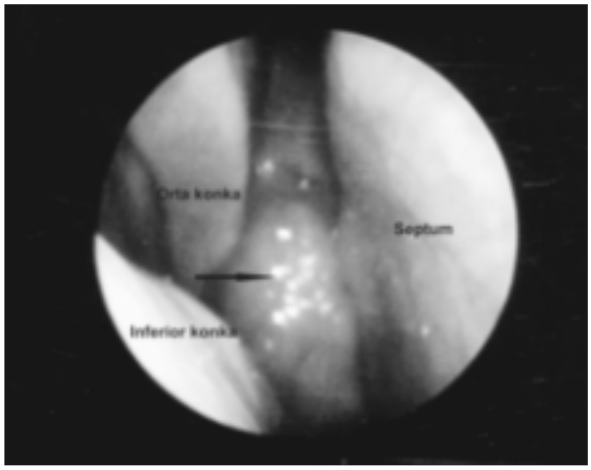

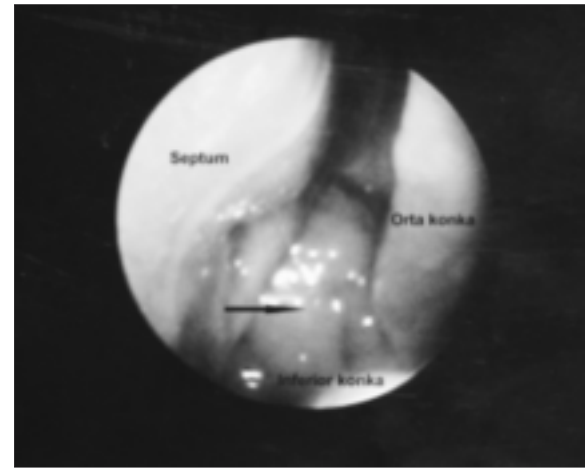

Resim 1. a) Adenoid hipertrofisinin sağ endonazal endoskopik görünümü (siyah ok). **b)** Adenoid hipertrofisinin sol endonazal endoskopik görünümü (siyah ok).

Adenoidektomiye ilave olarak septal deviasyonu olan yedi (%30.4) hastaya septoplasti, üç (%13) hastaya konkaplasti, kronik rinosinüziti olan iki (%8.6) hastaya endoskopik sinüs cerrahisi ve efüzyonlu otitis mediası olan üç (%13) hastaya ventilasyon tüpü takılması operasyonları yapıldı. Patolojik değerlendirme sonucu tüm hastalarda lenfoid hiperplazi şeklinde rapor edildi. Hastaların takip süresi 1 ile 5 yıl arasında olup (ortlama 3.08 ± 1.50) bu süre içerisinde rekürrens ile karşılaşılmadı.

TARTIŞMA

Adenoid dokusunun varlığı 19. yüzyıl başlarında Yearsley tarafından ortaya konulmuş ve ilk adenoidektomi 19. yüzyılın sonlarında Kopenhag'tan Wilhelm Meyer tarafından yapılmıştır. Meyer[6] adenoid dokusunun varlığını palpe ederek tespit etmiş ve bu dokunun burun tıkanıklığına ve işitme azlığına yol açtığını belirtmiştir.

Waldeyer halkasına ait lenfatik dokular ilerleyen yaşla birlikte spontan olarak küçülmeye başlar, öyle ki bu dokular çoğu erişkinde rudimenterdir. Bu doğal seyre neden olan mekanizmalar tam olarak bilinmemekle birlikte; DNA sentezinin azalması, hücre proliferasyonunda azalma, B lenfositlerin miktarında azalma, lenfoid foliküllerin boyut ve sayısında azalmanın bu küçülmeye neden olabileceği öne sürülmüştür.[7]

Adenoid hipertrofisi genellikle çocukluk çağının hastalığı olmasına rağmen, son yıllarda artan endoskopik muayene sıklığı ile birlikte erişkinlerde de nadir olmadığı görülmüştür.[3,4,8] Erişkinlerde görülen adenoid

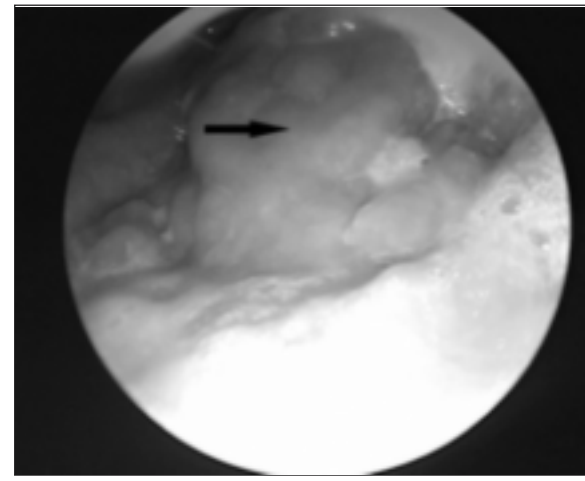

Resim 2. Adenoid hipertrofisinin nazofarenksten endoskopik görünümü (siyah ok).

vejetasyonların nedeni konusunda net bir fikir birliği yoktur. Ancak etyolojide bakteriyel ve viral enfeksiyonlarla birlikte, alerji ve eksternal irritanlara (sigara, toz, zehirli gazlar) maruz kalmaya bağlı reaktif immunolojik değişiklikler sorumlu tutulmaktadır.[2,3,7,9] Finkelstain ve ark.,[2] aşırı sigara içenlerin yaklaşık %30 kadarında obstrüktif adenoid hipertrofinin varlığını rapor etmişlerdir. Bizim hastalarımızın %26'sında sigara kullanımı hikayesi vardı. Ayrıca alerjik rinit düşündüren bulgulara sahip sekiz hastanın dördünde deri prick testinin pozitif olduğu görüldü ve bunlardan ikisinde total IgE düzeyi yüksek olarak bulundu. HIV pozitifliğinin de adenoid hipertrofisine neden olabileceği bildirilmiş ve nazofarenkste kitlesi olan HIV pozitif 14 hastadan alınan biopsi sonucunun lenfoid hiperplazi

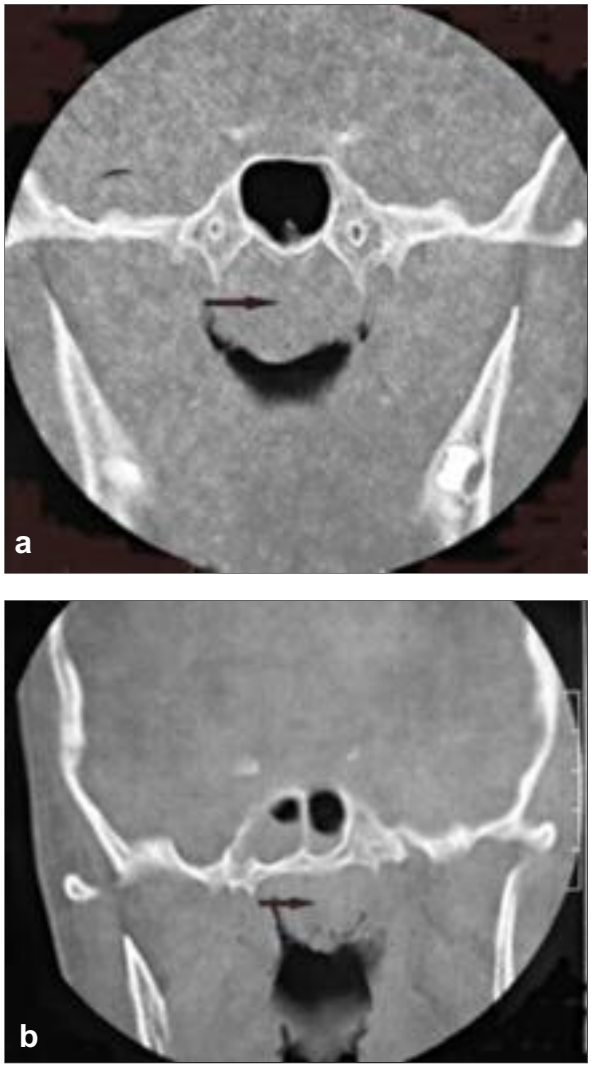

Resim 3. a) Koronal planda çekilmiş paranazal tomografide adenoid hipertrofisinin görünümü (siyah ok). **b)** Koronal planda çekilmiş paranazal tomografide adenoid hipertrofisinin sfenoid sinüzit ile birlikte görünümü.

şeklinde rapor edildiği bildirilmiştir.[10] Bizim çalışmamızda ise hiçbir hastamızda HIV pozitifliği saptanmamıştır.

Nazal septum deviasyonlarının nazal fizyolojiyi etkileyerek sıklıkla kronik sinonazal inflamasyona neden olması ve buna bağlı olarak postnazal akıntının oluşması, septum deviasyonlarının indirek yoldan da olsa adenoid dokudaki fizyolojik regresyonu önlediği fikrinin ileri sürülmesine neden olmuştur.[3] Olgularımızın yedisinde adenoid vejetasyonla birlikte septum deviasyonun olması bu görüşü desteklemektedir. Ayrıca burun tıkanıklığı olan dört hastanın daha önce septoplasti operasyonu geçirdiği düşünülürse ayırıcı tanıda mutlaka adenoid vejetasyonun düşünülmesi gerektiği bir gerçektir. Bu durum, burun tıkanıklığı olan hastalarda burun ve nazofarenksin endoskopik olarak iyi bir şekilde değerlendirilmesi gerektiğini ortaya koymaktadır. Bu değerlendirme yapılmadığı takdirde, ameliyat sonrası hastaların şikayetlerinin devam etmesi halinde eksik tedavi durumu söz konusu olacaktır.

Çocuklarda nazal tıkanıklığın en sık sebebi olan adenoid hipertrofisinin erişkinlerde de burun tıkanıklığı yanında obstrüktif uyku apnesi, effüzyonlu otitis media ve östaki tüpü disfonksiyonu gibi sorunlara yol açabilceği unutulmamalıdır.[11] Hastaların kliniğimize en sık başvuru şikayeti sırasıyla burun tıkanıklığı (%100), ağzı açık uyuma (%100) ve horlama (%60.8) idi. Ayrıca üç hastada effüzyonlu otitis mediaya raslanmış olup bu hastalara adenoidektomi ile eş zamanlı olarak bilateral ventilasyon tüpü takılmıştır.

Genel olarak adenoid vejetasyonlu hastalarda iki taraflı seröz otit bulgusu görülmekte olup, tek taraflı seröz otit bulgusu görüldüğünde nazofarenks karsinomundan şüphelenilmelidir.[12] Erişkinlerde adenoid hipertrofisi varlığında bu durumun nazofarenks karsinomu ile ayırıcı tanısının mutlaka yapılması gerekmektedir. Endoskopik muayene bu patolojieri birbirinden ayırmada önemli ipuçları verir. Adenoid vejetasyon endoskopide, nazofarenks karsinomunun aksine, ülsere ve nekrotik olmayan, orta hatta vejetan kitle şeklinde görülür.[4] Yine bilgisayarlı tomogrofide nazofarengeal yumuşak dokuda asimetrik kalınlaşma kasinomu, simetrik kalınlaşma ise adenoid vejetasyonu düşündürür.[13] Tüm bu bulgulara rağmen bu patolojileri birbirinden ayırmak zor olabilmekte, kesin tanı için patolojinin desteğine ihtiyaç duyulmaktadır. Vakalarımızın 19'una maligniteyi dışlamak amacıyla lokal anestezi altında transnazal endoskopik biyopsi yapılmış, sonuç lenfoid hiperplaziyle uyumlu olarak rapor edilmiştir.

Klasik yöntemle adenoidektomi, sıklıkla adenoid dokusunun tamamının eksize edilmesinde yetersiz kalmaktadır. Özellikle klasik yöntemle nazofarenksin posterior superior bölgesini temizlemek bazen mümkün olmamakta ve rezidü adenoid dokusunun kalmasına neden olabilmektedir. Bu amaçla hem transnazal hem de transoral yolla endoskopik görüş altında forsepsler ve mikrodebriderler kullanılmıştır.[14,15] Mikrodebrider kullanımı özellikle adenoid dokunun nazal pasaja doğru sarktığı, koanaları tamamen kapatan ve transoral olarak yeterli rezeksiyon yapılamayan olgularda önerilmektedir.[14] Çalışmamızda iki hastaya daha önce adenoidektomi yapılmış ve sonrasında rekürrens ile karşılaşılmıştır.

Bu durumun transoral yolla koana ağzındaki adenoid dokusunun yeterince kürete edilememesinden kaynaklandığını düşünmekteyiz. Biz koanaların ağzını kapatan ve transoral yolla eksizyonu zor olan hastalarımızda mikrodebrider kullanılmasının faydalı olacağına inanmaktayız.

Sonuç olarak burun tıkanıklığı şikayetiyle başvuran erişkin hastalarda septal deviasyon, konka hipertrofisi gibi nazal patolojiler yanında adenoid hipertrofisinin de olabileceği mutlaka akılda tutulmalı, bu patolojilerin birlikte olabileceği unutulmamalıdır. Burun tıkanıklığı olan her erişkin hastanın endoskopla burun ve nazofarenks muayenesi yapılarak adenoid hipertrofi araştırılmalıdır. Adenoid hipertrofisi olan erişkin hastaların tedavisinde klasik yönteme ek olarak mikrodebrider yardımıyla endoskopik transnazal adenoidektominin yapılması tedavinin etkinliğini arttırabilir.

KAYNAKLAR

1. Aydin O, Ateşpare A, Ustündağ E. Erişkinlerde adenoidal hipertrofi. Kulak Burun Boğaz Klinikleri 2005;7:28-31.
2. Finkelstein Y, Malik Z, Kopolovic J, Bernheim J, Djaldetti M, Ophir D. Characterization of smoking-induced nasopharyngeal lymphoid hyperplasia. Laryngoscope 1997;107: 1635-42.
3. Yildirim N, Sahan M, Karslioğlu Y. Adenoid hypertrophy in adults: clinical and morphological characteristics. J Int Med Res. 2008;36 :157-62.
4. Yüce I, Somdaş M, Ketenci I, Çağlı S, Unlü Y. Erişkinlerde görülen adenoid vejetasyonlar: 12 olgunun değerlendirilmesi. Kulak Burun Boğaz Ihtis Derg 2007;17:130-32.
5. Joshua B, Bahar G, Sulkes J, Shpitzer T, Raveh E. Adenoidectomy: long-term follow-up. Otolaryngol Head Neck Surg 2006;135: 576-80.
6. Birkent H, Akçam M. Tonsillekomi ve adenoidektomi: Geleneksel ve yeni teknikler. Türkiye Klinikleri J Surg Med Sci 2005;1:16-25.
7. Mattila PS, Tarkkanen J. Age-associated changes in the cellular composition of the human adenoid. Scand J Immunol 1997;45:423-7.
8. Kamel RH, Ishak EA. Enlarged adenoid and adenoidectomy in adults: endoscopic approach and histopathological study. J Laryngol Otol 1990;104:965-7.
9. France AJ, Kean DM, Douglas RH et al. Adenoidal hypertrophy in HIV-infected patients. Lancet 1988;2:1076.
10. Desai SD. Seropositivity, adenoid hypertrophy, and secretory otitis media in adults--a recognized clinical entity. Otolaryngol Head Neck Surg 1992;107:755-7.
11. Parikh SR, Coronel M, Lee JJ, Brown SM. Validation of a new grading system for endoscopic examination of adenoid hypertrophy. Otolaryngol Head Neck Surg 2006;135:684-7.
12. Hopping SB, Keller JD, Goodman ML, Montgomery WW. Nasopharyngeal masses in adults. Ann Otol Rhinol Laryngol 1983;92:137-40.
13. Sievers KW, Greess H, Baum U, Dobritz M, Lenz M. Paranasal sinuses and nasopharynx CT and MRI. Eur J Radiol 2000;33:185-202.
14. Rodriguez K, Murray N, Guarisco JL. Power-assisted partial adenoidectomy. Laryngoscope 2002; 112 (Suppl 100):26-8.
15. Cannon CR, Replogle WH, Schenk MP. Endoscopic-assisted adenoidectomy. Otolaryngol Head Neck Surg 1999;121:740-4.