KBB ve BBC Dergisi 19 (1):21-24, 2011

İç Kulak Tutulumu ile Giden Relapsing Polikondrit: Olgu Sunumu

Relapsing Polichondritis with Inner Ear Involvement: Case Report

***Dr. Özgür TARKAN, *Dr. Fikret ÇETİK, *Dr. Özgür SÜRMELİOĞLU, *Dr. Oktay ÇİDEMAL, **Dr. Aysun UĞUZ**

* Çukurova Üniversitesi Tıp Fakültesi, Kulak Burun Boğaz AD,
** Çukurova Üniversitesi Tıp Fakültesi, Patoloji AD, Adana

ÖZET

Relapsing polikondrit (RP) kıkırdak ve bağ dokusunun inflamasyonu ve destrüksiyonuna yol açan, nadir görülen otoimmün bir hastalıktır. Kulak ve burunun elastik kıkırdağı, periferal eklemlerdeki hyalen kıkırdak, vertebral fibrokartilaj, trakeobronsial kıkırdak, göz ve kalpteki proteoglikandan zengin yapılar ve iç kulak etkilenebilir. RP çoğu hastada fluktuan ve progresif bir seyir izlerken, yaşam süresinde belirgin bir kısalmaya neden olur. Major klinik özellikleri aurikular kondrit, artrit, nazal kondrit, oküler inflamasyon, odyovestibüler hasar, auriküler, nazal ve solunum yolları kondritidir. RP tanısı klinik, patolojik, radyolojik olarak konulmaktadır. Bu makalede 14 yaşında yaklaşık üç yıldır, nazal kıkırdakta ve her iki aurikülada tekrarlayan polikondrit ve bilateral ileri derecede sensörinöral işitme kaybı olan bir çocuk olgu sunuldu.

Anahtar Sözcükler
Polikondrit, tekrarlayan; işitme kaybı; otoimmünite; iç kulak

ABSTRACT

Relapsing polichondritis (RP) is an unusual autoimmune disorder that causes destruction and inflammation of cartilaginous and connective tissues. Elastic cartilage of the ears and nose, hyaline cartilage of peripheral joints, vertebral fibrocartilage and tracheobronchial cartilage, as well as proteoglycan-rich structures of the eye, heart, blood vessels or inner ear may all be affected. In most patients, RP manifests a fluctuating and progressive course which eventually results in a significant shortening of life expectancy. The major clinical features include auricular chondritis, arthritis, nasal chondritis, ocular inflammation, chondritis of the respiratory tract and audiovestibular damage. The diagnosis of RP is made on clinical, pathological and radiological basis. In this paper a 14 years-old child with a three-year history of the bilateral recurrent chondritis of the bilateral auricle, nasal chondritis and bilateral sensorineural hearing loss was reported.

Keywords
Polichondritis, relapsing; hearing loss;autoimmunity; inner ear

Çalışmanın Dergiye Ulaştığı Tarih: **03.12.2009** Çalışmanın Basıma Kabul Edildiği Tarih: **04.05.2010**

≈

Yazışma Adresi
Dr. Özgür TARKAN
Çukurova Üniversitesi Tıp Fakültesi, Kulak Burun Boğaz AD,
Balcalı/Adana
E-posta: ozgur_tarkan@yahoo.com

GİRİŞ

RP, kıkırdak dokuların epizodik ataklarla karekterize, nadir bir inflamatuar hastalığıdır. Jacksh-Wartenhost tarafından ilk defa 1923 yılında tanımlanmış ve "polikondropati" olarak isimlendirilmiştir. Hastalık daha sonra kondromalazi ya da kronik atrofik polikondrit olarak adlandırılmıştır. 1960'da Pearson ve ark.[1] "relapsing polikondrit" terimini kullanmışlardır. Hastalık her yaşta görülebilir ancak 40'lı yaşlarda pik yapar. Kadın ve erkekler arasında hastalığın görülme insidansı eşittir.[2]

RP, kıkırdakların inflamasyonu ve progresif destrüksiyonuna ek olarak, noneroziv inflamatuar artrit, odyovestibüler disfonksiyon, oküler inflamasyon (sklerit, episklerit), vaskülit, daha nadir olarak renal tutuluma neden olabilir.

OLGU SUNUMU

On dört yaşında erkek hasta sağ kulakta üç gündür ağrılı şişlik ve kızarıklık yakınmaları ile polikliniğimize başvurdu. Hastanın öyküsü derinleştirildiğinde sağ kulaktaki şikayetlerin 2-3 yıldır azalıp artarak devam ettiği, burun sırtında çökme olduğu ve son üç yıldır giderek artan işitme azlığı olduğu öğrenildi. Ateş, halsizlik, üşüme, titreme yakınmaları yoktu.

Hastanın fizik incelemesinde vital bulguları stabil, sistemik muayeneleri normaldi. Oftalmolojik ve lokomotor muayenesi doğal olup aktif artrit bulgusu saptanmadı. Kulak Burun Boğaz muayenesinde sağ aurikulada diffüz ödem, kızarıklık ve palpasyonla hassasiyet mevcuttu. Sağ dış kulak yolu (DKY) ödemli idi ve timpanik membran değerlendirilemiyordu. Sol aurikula, DKY ve timpanik membran doğaldı. Nazal muayenede dorsumda semer burun deformitesi mevcuttu. Larinks muayenesi doğal olup üst solunum yollarının tutulumuna dair bulgu saptanmadı (Resim 1).

Odyolojik incelemesinde saf ses odyogramında her iki kulakta total işitme kaybı olduğu saptandı. Yapılan beyin sapı odyometrisi ile her iki kulakta işitme eşikleri elde edilemedi.

Yapılan Romberg, yürüme, parmak-burun-parmak testlerinde vestibüler patoloji gözlenmedi. Spontan nistagmus mevcut değildi.

Laboratuar analizinde: hemoglobin, beyaz küre, C-reaktif protein, sedimantasyon hızı, C3, C4 değerleri normal sınırda olup; romatoid faktör (RF), antinükleer antikor (ANA) ve anti-DNA (-) idi. Akciğer grafisi normal olup iki yönlü lumbosakral grafide sakroileit lehine bulgu saptanmadı. Sağ auriküla posteriorundan alınan tam kat insizyonel biyopsinin histopatolojik incelemesi perikondrit lehine değerlendirildi. Kıkırdak doku ve etrafındaki yumuşak dokuda yoğunlaşan mononükleer iltihabi hücreler, kıkırdak dokuda lenfositik infiltrasyon ve fokal nekrotik değişiklikler izlendi (Resim 2). Temporal kemik bilgisayarlı tomografi (BT) incelemesinde; sağ tarafta tragus ve aurikulada, solda tragusta kalsifikasyonlar saptandı. RP olarak değerlendirilen hasta romatoloji bölümüne konsülte edildi, tedavi olarak prednisolon 16 mg tb 1x1 ve diklofenak sodyum 100

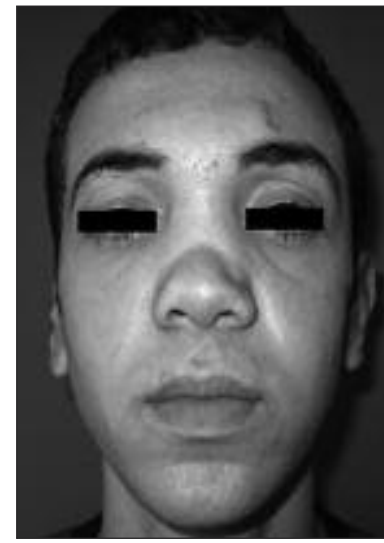

Resim 1. Burunda semer burun deformitesi.

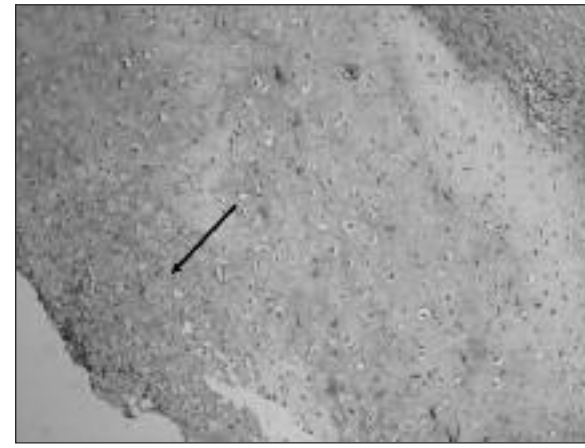

Resim 2. Kıkırdak dokusu ve etrafındaki yumuşak dokuda yoğunlaşan mononükleer iltihabi hücre infiltrasyonu.

mg tb 1 x 1 başlandı. onuncu günde aurikulada kızarıklık ve hassasiyet geriledi, tedaviye 6 ay devam edildi, ancak işitme kaybında düzelme gözlenmedi (Resim 3).

TARTIŞMA

RP için sıklıkla Mc Adam ve ark.[3] tarafından 1976'da belirlenen tanı kriterleri kullanılmaktadır.

Mc Adam kriterleri şunlardır:

1. Her iki kulak kepçesinde tekrarlayan kondrit,

2. Noneroziv inflamatuar artrit,

3. Burun kıkırdaklarında kondrit,

4. Konjonktivit, keratit, sklerit, episklerit ve/veya üveitin olduğu göz inflamasyonu,

5. Laringeal ve/veya trakeal kıkırdakların tutulduğu üst solunum yolunda kondrit,

6. Kohlear veya vestibüler disfonksiyon.

Bu kriterlerden üç veya daha fazlasının olması tanı için gereklidir.

1979'da Damiani ve Levine,[4] 1986'da Michet ve ark.[5] Mc Adam kriterlerini modifiye ettiler.

Modifiye Mc Adam kriterleri şunlardır:

1. En az üç ya da daha fazla Mc Adam kriterinin bulunması veya

2. En az bir ya da daha fazla Mc Adam kriteri ve pozitif histopatoloji veya

3. En az iki farklı bölgede kondrit bulunması ve düşük doz steroidlere veya dapsona yanıt vermesi.

Bizim olgumuzda sağ aurikulada tekrarlayan tek taraflı perikondrit hali mevcuttu ve nazal kıkırdaklarda tekrarlayıcı kondrite bağlı semer burun deformitesi gelişmişti. Kohlear tutuluma bağlı bilateral sensörinöral işitme kaybı mevcuttu. Auriküler kıkırdaktan alınan örnek dokunun histopatolojik incelemesinde perikondrit tablosu ortaya konmustu. Bu bulgularla olgumuza, Damiani ve Levine kriterlerine göre, RP tanısı konuldu.

Resim 3. Aurikulada hiperemi ve ödem.

RP'in patogenezi bilinmemektedir ancak çeşitli kanıtlar otoimmün mekanizmayı işaret etmektedir. Bunlar; inflamasyonun relaps ve remisyonlarla ilerlemesi, etkilenen kıkırdak dokusunun patolojik spesmenlerinde hücresel infiltrasyon ile IgG ve C3 gösterilmesi ve immünsüpresif tedaviye hastaların cevap vermesidir.[6] RP'li olgularda sağlıklı kontrollere göre daha sık HLA-DR4 pozitifliği bildirilmiştir.[7,8] Tip II kollajene karşı antikorlar RP'li hastaların %30-50'de saptanmış ve antikor seviyesindeki değişikliklerin hastalık aktivitesi ile ilişkili olduğu gösterilmiştir.[9]

RP'li olguların %40-50'sinde iç kulak bozukluğu tanımlanmıştır. Sensörinöral işitme kaybı iki taraflı ya da tek taraflı olabilir. İşitme kaybı progresyonu hızlı ya da yavaş olabilir. Vertigo insidansı, işitme kaybından daha düşüktür.[5,10] İç kulak patolojisinin, internal auditor arterin kohlear ve vestibüler dallarında vaskülitin yol açtığı sirkülasyon bozukluğu nedeniyle oluştuğu düşünülmektedir.[3] Kumakiri ve ark.[11] bilateral SN işitme kaybı (sağ 47dB-sol 51 dB) gelişen olgularında, prednisolon ve indometazin tedavisi ile beşinci ayda işitmenin normal sınırlara döndüğünü tespit etmişlerdir. Erken teşhis ile tedaviye erken başlamanın ve 50 dB gibi ılımlı işitme kaybının olması, geri dönüşü kolaylaştıran faktörler olabileceğini belirtmişlerdir. Bizim olgumuzda işitme kaybı kliniğimize başvurmasından üç yıl önce başlamıştı ve öyküsünde işitme kaybının giderek artış gösterdiği anlaşılmıştı. Hastaya bilateral total işitme kaybı tanısı ile prednisolon tedavisi uygulandı ancak işitme kaybında düzelme olmaması üzerine kohlear implant planlandı. Trentham ve Le[10] yaptıkları 66 hasta içeren çalışmalarında başlangıç semptom ve tanı arasındaki ortalama süreyi 2.9 yıl olarak belirtmişlerdir. Tanının bu kadar gecikmesini lokal semptomların farklılığına, diğer otoimmün hastalıklarla komplike oluşuna bağlamışlardır.

İşitme kaybı sensörinöral olduğu gibi iletim tipi olarak da karşımıza çıkmaktadır. İletim tipi kayıp, aurikulanın veya dış kulak yolunun kollaps ve ödemine bağlı olarak oluşabilir.

Artrit ve artralji, RP'li hastaların %50-75'i kadarında görülür. Artrit tekrarlayıcı, gezici, asimetrik, büyük ve küçük eklemleri etkileyen, erosiv olmayan ve

deformasyon bırakmayan karakterdedir. RF pozitifliği ve ANA titresinin yüksekliği yaygın değildir.[7] Bizim olgumuzda artrit ve artralji semptomları yoktu. Otoimmün laboratuar markerleri normaldi.

Aurikular kondrit hastaların %26'sında görülen bir semptomdur. Hastaların %89'da ortaya çıkar ve vakaların %95'de bilateraldir. Akut dönemde kızarıklık, ısı artışı, ağrı, şişlik ile karakterizedir. Aurikulada hasar ve şekil bozukluğu ile sonuçlanır. Nasal kondrit; kulak kondritine benzer, çok ağrılıdır, rinore ve epistaksisle sonuçlanabilir. Tekrarlayan inflamasyonlar burun kıkırdağında kollaps ile sonuçlanır ve semer burun deformitesi ortaya çıkar.[2] Bizim vakamızda tek taraflı aurikular tutulum ve buna bağlı deformasyonla birlikte semer burun deformitesi mevcuttu.

Göz tutulumu en sık sklerit ve episklerit şeklinde görülür. Keratit, konjunktivit, üveit ya da iritis de gözlenebilir.[2] Renal tutulum çok nadirdir ve varlığı kötü prognozu gösterir. Mikroskobik hematüri, proteinüri ve bazen de şiddetli böbrek fonksiyon kaybı ile gidebilir. Solunum yolu tutulumu, hastaların %50 kadarında görülür. Laringeal ve trakeal tutulum sonucunda ciddi dispne, stridor, wheezing, afoni görülebilir.

RP; sistemik vaskülitler, romatoid artrit, sistemik lupus eritematosus, Sjögren sendromu, spondiloartropati, myelodisplastik sendrom, inflamatuar barsak hastalıkları, Behçet hastalığı, otoimmün hemolitik anemi gibi hastalıklarla beraber görülebilmektedir.[12]

Hastalığın tedavisinde kortikosteroid kullanımının önemli bir yeri vardır. Non-steroid antiinflamatuar ilaçlar, aurikülar ya da nazal kondriti olan hastalarda tek başına kontrolü sağlayabilir ancak ciddi organ tutulumu olan yaygın hastalıkta kortikosteroid ve sitotoksik ilaçların (azotioprin, siklofosfamid) kombinasyonu ile daha agresif tedaviye ihtiyaç vardır.[7] Steroide yanıt vermeyen veya tolere edemeyen hastalarda azotioprin, siklofosfamid, klorambusil, siklosporin, metotreksat gibi immünsupresif tedavi kullanılabilir. AntiCD4 monoklonal antikorlar, TNFalfa, dapson kullanımının da RP'li hastalarda etkili olduğu saptanmıştır. Bizim olgumuzda prednisolon ve diklofenak sodyum ile tedaviye başlandı. Sağ aurikulada ödem, hiperemi ve hassasiyet tedavi ile geriledi ancak işitme kaybı düzelmedi.

SONUÇ

RP nadir görülen bir hastalık olmasına rağmen komplikasyonları, hasarları önlemek ve hastalığın tedavisine erken başlamak için tüm belirti ve bulgularından klinisyenler haberdar olmalıdır. Bu hastalıkta erken tanı ve tedavi, hastalığın mortalite ve morbiditesini önemli derecede etkilemektedir Önceki yıllara göre tedavi metodlarındaki ilerleme ve hastalığın daha iyi tanınmasından dolayı beklenen yaşam süreleri uzamıştır. RP, tekrarlayan aurikülar perikondriti olan hastalarda ayırıcı tanı için akılda tutulmalıdır.

KAYNAKLAR

1. Cohen PH, Rapini RP. Relapsing polychondritis. Int J Dermatol 1986;25(5):280-5.
2. Rapini RP, Warner NB. Relapsing polychondritis. Clinics in Dermatology 2006;24(6):482-5.
3. Mc Adam LP, O'Hanlan MA, Bluestone R, Pearson CM. Relapsing polychondritis: prospective study of 23 patiens and review of the literatüre. Medicine (Baltimore) 1976;55(3): 193-215.
4. Damiani JM, Levine HL. Relapsing polychondritis: report of ten cases. Laryngoscope 1979(6);89:929-46.
5. Michet CM, McKenna CH, Luthra HS, O'Fallon WM.. Relapsing polychondritis. Survival and predictive role early disease manifestations. Ann Intern Med 1986;104(1):74-8.
6. Buckner JH, Wu JJ, Reife RA, Terato K, Eyre DR. Autoreactivity against matrilin-1 a patient with relapsing polychondritis. Arthritis Rheum 2000;43(4):939-43.
7. Günaydın I, Daikeler T, Jacki S, Mohren M, Kanz L, Kötter I. Articular involvement in patients with relapsing polychondritis. Rheumatol Int 1998;18(3):93-6.
8. Lang B, Rothenfusser A, Lanchbury JS, Rauh G, Breedveld FC, et al. Suspectibility to relapsing polychondritis is associated with HLA-DR4. Arthritis Rheum 1993;36(5):660-4.
9. Foidart JM, Abe S, Martin GR, Zizic TM, Barnet EV, Lawley TJ, et al. Antibodies to type II collagen in relapsing polychondritis. N Eng J Med 1978;299(22):1203-7.
10. Trentham DE, Le CH. Relapsing polychondritis. Ann Int Med 1998;129(2):114-22.
11. Kumakiri K, SakamotoT, Karahashi T, Mineta H, Takebayashi S. A case of relapsing polychondritis preceded by inner ear involvement. Auris Nasus Larynx 2005;32(1):71-6.
12. Ananthakrishna R, Goel R, Padhan P, Mathew J, Danda D. Relapsing polychondritis-case series from South India. Clin Rheumatol 2009;28(1):7-10.