KBB ve BBC Dergisi 22 (2):44-7, 2014

Bilateral Yerleşimli Multipl Frontal Sinüs Osteomu: Olgu Sunumu

Multiple and Bilateral Frontal Sinus Osteomas: Case Report

Dr.Harun SOYALIÇ, Dr. Ahmet Serhat ERDOĞAN, Dr. Battal Tahsin SOMUK, Dr. Levent GÜRBÜZLER, Dr. Ahmet EYİBİLEN

Gaziosmanpaşa Üniversitesi Tıp Fakültesi, Kulak Burun Boğaz AD, Tokat

ÖZET

Osteomlar benign, iyi diferansiye matür kemik dokusundan oluşan osteojenik neoplazilerdir. Paranazal sinüs osteomları genellikle frontal sinüste görülmelerine rağmen diğer sinüslerde de rastlanabilir. Baş ağrısı şikayeti ile başvuran 58 yaşında erkek hastanın paranazal sinüs bilgisayarlı tomografisinde sol ve sağ frontal sinüsünde iki adet osteom görüldü. Osteoplastik flep yaklaşımı ile frontal sinüsteki bilateral yerleşimli osteomlar eksize edildi. Bu yazıda daha önce ingilizce literatürde bildirilmemiş bilateral frontal sinüs osteomu olgusu güncel literatür eşliğinde sunulmuş ve tartışılmıştır.

Anahtar Sözcükler
Frontal sinus; Gardner sendromu; osteom

ABSTRACT

Osteomas are benign, well-differentiated osteogenic neoplasms, and they are composed of mature bone tissue. Frontal sinus is the most frequently involved site, followed by ethmoid, maxillary, and sphenoid sinuses, respectively. A 58-year-old male patient applied to our clinic with headache, and there were two osteomas settled in the right and left frontal sinuses on paranasal sinus computerized tomography (CT). Paranasal sinus CT demonstrated two separate osteomas in the right and left frontal sinuses. Frontal sinus osteomas were excised bilaterally via osteoplastic approach. In this article, we report a case of bilateral frontal sinus osteomas which has not been presented in English literature before.

Keywords
Frontal sinus; Gardner syndrome; osteoma

Bu olgu 35. Ulusal KBB ve BBC Kongresi (2-6 Kasım 2013, Antalya)'nde poster bildiri olarak sunulmuştur.

Çalışmanın Dergiye Ulaştığı Tarih: **14.03.2014** Çalışmanın Basıma Kabul Edildiği Tarih: **06.06.2014**

≈

Yazışma Adresi

Dr. Harun SOYALIÇ
Gaziosmanpaşa Üniversitesi Tıp Fakültesi,
Kulak Burun Boğaz AD,
60100, Tokat
E-posta: harun_soyalic@hotmail.com

GİRİŞ

Osteomların kraniofasial bölgede en sık görülen lokalizasyonları paranazal sinüslerdir. Frontal ve etmoid sinüsler en sık tutulan sinüslerdir. Dış kulak yolu, orbita, temporal kemik ve pterigoid proçes diğer lokalizasyonu olan yerlerdir.[1] Paranazal sinus osteomları kronik rinosinüzit, hipozmi ve yüz ağrısı semptomları nedeni ile paranazal sinüs tomografisi incelenen hastalarda tesadüfen tespit edilirler. Genellikle cerrahi girişim asemptomatik vakalarda önerilmezken semptomatik osteomlar her zaman cerrahi olarak tedavi edilir.[2,3,4] Paranazal sinüs osteomları genellikle tekdir. Birden fazla görülmesi çok nadirdir. Bu yazıda İngilizce literatürde bildirilmemiş sağ ve sol frontal sinüsünde 2 farklı osteomu olan bir olgu sunulmuştur

OLGU SUNUMU

Elli sekiz yaşında erkek hasta uzun süredir var olan özellikle alın bölgesinde olan başağrısı ve geçmeyen geniz akıntısı ve burun tıkanıklığı şikayeti ile kliniğimize başvurdu. Hastanın nazal endoskopik muayenesinde bilateral orta meatusta polipoid yapılar mevcuttu. Hastanın paranazal tomografisinde sol frontal sinüste yaklaşık 2x1 cm, sağ frontal sinüste yaklaşık 1.5x1 cm boyutlarında lobüle konturlu heterojen hiperdens kalsifiye lezyonlar ve her iki frontal sinüste sinüzit ile uyumlu yumuşak doku görünümü mevcuttu. (Resim 1). Hasta gastroenteroloji bölümü ile konsülte edildi. Konsültasyon sonucunda intestinal polipozise rastlanmadı. Hastaya endoskopik frontosfenoetmoidektomi cerrahisi sonrası bilateral kaş insizyonu yapıldı. Önce sağ sonra sol frontal sinüs duvarında pencere oluşturularak osteomlar eksize edildi (Resim 2,3,4). Çıkarılan kemik Pencereler tekrar yerlerine sütüre edilerek defekt kapatıldı. Klinik takiplerde hasta halen sorunsuz olarak izlenmektedir. Hasta bilgilendirilmiş ve yazılı onayı alınmıştır.

TARTIŞMA

Osteom herhangi bir yaşta ortaya çıkabilmekle birlikte, en sık 3. ve 5. dekad arasında görülmektedir. Erkek cinsiyet üstünlüğü vardır.[5] Osteoma benign, iyi diferansiye mature kemik dokusundan oluşan osteojenik neoplazidir, genellikle endosteal veya periost lokalizasyonlu olup kompakt ya da süngerimsi kemik

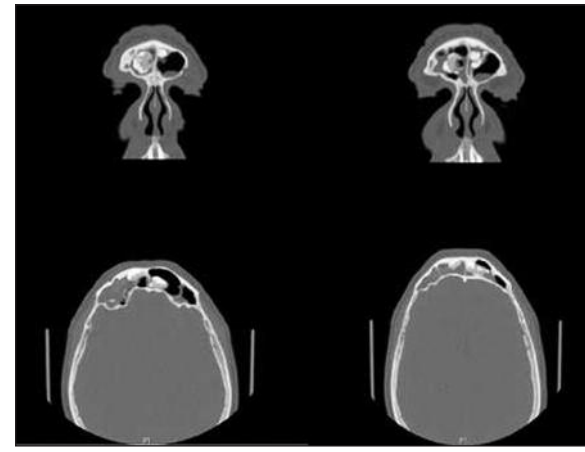

Resim 1. Preoperatif aksiyel ve koronal bilgisayarlı tomografi kesitlerinde bilateral yerleşimli frontal sinus osteomları görülmektedir.

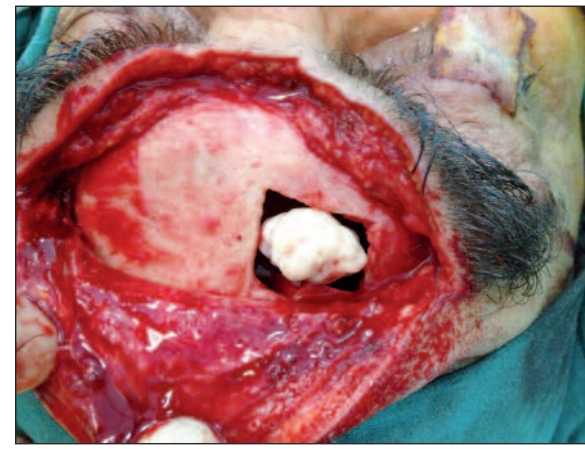

Resim 2. Sağ frontal sinus içerisindeki osteomun peroperatif görüntüsü izlenmektedir.

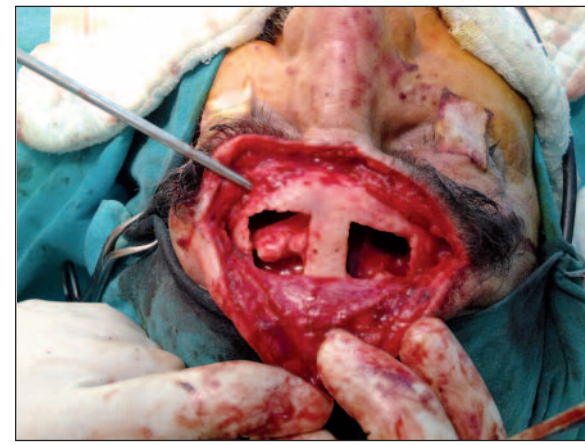

Resim 3. Sol frontal sinus içerisindeki osteomun peroperatif görüntüsü izlenmektedir.

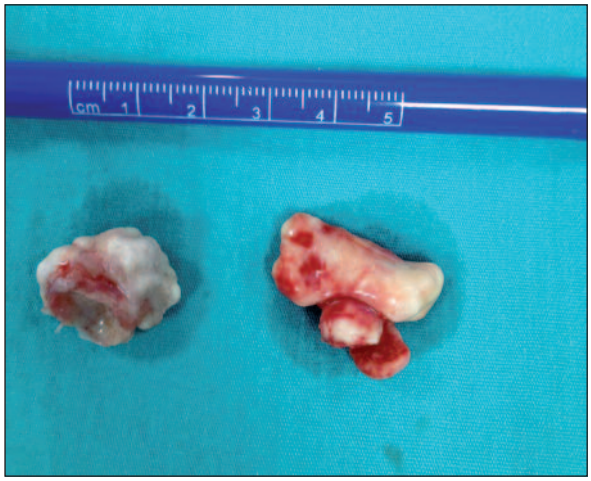

Resim 4. Sol frontal sinus içerisindeki osteomun peroperatif görüntüsü izlenmektedir.

proliferasyonu nedeniyle oluşur. Lokalizasyonuna göre osteomaların santral (endosteal), periferik (paraosteal,ekzofitik) ve ekstra iskeletal (kemik koristoma) olmak üzere 3 tipi vardır.[6] Eksize ettiğimiz frontal osteomlar periferik (ekzofitik) yerleşimliydi.

Osteom oluşumundan sorumlu birçok faktör sorumlu tutulmuştur. Bu faktörler travma, inflamasyon, gelişimsel bozukluklar, genetik bozukluklar, polip sinüs kalsifikasyon, kalsiyum metabolizmasının değişiklik, metaplazi ve müsküler teoridir.[7] Bununla beraber osteomun patogenezi kesin olarak izah edilememiştir. Birçok araştırmacı tarafından osteomun, travmanın tetiklediği bir reaktif durum olabileceğini ileri sürülmüştür, ancak hastaların çoğu zaman travma öyküsünü hatırlamamaktadır.[7] Tümör genellikle yavaş büyüme eğiliminde ve asemptomatiktir. Radyografilerde tesadüfen tanı konur. Ama daha sonra osteogenezisin artmasına bağlı olarak daha hızlı bir büyüme oranı elde edilmektedir. Kemik deformasyona neden olabilir ve çevre dokulara bası oluşturabilmektedir. Genellikle çapı 1.5 ile 40 mm arasında değişen olarak tek taraflı, sapsız veya saplı, iyi sınırlı, mantar benzeri kitleler olarak görünür.[8]

Paranazal sinüs içinde yerleşen osteomlar genellikle tekdir. Birden çok sayıda olan paranazal sinüs osteomları çok nadirdir. Şimdiye kadar ingilizce literatürde bilateral yerleşimli sağ ve sol frontal sinüs osteomu olgusuna rastlamadık. Türkoğlu ve Aydın [9] iki taraflı etmoid sinüste ve tek taraflı frontal sinüste olmak üzere 3 adet paranazal sinüs osteomu olgusu bildirmişlerdir. Paranazal sinüs osteomlarının tedavisinde genellikle konservatif yaklaşım tercih edilir. Kitle büyüyüp semptom vermeye başlarsa, farklı cerrahi yaklaşımlar söz konusu olabilmektedir. Asemptomatik paranazal sinüs osteomları asemptomatik olduklarında sadece izlem önerilmektedir. Semptomatik osteomların (sinüzit, baş ağrısı, kozmetik deformite, mukosele neden olma) tedavisinde endoskopik veya eksternal yaklaşımlar (frontoetmoidektomi, frontal trefinasyon, osteoplastik flep) uygulanmaktadır.[10] Hastamızda frontal baş ağrısı, kronik polipli rinosinüzit, büyük ve bilateral osteom olması nedeni ile endoskopik frontosfenoetmoidektomi ile osteoplastik flep uygulamasını kombine ettik. Frontal sinüse endoskopik yaklaşım yoluyla açılı endoskoplarla genellikle ulaşmak mümkündür. Bununla beraber frontal sinüs içerisinde lateral ve süperior yerleşimli osteom, fibröz displazi, inverted papillom, mukosel, malignensi gibi lezyonlara endoskopik olarak yaklaşım teknik olarak zor olduğundan eksternal yaklaşımlar gerekli olabilmektedir. Hastamızda osteomlar lateral yerleşimli olduğundan osteoplastik yaklaşımını uyguladık ve bikoronal yerine hastanın klinik olarak daha çok tercih ettiğimiz kaş insizyonunu tercih ettik. Osteoplastik flep yaklaşımı süperior ve lateral yerleşimli lezyonlara direkt ve tam bir cerrahi görüş sağlamaktadır. Bununla beraber osteoplastik flep yaklaşımı mukopiyosel obliterasyonu, frontal sinüs fraktürü, kronik frontal sinüzit, orbital yağ ekspojuru, frontal sinüs anterior duvar kırıklarında da kullanılabilir. Geç komplikasyonlar frontal bölgede his kaybı, persistan frontal-supraorbital ağrı, alında kozmetik problem ve frontal mukoseldir.[10] Özellikle uzun uzun süre hastalar mukosel açısından takipte olmalıdırlar. Bizim hastamızda bir yıllık takiplerimizde herhangi bir komplikasyon ve şikayet gözlenmemiştir. Osteoplastik yaklaşımda genellikle frontal obliterasyon tercih edilse de hastamıza frontal sinüzit için endoskopik frontal sinüs cerrahisi de yaptığımızdan doğal halinde bırakmayı uygun gördük. İki ayrı frontal sinüste osteom olduğundan ön duvarda bütün olarak kemik plaka kaldırmak yerine kemiğe daha az travma yapacağını düşündüğümüz iki adet, osteomdan biraz büyük pencere açmayı uygun gördük. Kemiğe daha az travma için drill yardımı ile küçük delikler açıp delikleri birleştirerek pencere açtık. Periostta bütünlük bozulmuş olsa da bu pencereyi sütürler yardımı ile yaklaştırdığımızdan minimal kemik rezorbsiyonuna yol açtığımızı düşünüyoruz. Çünkü hastanın takiplerinde alında deformite, basamak deformitesi çökme gibi problemlere rastlamadık. Frontal sinüs ön duvarına küçük delikler açıp bunları birleştirmek sureti ile modifiye osteoplastik flep yönteminin kemiğe daha az travmatik olduğu ve kozmetik sonuçların daha iyi olduğu bildirilmektedir.[10] Birden çok paranazal sinüs osteomu bulunan olgularda Gardner sendromu araştırıl-

malıdır. Gardner sendromu nadir görülen otozomal dominant kalıtım gösteren multisistemik bir hastalık olup intestinal polipler, multipl osteomlar, deri ve yumuşak doku tümörleri ile karakterizedir.[11] Polipozis koli malign transformasyon açısından çok yüksek risk taşıdığı için erken tanı ve tedavisi önemlidir. Bir hastada multipl osteomların varlığı Gardner sendromu için uyarıcı olmalıdır.[12] Ancak biz hastamızda Gardner sendromunun diğer bulgularına rastlamadık.

SONUÇ

Osteomların sağ ve sol frontal sinüs içinde bilateral yerleşimi çok nadir bir lokalizasyon şeklidir. Birden fazla paranazal sinüs osteomu bulunan olgularda Gardner sendromu araştırılmalıdır. Gardner sendromunun erken tanısında multipl paranazal sinüs osteomlarının tespiti yol gösterici olabilir.

KAYNAKLAR

1. Johann AC, de Freitas JB, de Aguiar MC, de Araújo NS, Mesquita RA. Peripheral osteoma of the mandible: Case report and review of the literature. J Craniomaxillofac Surg 2005;33(4):276-81.
2. Schick B, Steigerwald C, el Tahan A, Draf W. The role of endonasal surgery in the management of frontoethmoidal osteomas. Rhinology 2001;39(2):66-70.
3. Eller R, Sillers M. Common fibro-osseous lesions of the paranasal sinuses. Otolaryngol Clin North Am 2006;39(3):585-600.
4. Al-Sebeih K, Desrosiers M. Bifrontal endoscopic resection of frontal sinus osteoma. Laryngoscope 1998;108(2):295-8.
5. WanyuraH, KamińskiA, StopaZ. Treatment of osteomas located between the anterior cranial base and the face. J Craniomaxillofac Surg 2005;33(4):267-75.
6. Sayan NB, Ucok C, Karasu HA, Gunhan O. Peripheral osteoma of the oral and maxillofacial region: A study of 35 new cases. J Oral Maxillofac Surg 2002;60(11):1299-301.
7. Larrea Oyarbide N, Valmaseda Castellón E, Berini Aytés L, Gay Escoda C. Osteomas of the craniofacial region. Review of 106 cases. J Oral Pathol Med 2008;37(1):38-42.
8. Kerckhaert A, Wolvius E, vanderWal K, Oosterhuisa JW. Giant osteoma of the mandible: Case report. J Craniomaxillofac Surg 2005;33(4):282-5.
9. Türkoğlu S, Aydin E. Multiple osteomas in the frontal and ethmoid sinuses: a case report. Kulak Burun Bogaz Ihtis Derg 2007(2);17:108-11.
10. Healy DY Jr, Leopold DA, Gray ST, Holbrook EH. The perforation technique: A modification to the frontal sinus osteoplastic flap. Laryngoscope 2014;124(6):1314-7.
11. Nandakumar G, Morgan JA, Silverberg D, Steinhagen RM. Familial polyposis coli: clinical manifestations, evaluation, management and treatment. Mt Sinai J Med 2004;71(6):384-91.
12. Alexander AA, Patel AA, Odland R. Paranasal sinus osteomas and Gardner's syndrome. Ann Otol Rhinol Laryngol 2007;116(9):658-62.