KBB ve BBC Dergisi 22 (3):62-5, 2014

Olfaktör Nöroblastoma

Olfactory Neuroblastoma: Case Report

Dr. Yavuz Fuat YILMAZ,[1] Dr. Yonca AVCI,[1] Dr. Müge ÖZCAN,[1] Dr. Serra KAYAÇETİN,[2] Dr. Rauf Oğuzhan KUM,[1] Dr. Nurcan YURTSEVER KUM,[1] Dr. Tuğçe GÜLSEVEN,[1] Dr. Adnan ÜNAL[1,3]

[1] Ankara Numune Eğitim ve Araştırma Hastanesi, Kulak Burun Boğaz Kliniği,
[2] Ankara Numune Eğitim ve Araştırma Hastanesi, Patoloji Kliniği, Ankara,
[3] Hitit Üniversitesi Tıp Fakültesi, Kulak Burun Boğaz Hastalıkları AD, Çorum

ÖZET

Olfaktör nöroblastom, olfaktör nöroepitelden kaynaklanan nadir görülen malign nöroektodermal bir tümördür. İlk olarak 1924 yılında Berger ve Luc tarafından tanımlanmış olup tüm nazal kavite tümörlerinin %3'ünü oluşturur. Bu tümörler yavaş ve sessiz büyüdükleri için ancak nazal kavitede büyük boyutlara ulaştığında, burun tıkanıklığı, anosmi ve rekürren epistaksis gibi semptomlar ortaya çıkabilir. Olfaktör nöroblastomaların tedavisinde multidisipliner yaklaşım gerekmektedir. Primer tümörün lokal rekürrens oranları yapılan çalışmalarda %14-30 arasında değişmektedir. Rekürrens için ortalama süre 2 yıl olmakla birlikte ilk tanı anından itibaren 10 yıla kadar da uzayabilmektedir ve yaklaşık %50'si 5 yıldan sonra görülmektedir. Metastaz oranı %10-30 olarak belirtilmektedir. Bu yazıda, 85 yaşındaki hastada son bir yıldır giderek artan bir şekilde tekrarlayan burun kanaması ve burun tıkanıklığı şikayetine neden olan ve lateral rinotomi yaklaşımı ile cerrahi uygulanan bir olfaktör nöroblastom olgusu sunulmuştur.

Anahtar Sözcükler
Esteziyonöroblastom, kokusal; burun kanaması; nazal kavite; karsinom; tedavi

ABSTRACT

Olfactory neuroblastoma is a rare malignant neuroectodermal tumor that originates from olfactoy neuroepithelium. It was first described by Berger and Luc in 1924 and it involves 3% of all nasal cavity tumors. Since this tumor grows slowly and silently, it can be manifested with symptoms like nasal obstruction, anosmia and recurrent epistaxis, only when it reaches large sizes in nasal cavity. Multidisciplinary approach is necessary for the treatment of olfactory neuroblastoma. Although primary tumor recurrence rates vary, local recurrence rate is approximately 14-30% in many series. The average duration for local recurrence is 2 years, however it can prolong 10 years from the time of initial diagnosis, and about 50 % of local recurrences occur after 5 years. Metastasis rate is indicated as 10-30%. In this case report, we report an olfactory neuroblastoma in the nasal cavity of a 85-year-old man causing nasal obstruction and recurrent epistaxis, in whom surgery was performed by lateral rhinotomy approach.

Keywords
Esthesioneuroblastoma, olfactory; epistaxis; nasal cavity; carcinoma; therapy

Bu çalışma 10. Türk Rinoloji Kongresi (22-25 Mayıs 2014, Antalya)'nde poster olarak sunulmuştur.

Çalışmanın Dergiye Ulaştığı Tarih: **09.06.2014** Çalışmanın Basıma Kabul Edildiği Tarih: **21.08.2014**

≈

Yazışma Adresi
Rauf Oğuzhan KUM
Ankara Numune Eğitim ve Araştırma Hastanesi,
Kulak Burun Boğaz Kliniği,
Ankara, TÜRKİYE
E-posta: adigerok@yahoo.com.tr

GİRİŞ

Olfaktör nöroblastom (ONB), olfaktör nöroepitelden kaynaklanan nadir görülen malign nöroektodermal bir tümördür. İlk olarak 1924 yılında Berger ve Luc tarafından tanımlanmış olup tüm nazal kavite tümörlerinin %3'ünü oluşturur.[1] Bu tümör sıklıkla 11-20 ve 51-60 yaşlar arası pik yapan bimodal yaş dağılımı göstermektedir ve cinsiyet farkı gözetmemektedir.[2] En sık metastaz servikal lenf nodlarına olup (hastaların %10-33'ünde) daha az sıklıkla akciğer, beyin ve kemik dokuya uzak metastazlar görülmektedir.[3,4] Bu tümörler yavaş ve sessiz büyüdükleri için ancak nazal kavitede büyük boyutlara ulaşınca, burun tıkanıklığı, anosmi ve rekürren epistaksis gibi semptomlar ortaya çıkar. Bu durum tanıda gecikmeye neden olmaktadır. İntrakraniyal yayılım nedeniyle baş ağrısı ve proptosiz, orbital yayılım nedeniyle de görme defekti görülebilecek diğer semptomlardır.[5,6]

OLGU SUNUMU

Seksen beş yaşında erkek hasta tekrarlayan burun kanamaları ve burundan nefes almada güçlük şikayetiyle kliniğimize başvurdu. Hastanın öyküsünden, burun tıkanıklığı şikayetinin 1 yıldır özellikle sağ taraftan olduğu ve burun kanamasının da sağ nazal pasajdan 2 aydır devam ettiği fakat son 15 gündür kanamanın sıklığı ve şiddetinin arttığı öğrenildi. Hastanın endoskopik muayenesinde sağ nazal pasajı doldurup vestibüle uzanan, kırmızı mor renkli, frajil ve hemorajik kitle izlendi. Sol nazal pasaj ve nazofarenks salimdi. Hastanın özgeçmişinde özellik saptanmadı. Laboratuvar tetkikleri normal sınırlarda bulundu.

Hastanın yapılan paranazal sinüs bilgisayarlı tomografi incelemesinde; sağ frontal sinüs, frontoetmoidal reses, sağ maksiler sinüs ve sfenoid sinüs sağ kamarası oblitere izlendi. Sağ nazal pasajı ve etmoid sellüler düzeyi dolduran lamina papriseada kemik defekt oluşturup orbita içine doğru subperiostal uzanım ve ekspansiyon gösteren nazal septumda sola doğru itilmeye neden olan ve koanayı da oblitere eden yumuşak doku lezyonu izlendi (Resim 1).

Hastanın yapılan maksillo-fasiyal manyetik rezonans görüntüleme incelenmesinde; T1 ve T2 ağırlıklı, aksiyel ve koronal kesitlerde, sağ nazal kaviyeti dolduran, alt konka ile sınırları ayırt edilemeyen, posteriorda koanadan nazofarenkse uzanan, nazofarenks hava pasajını sağ lateralden daraltan, yaklaşık 84x51x24 mm boyutlarında, içerisinde kontrastlanan solid komponenti bulunan kistik kitle lezyonu gözlendi. Etmoid hücre düzeyinde sağ nazal kaviteden sağ orbital yağ planına doğru ekspansiyon görüldü. Sağda medial rektus kası laterale itilmiş olmakla birlikte patolojik sinyal değişikliği saptanmadı. Nazal septumun anteriorda sola minimal itildiği görüldü. Bilateral bulbus okuli ve optik sinir normal izlendi (Resim 2).

Resim 1. Preoperatif paranazal sinüs bilgisayarlı tomografide; Sağ nazal pasajı ve etmoid sellüler düzeyi dolduran lamina papriseada kemik defekt oluşturup orbita içine doğru subperiostal uzanım ve ekspansiyon gösteren nazal septumda sola doğru itilmeye neden olan ve koanayı da oblitere eden yumuşak doku lezyonu izlendi.

Bu bulgular eşliğinde, hastanın sağ nazal pasajını dolduran frajil hemorajik kitleden alınan insizyonel biyopsinin patoloji sonucu; ''Kesitlerde geniş alanlarda nekroz izlenen tümöral yapıda hiperkromatik, pleomorfik nükleuslu birkaç adet nükleolusları izlenen atipik hücrelerin diffüz infiltrasyonlar gösterdiği atipik nöroepitelyal tümör hücreleri görülmektedir. Perivasküler psödorozet yapıları (Flexner-Wintersteiner rozetleri) görülmektedir. ONB'' olarak raporlandı. Bunun üzerine hasta cerrahi planlanarak kliniğimize yatırıldı. Hastaya genel anestezi altında lateral rinotomi yaklaşımı ile geniş tümör rezeksiyonu uygulandı. Tümörün tüm etmoid hücreleri tuttuğu, kafa tabanına uzandığı, frontal reses posterior duvarındaki mukozayı infiltre ettiği görüldü. Orbita medial duvarı defektif izlendi. Lateral nazal duvarda da defekt olduğu ve kemik fragmanlarının bulunduğu görüldü. Tümör tüm nazal kaviteden, kafa tabanından ve orbita medial duvarından temizlendi. Kafa tabanında 2 mm'lik kemik defekti mevcuttu, fakat dura defekti ya da BOS gelişi izlenmedi.

Uygulanan cerrahinin yeterli olduğu düşünülerek cerrahi sonrası ek tedavi başlanmayıp hasta takibe

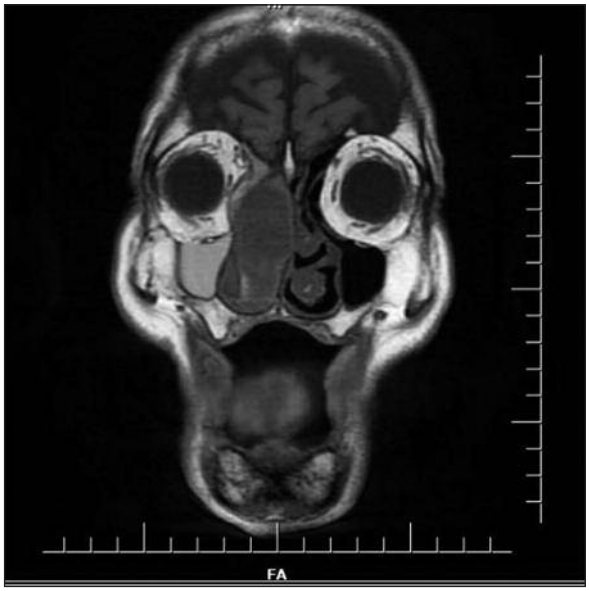

Resim 2. Preoperatif maksillofasiyal manyetik rezonans görüntülemede; yaklaşık 84x51x24 mm boyutlarında, etmoid hücre düzeyinde sağ nazal kaviteden sağ orbital yağ planına doğru ekspansiyon gösteren, içerisinde kontrastlanan solid komponenti bulunan, kistik kitle lezyonu gözlendi. görüldü. Sağda medial rektus kası laterale itilmiş olmakla birlikte patolojik sinyal değişikliği saptanmadı.

alındı. Fakat postoperatif 2. ayda hasta sağ nazal pasajda kanamalı kitle ile kliniğimize başvurdu. Nüks düşünülen hastaya endoskopik tümör rezeksiyonu yapıldı. Olgumuz çok kısa bir sürede nüks etmesi nedeni ile radyoterapi tedavisi düzenlenmesi için radyasyon onkolojisi kliniğine yönlendirildi. Hastanın radyoterapi tedavisi sırasında tümörünün boyutlarında gerileme izlendi. Fakat hasta radyoterapi tedavisi devam ederken kardiyovasküler nedenden dolayı exitus oldu.

TARTIŞMA

ONB, malign nöroektodermal kaynaklı nazal kavitenin nadir görülen malign bir tümörüdür.[1] Spesifik olarak, Jacobson'un vomero-nazal organı, sfenopalatin ganglion, ektodermal olfaktör birimleri, nervus terminalis, nazal mukozanın otonomik gangliyonları ve olfaktör nöroepiteli (kribriform plate ve üst konkanın superomedial yüzeyi) malign nöral krest köken alabileceği yerlerdir.[5] Tümör hücrelerinin embriyogenezis sırasında gelişen ve adelosan yaşta yerini respiratuar mukozaya bırakan nöroepitelden kaynaklandığı düşünülmektedir.[7] ONB nazal kavite ve paranazal sinüs tümörlerinin yaklaşık %3-6'sını, üst gastrointestinal sistem malignensilerinin %3'ünü ve tüm baş boyun kanserlerinin %1'den azını oluşturmaktadır.[8] Sıklıkla 11-20 ve 51-60 yaşlar arası pik yapan bimodal yaş dağılımı göstermektedir ve cinsiyet farkı gözetmemektedir.[2] ONB yavaş progresyon ve lokal agresif davranış sergilemesi nedeniyle uzun dönem sağ kalım, fakat sık geç dönem lokal rekürrens göstermektedir. ONB'nin agresifliği, vital yapılara yakın anatomik lokalizasyonu ve geç dönemde ortaya çıkan ve nonspesifik olan semptomların tanıya ulaşmada gecikmeye neden olmasından kaynaklanmaktadır.[9] İlk semptomlar genellikle nazal obstrüksiyon ve burun kanamasıdır. Nazal obstrüksiyon %65, epistaksis %55, orbital semptomlar (propitosiz, görme kaybı), baş ağrısı %25, anosmi ise %15 oranında görülmektedir.[9]

ONB'de tümörün derecelendirilmesinde; diferansiasyon derecesi, hücresel anaplazi, mitoz miktarı, rozet ve nekroz varlığı gibi kriterler bağlı olan Hyams derecelendirme sistemi kullanılmaktadır. Bizim olgumuz histopatolojik olarak Hyams derece 4 ile uyumlu bulunmuştur. ONB'de genellikle nöron spesifik enolaz (NSE), S-100, sinaptofizin ve kromagranin gibi genel nöroendokrin belirteçler pozitif bulunmaktadır.[10] Bu olguda da immünhistokimyasal çalışmada vimentin, WT-1, NSE, nörofilaman ile diffüz kuvvetli boyanma, sinaptofizin ve S-100 ile fokal alanlarda boyanma izlenmiştir (Resim 3).

Primer tümör rekürrens oranları değişmekle birlikte birçok seride lokal rekürrens oranları yaklaşık olarak %14-30 arasında gösterilmiştir. Rekürrens için ortalama süre 2 yıl olmakla birlikte ilk tanı anından itibaren 10 yıla kadar da uzayabilmektedir ve yaklaşık %50'si 5 yıldan sonra görülmektedir.[9,11] Metastaz oranı %10-30 olarak belirtilmektedir. En sık servikal lenf nodu metestazı görülmekle birlikte akciğer, plevra, beyin, kemik ve meme metastazları da bildirilmiştir. Bu olguda yapılan sistemik taramada metastaz saptanmamıştır.

ONB'de tedavi ve prognozu belirlemede evreleme önemlidir. Bu konuda ilk evreleme Kadish tarafından 1976'da tanımlanmıştır. Kadish'in yaptığı sınıflamaya göre Evre A'da tümör nazal kavitede sınırlı, Evre B'de tümör nazal kavite ve bir veya birden fazla paranazal sinüste sınırlı, Evre C'de ise tümör nazal kavite ve paranazal sinüslerin dışına uzanmış; orbita, kafa tabanı, intrakranial kavite invaze edilmiş veya servikal lenf nodu veya uzak metastaz mevcuttur. Tanı konduğunda hastaların çoğu evre C (%56) ve evre B (%40) tümör olup çok azı evre A (%4) tümördür.[12] Olgumuz Kadish evrelemesine göre Evre B olarak kabul edilmiştir.

Olfaktör nöroblastomaların tedavisinde multidisipliner yaklaşım gerekmektedir. KBB, nöroşirürji, nö-

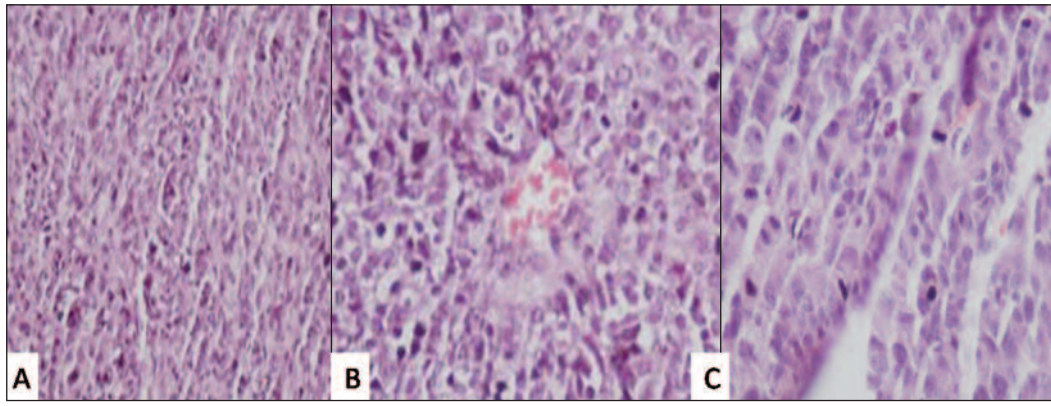

Resim 3. Kesitlerde geniş alanlarda nekroz izlenen tümöral yapıda hiperkromatik, pleomorfik nükleuslu birkaç adet nükleolusları izlenen atipik hücrelerin diffüz infiltrasyonlar gösterdiği izlenmiştir. **A:** Hiperkromatik, pleomorfik, irice nükleuslu, nükleolusları izlenen atipik nöroepitelyal tümör hücreleri görülmektedir. **B:** Perivasküler psödorozet yapıları (Flexner-Wintersteiner rozetleri) görülmektedir. **C:** Tümörde çok sayıda mitoz izlenmektedir (52 mitoz/10BBA,10x).

rooftalmoloji, patoloji ve onkoloji kliniklerinin ortak çalışması gerekebilmektedir. Tedavide kabul görüp onaylanmış bir yaklaşım standardı olmamakla birlikte, tedavi tümörün evresine göre belirlenmektedir. Olfaktör nöroblastomda alternatif tedavi modaliteleri; en-blok rezeksiyon, ekstrakranial rezeksiyon ve radyoterapi, radyoterapi ile birlikte cerrahi ve kemoterapi veya endoskopik sinüs cerrahisi ve sterotaktik radyocerrahidir. ONB kemoterapi ve readyoterapiye duyarlıdır.[13] Evre C tümörlerde rezeksiyondan sonra kemoterapi ve radyoterapi uygulanır. Evre B olan bu olguda lateral rinotomi yaklaşımı ile uygulanan cerrahinin yeterli olduğu düşünülerek cerrahi sonrası ek tedavi başlanmayıp hasta takibe alındı. Fakat postoperatif 2. ayda hasta primer tümörü nüks eden hasta ikinci bir operasyon sonrası radyoterapiye yönlendirildi. Radoterapiye olumlu yanıt alınan hasta, tedavisi devam ederken kardiyovasküler nedenden dolayı exitus oldu.

ONB geç dönemde ortaya çıkan ve nonspesifik semptomlarla kendini gösteren nadir bir tümör olması nedeniyle burun kanaması ve burun tıkanıklığı gibi şikayetlerle başvuran hastaların ayırıcı tanısında akılda tutulmalıdır. Nüks oranlarının yüksek olması sebebiyle bu hastalarda uzun dönem takipler gerekmektedir.

KAYNAKLAR

1. Hutter RV, Lewis JS, Foote FW, Jr., Tollefsen HR. Esthesioneuroblastoma. A Clinical and Pathological Study. Am J Surg 1963;106:748-3.
2. Becker LE, Hinton D. Primitive neuroectodermal tumors of the central nervous system. Hum Pathol 1983;14(6):538-50.
3. Broich G, Pagliari A, Ottaviani F. Esthesioneuroblastoma: a general review of the cases published since the discovery of the tumour in 1924. Anticancer Res 1997;17(4A):2683-706.
4. Elkon D, Hightower SI, Lim ML, Cantrell RW, Constable WC. Esthesioneuroblastoma. Cancer 1979;44(3):1087-94.
5. Rakes SM, Yeatts RP, Campbell RJ. Ophthalmic manifestations of esthesioneuroblastoma. Ophthalmology 1985;92(12): 1749-53.
6. Kutluhan A, Yilmaz N, Yakut F, Yurttas V, Ugras S. Treatment of olfactory neuroblastoma via subfrontal and midfacial degloving approaches: a case report. Kulak Burun Bogaz Ihtis Derg 2008;18(1):56-8.
7. Kleihues P, Cavenee WK, International Agency for Research on Cancer. Pathology and genetics of tumours of the nervous system. In: World Health Organization classification of tumours. Lyon: IARC Press; 2000. p.314.
8. Thompson LD. Olfactory neuroblastoma. Head Neck Pathol 2009;3(3):252-59.
9. Dulguerov P, Allal AS, Calcaterra TC. Esthesioneuroblastoma: a meta-analysis and review. Lancet Oncol 2001;2(11): 683-90.
10. Tabyaoui I1, Tahiri-Jouti N, Serhier Z, Bennani-Othmani M, Sibai H, Itri M, et al. Immunohistochemical expression of CD44s in human neuroblastic tumors: Moroccan experience and highlights on current data. Diagn Pathol 2013;8:39.
11. Menon S, Pai P, Sengar M, Aggarwal JP, Kane SV. Sinonasal malignancies with neuroendocrine differentiation: case series and review of literature. Indian J Pathol Microbiol 2010;53(1):28-34.
12. Kadish S, Goodman M, Wang CC. Olfactory neuroblastoma. A clinical analysis of 17 cases. Cancer 1976;37(3):1571-6.
13. Palacios E, Valvassori G. Olfactory esthesioneuroblastoma (olfactory neuroblastoma/olfactory neuroepithelioma). Ear Nose Throat J 1998;77(11):890-1.