KBB ve BBC Dergisi 22 (3):86-9, 2014

İntraoral Eksizyon Yapılan Plunging Ranulaya Benzeyen Submandibuler Yerleşimli Dev Epidermoid Kist

Intraoral Excision of Giant Sublingual Epidermoid Cyst Resembling Plunging Ranula: Case Report

Dr. Ethem İLHAN,[1] Dr. Hüseyin YAMAN,[1] Dr. Selim ULUCANLI,[1] Dr. Murat OKTAY[2]

[1] Düzce Üniversitesi Tıp Fakültesi, Kulak Burun Boğaz Hastalıkları AD,
[2] Düzce Üniversitesi Tıp Fakültesi, Patoloji AD, Düzce

ÖZET

Dermoid ve epidermoid kistler deri ve eklerini içeren benign kitlelerdir. Baş boyun bölgesinde nadir görülür. Boyunda orta hatta ve en sık submental bölgede yerleşirler. Genel olarak küçük boyuta olup nadiren 5 cm çapın üzerinde görülürler. En sık şikâyet ağrısız şişliktir. Tanısında ultrasonografi, bilgisayarlı tomografi ve manyetik rezonans görüntüleme yardımcıdır. Tedavisi total olarak kistin çıkartılmasıdır. On dört yaşında kız çocuğu son 1 yıldır fark ettiği ve zamanla büyüyen sol submandibular bölgedeki şişlik nedeniyle kliniğimize başvurdu. Yapılan fizik muayenede yaklaşık 5x5 cm boyutlarında mobil, yumuşak kıvamlı, yutma ile hareketsiz kitle saptandı. Plunging ranula ön tanısı ile genel anestezi altında intraoral yolla total olarak eksize edilen kitlenin histopatolojik tanısı epidermoid kist olarak rapor edildi.

Anahtar Sözcükler
Epidermoid kist; ranula; cerrahi;
submandibular bez; intraoral eksizyon

ABSTRACT

Dermoid and epidermoid cysts are benign masses that contain skin and skin attachments. They are rarely seen in head and neck region. These masses are usually seen in submental region along the midline. They are generally small sized cysts. The cysts rarely reach a size of bigger than 5 cm in diameter. The most common complaint is painless swelling. Ultrasonography, computed tomography and magnetic resonance imaging may be used in the diagnosis. The treatment is the total excision of the cyst. In this case, 14 years old female patient admitted to our clinic with submandibular swelling for 1 year. On physical examination, we found a mass that is 5x5 cm in diameter, mobile, soft consistency and immobile with swallowing. We operated the patient under general anesthesia with prediagnosis of plunging ranula. The mass is totally excised with intraoral approach and histopathologically reported as epidermoid cyst.

Keywords
Epidermoid cyst; ranula; surgery;
submandibular gland; intraoral excision.

Bu çalışma, 36. Türk Ulusal Kulak Burun Boğaz ve Baş Boyun Cerrahisi Kongresi (5-9 Kasım 2014, Antalya)'nde poster olarak sunulmuştur.

Çalışmanın Dergiye Ulaştığı Tarih: **29.09.2014** Çalışmanın Basıma Kabul Edildiği Tarih: **15.12.2014**

≈

Yazışma Adresi

Dr. Ethem İLHAN
Düzce Üniversitesi Tıp Fakültesi,
Kulak Burun Boğaz Hastalıkları Anabilim Dalı,
Konuralp 81160, Düzce, Türkiye
Tel: +90 380 542 13 90 Faks: +90 380 542 13 87
E-posta: ethemilhan@yahoo.com

GİRİŞ

Dermoid ve epidermoid kistler deri ve deri eklerini içeren benign lezyonlardır. Baş ve boyunda görülme sıklığı %1,6-6,9 arasındadır ve genellikle orbita ve ağız tabanında bulunurlar.[1-3] Ağız tabanındakilerde sıklıkla orta hatta submental yerleşimlidir. Submandibuler bölgede nadir görülürler.[4] Histolojik olarak dermoid, epidermoid ve teratoid kistler olmak üzere üç gruba ayrılırlar. Kist duvarı, sadece epitel ile döşeli olan ve deri ekleri içermeyen kistlere epidermoid kist; sebase bezler, saç ve kıl follikülleri gibi deri ekleri içerenlere dermoid kist; deri ekleri, kas, kemik dokusu, solunum epiteli gibi her üç germ tabakasının elemanlarını içerenlere de teratom denir.[1-7] Bu kistler nadiren büyük boyutlara ulaşırlar.[1,2]

Ranula ağız tabanında yerleşen, sublingual bezden kaynaklanan, duktal obstrüksiyona bağlı geliştiği düşünülen açık mavi renkli mukus kistidir. Basit ve plunging olmak üzere iki tipi vardır. Plunging ranula sublingual mesafeyi aşarak, submandibüler alan ve komşu bölgelere uzanan ekstravazasyon kisti olarak tanımlanır.[8]

Bu çalışmada, sol submandibuler bölgeden başlayıp ağız tabanına uzanan 5 cm çaplı, plunging ranula ön tanısı ile intraoral yolla eksize edilen ve histopatolojik tanısı epidermoid kist gelen çocuk hastanın klinik semptomları, tanısı, ayırıcı tanısı ve tedavisi tartışılmıştır. İntraoral mukozal insizyon sayesinde hem iyileşme daha hızlı olmuş hem de eksternal insizyona bağlı skar dokusu önlenmiştir.

OLGU SUNUMU

On dört yaşında kız çocuğu son 1 yıldır fark ettiği ve zamanla büyüyen sol submandibular bölgedeki şişlik şikâyeti ve dış merkezde yapılmış görüntüleme yöntemleri ile kliniğimize başvurdu. Nefes darlığı ve yutma güçlüğü şikâyetleri yoktu. Herhangi bir sistemik hastalık, geçirilmiş bir operasyon ve travma öyküsü yoktu. Yapılan fizik muayenede sol sublingual bölgede hafif şişliğe yol açan normal mukoza ile örtülü, sol submandibular bölgede yaklaşık 5x5 cm boyutlarında ağrısız, mobil, yumuşak kıvamlı, yutma ile hareketsiz kitle saptandı. Boyunda palpabl lenf nodu yoktu. Rutin kan testleri normaldi. Ultrasonografi (USG)'de sol submandibuler alanda 52x47 mm boyutlarında yoğun içerikli ekojen kistik kitle izlendi. Boyun bilgisayarlı tomografisinde (BT) ağız tabanı sol taraf yerleşimli 48x50 mm boyutlarında, düzgün sınırlı kistik kitle tespit edildi. Boyun manyetik rezonans görüntülemede (MRG), T1A serilerinde hipointens, T2A serilerinde hiperintens kistik kitle izlendi (Resim 1). Görüntüleme yöntemlerinde plunging ranula öntanısı mevcuttu ve ince iğne aspirasyon biyopsisi yapılmadı.

Hastanın ailesinden ''bilgilendirilmiş olur'' alındıktan sonra hasta plunging ranula ön tanısı ile genel anestezi altında operasyona alındı. Kitle intraoral yolla total olarak eksize edildi (Resim 2). Histopatolojik tanısı epidermoid kist olarak rapor edildi (Resim 3). Postoperatif komplikasyon olmayan hastanın 3 aylık takibinde nüks görülmedi.

TARTIŞMA

Ranula ağız tabanında yerleşen, sublingual bezden kaynaklanan duktal obstrüksiyon ve mukus retansiyonuna bağlı geliştiği düşünülen kistik oluşumdur. Etiyolojisi tam olarak bilinmemekle birlikte konjenital anomali, travma, sublingual bez kanal obstrüksiyonuna yol açan nedenler sorumlu tutulmuştur. Tanıda radyolojik yöntemlerden faydalanılır. BT, MRG ve ultrasono-

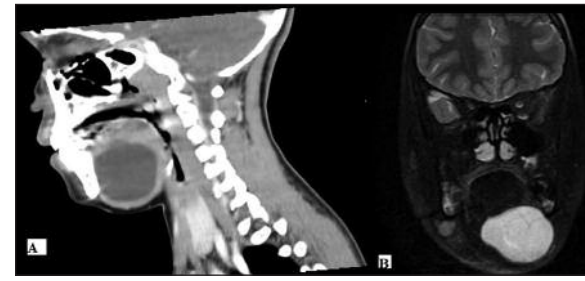

Resim 1. A-) Sagital BT kesitinde, kontrast madde tutulumu göstermeyen düzgün sınırlı kitle. **B-)** Koranal plandaki MRG'de, T2A'da hiperintens lobule kontürlü kistik kitle.

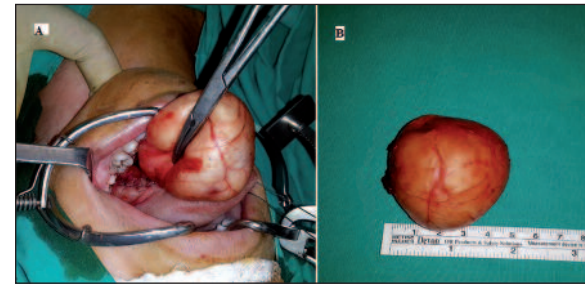

Resim 2. A-) İntraoral yolla eksize edilen kitlenin per-operatif görünümü. **B-)** Kitlenin postopetatif görünümü.

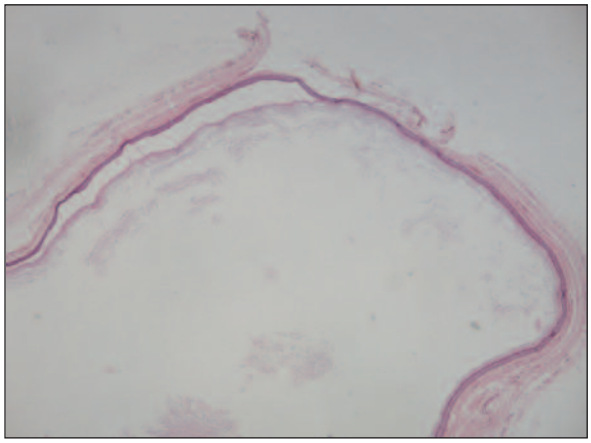

Resim 3. Lameller keratin ile dolu, granüler tabakası belirgin skuamöz epitel ile döşeli kistik yapı izlenmektedir (H&E x40).

grafi kitle lokalizasyonu ve yayılımının belirlenmesinde kullanılır. İnce iğne aspirasyon biyopsisi materyalinin biyokimyasal incelemesinde yüksek amilaz düseyleri ve protein bileşenlerinin gösterilmesi tanıda yardımcıdır. Basit ve plunging olmak üzere iki tipi vardır. Plunging ranula sublingual mesafeyi aşarak, submandibüler alan ve komşu bölgelere uzanan ekstravazasyon kisti olarak tanımlanır.[8,9] Kesin tanı kitlenin eksizyonu ve histopatolojik incelemesi ile konur.[4]

Boyunda orta hatta ve en sık submental bölgede yerleşim gösteren epidermoid kistler nadiren submandibuler bölgede de görülebilirler.[3,4] Epidermoid kistler, en sık hayatın ikinci ve üçüncü dekatlarında ortaya çıkarlar.[1,6] Cinsiyet ayırımı görülmez. Konjenital ve akkiz olabilirler. Etyolojisi ile ilgili en sık kabul edilen görüş intrauterin hayatın 3-4. haftalarında, birinci ve ikinci brankial arkların orta hatta kapanması esnasında etrafı sarılan epitelyal doku artıklarından oluştuğudur. Diğer teoride disontogenetik, travmatik ve tiroglossal anomalilere bağlı olduğu şeklindedir.[5,6] Epidermoid kistler yavaş büyüyen kitlelerdir. Kitlenin yerleşim yerine ve boyutuna bağlı semptom ve bulgular değişmekle birlikte en sık şikâyet ağrısız şişliktir. Bu kistler genellikle ya kozmetik nedenle çıkartıldıkları için ya da rüptüre oldukları için nadiren 5 cm çapın üzerinde görülürler.[1,2] Çok büyük kistler bası semptomlarına neden olabilir. Ağız tabanı yerleşimli çok büyük boyuttakiler konuşma, yutma ve solunum güçlüğüne yol açabilirler.[2,6] Bizim hastamız, 14 yaşında kız hastaydı. Kitlenin çapı 5 cm idi ve daha önce rüptür olduğunu düşündüren bir hikaye yoktu.

Tanıda klinik muayenenin yanında USG, BT, MRG ve İİAB yardımcı yöntemlerdir. Görüntüleme yöntemleri, kitlenin solid ve kistik ayrımını yapmada, lokalizasyonu ve çevre yapılarla ilişkisini saptamada tanıya ve planlanan cerrahiye yardımcıdır. Ayrıca USG eşliğinde İİAB yapılabilir.[3,6] Boyun epidermoid kistlerinin ayırıcı tanısında, plunging ranula, dermoid kist, tiroglossal kist, brankiyal kistler, inklüzyon kistleri, lipomlar, ranula, kistik higroma, lenfoepitelyal kist, hemanjiom, lenfanjiom, nörofibrom, lenfoma, lenfadenopatiler ve metastatik lenfadenopatiler, submandibuler ve sublingual bez enfeksiyonları ve kitleleri düşünülmelidir.[1-7]

Epidermoid kistlerin tedavisi cerrahi olarak eksizyondur. Ağız tabanın da yerleşim gösteren epidermoid kistler lokalizasyonuna ve boyutuna göre intraoral yolla veya eksternal boyun yaklaşımı ile eksize edilirler.[1-7] Biz vakamızda submandibuler yerleşimli ve boyutu büyük olmasına rağmen intraoral yaklaşımı tercih ettik. Cerrahi diseksiyon esnasında zorlanmadık ve rüptür olmadı. İntraoral mukozal insizyon sayesinde yara iyileşmesi daha hızlı oldu, eksternal cerrahi skar oluşması engellendi, operasyon süresi ve hastanede yatış süresi kısaldı. İntraoral olarak kitleye yeterli görüş sağlandı. Cerrahi sonrası rekürrens görülme oranı bu kitlelerde düşüktür. Malign transformasyon görülebileceği bildirilmiştir.[3-5]

Sonuç olarak, submandibuler kitlelerin ayırıcı tanısında epidermoid kistler akılda bulundurulmalıdır. Nadiren büyük boyutlara ulaşan ağız tabanı yerleşimli epidermoid kistler boyutları büyük olsa da intraoral yolla eksize edilebilirler.

REFERENCES

1. Tsirevelou P, Papamanthos M, Chlopsidis P, Zourou I, Skoulakis C. Epidermoid cyst of the floor of the mouth: two case reports. Cases J 2009;2:9360.
2. Kansu L, Özbek C, Akkaya H. [Giant Epidermoid Cyst in the Neck: Case Report]. KBB ve BBC Dergisi 2013;21(2):84-7.
3. Belada A, Memiş M, Yaman H. [Epidermoid Cyst of the Neck in an Elderly Patient]. Konuralp Tıp Dergisi 2012;4(3):52-54.
4. Kudoh M, Harada H, Omura K, Ishii Y. Epidermoid cyst arising in the submandibular region. Case Rep Med 2013; 2013:419289.
5. Kandogan T, Koç M, Vardar E, Selek E, Sezgin O. Sublingual epidermoid cyst: a case report. J Med Case Rep 2007;1:87.
6. Verma S, Kushwaha JK, Sonkar AA, Kumar R, Gupta R. Giant sublingual epidermoid cyst resembling plunging ranula. Natl J Maxillofac Surg 2012;3(2):211-3.
7. Lyngdoh TS, Konsam R, Venkatesh MA, Aggarwal S. Giant sublingual epidermoid cyst - An unusual case report. Indian J Surg 2010;72(Suppl 1):318-20.
8. Özkan A, Ulucanlı S, Yaman H, Oktay M, Kaya M, Yaman H. A case of congenital ranula operated in the early ınfancy. Eur J Basic Med Sci 2013;3(3):66-9.
9. Öztürk K, Yaman H, Arbag H, Koroglu D, Toy H. Submandibuler gland mucocele: Report of two cases. Oral Surg Oral Med Oral Pathol Oral Radiol Endod 2005;100(6):732-5.