ORİJİNAL ARAŞTIRMA ORIGINAL RESEARCH

DOI: 10.24179/kbbbbc.2017-59406

Kronik Otitis Mediada Mastoid Kemikteki Histopatolojik Değişiklikler

Histopathological Changes in Mastoid Bone in Chronic Otitis Media

Hatice ÇELİK,[a]
Cemile AÇIKGÖZ,[b]
Muzaffer ÇAYDERE,[c]
Derya ÖZTUNA[d]

[a]Kulak Burun Boğaz Hastalıkları Kliniği,
[c]Patoloji Kliniği,
Sağlık Bilimleri Üniversitesi
Ankara Eğitim ve Araştırma Hastanesi,
[b]Kulak Burun Boğaz Hastalıkları Kliniği,
Beytepe Murat Erdi Eker Devlet Hastanesi,
[d]Biyoistatistik AD,
Ankara Üniversitesi Tıp Fakültesi,
Ankara

Received: 24.12.2017
Received in revised form: 09.10.2018
Accepted: 25.10.2018
Available online: 09.11.2018

Correspondence:
Hatice ÇELİK
Sağlık Bilimleri Üniversitesi
Ankara Eğitim ve Araştırma Hastanesi,
Kulak Burun Boğaz Hastalıkları Kliniği,
Ankara,
TÜRKİYE/TURKEY
haticecelik66@gmail.com

Bu çalışma, 39. Türk Ulusal KBB ve BBC Kongresi (8-12 Kasım, 2017, Antalya)'nde sözlü tebliğ olarak sunulmuştur.

Çalışmanın istatistiği A.Ü.T.F. Biyoistatistik Ana Bilim Dalından Doç. Dr. Derya Öztuna tarafından yapılmıştır.

Copyright © 2018 by Kulak Burun Boğaz ve Baş Boyun Cerrahisi Derneği

ÖZET Amaç: Kronik otitis medialı hastaların cerrahi tedavisi sırasında alınan mastoid kemik biyopsilerinde gözlenebilecek histopatolojik değişiklikleri değerlendirmektir. **Gereç ve Yöntemler:** Bu çalışma, 2014-2017 yılları arasında kronik otitis nedeni ile mastoidektomili veya mastoidektomisiz timpanoplasti uygulanan hastalarda prospektif olarak yürütülmüştür. Kolesteatomlu kulaklar, daha önce kulak cerrahisi geçirenler, travmatik zar perforasyonu yada ventilasyon tüpüne bağlı kalıcı perforasyonu olanlar çalışma dışı bırakılmıştır. Bu hastalar dışındaki kronik otitis mediası olup, operasyon öncesi üç ay kuru kalan kulağa sahip hastalar çalışmaya alınmıştır. Tüm hastalara postauriküler yaklaşımla timpanoplasti uygulanmıştır. Mastoid yüzeyel ve derin apeks sınırından kemik parça alınarak histopatolojik olarak fibroblastik aktivite, kronik inflamatuar hücre infiltrasyonu ve osteoblastik aktivite değerlendirilmiştir. **Bulgular:** Çalışmaya alınan 36 hastanın ortalama yaşı 36,02±11,41 yıl SS (yaş aralığı 18-58 yıl) idi. On dördü erkek, 22'si kadındı. Hastaarın 15'i kuru kulak, 21'i akıntılı kulak idi. Temporal kemik bilgisayarlı tomografide mastoid selüler 17 hastada pnömotik, 19 hastada sklerotik olarak izlenmiştir. Kr inflamasyon ve fibroblastik aktivite açısından akıntılı ve kuru kulakların karşılaştırılmasında istatistiki anlamlı fark elde edilmiştir. Mastoid selüler sistemi pnömotik olanlar ile sklerotik olanlar, kr enflamasyon ve fibroblastik aktivite açısından değerlendirildiğinde aradaki fark istatistiki olarak anlamlı bulunmuştur. Osteoblastik aktivite açısından akıntılı ile kuru kulakların ve mastoid selüler sistemi pnömotik ile sklerotik olanların karşılaştırılmasında istatistiki anlamlı fark elde edilememiştir. **Sonuç:** Kronik otitisli akıntılı kulaklarda ve mastoidi skleroze kulaklarda, kr inflamasyon ile fibrozun mastoid kemik biyopsilerinde kuru ve mastoidi havalı olanlara göre oldukça belirgin izlendiği görülmüştür. Kronik otitis medialı hastalarda pnömotize mastoid hücrelerde ya da akıntısız kuru kalabilen kulaklarda çok nadirde olsa kronik değişiklikler gözlenebilmektedir.

Anahtar Kelimeler: İnflamasyon; mastoid kemik; mastoidektomi; otitis media

ABSTRACT Objective: To evaluate histopathologic changes that may be observed in mastoid bone biopsies taken during surgical treatment of chronic otitis media. **Material and Methods:** This study was conducted prospectively between 2014-2017 in patients who had tympanoplasty with or without mastoidectomy due to chronic otitis media. Chronic otitis with cholesteatoma, previous ear surgery, traumatic membrane perforation or permanent perforation due to ventilation tube were excluded from the study. Patients who had chronic otitis media lack of exclusion criterias and had an ear remaining dry for 3 months before the operation were included in the study. Tympanoplasty was applied to all cases with postauricular approach. Bone fragments were taken from the mastoid superficial and deep apex border and fibroblastic activity, chronic inflammatory cell infiltration and osteoblastic activity were histopathologically evaluated. **Results:** The mean age of 36 patients was 36.02±11.41 SD (age range: 18-58 years). 14 of the cases were male and 22 were female. Fifteen of the cases were dry and 21 were wet ears. In temporal bone computed tomography, mastoid cells were seen pneumatical in 17 patients and sclerotic in 19 patients. A statistically significant difference was found between wet and dry ears when comparing chronic inflammation and fibroblastic activity. When the mastoid cellular system was evaluated in terms of pneumatic and sclerotic patients, chronic inflammation and fibroblastic activity, the difference was statistically significant. There was no statistically significant difference between wet and dry ears and between pneumatical and sclerotic mastoid cells when comparing osteoblastic activitiy. **Conclusion:** Chronic inflammation and fibrosis in patients with wet ear and sclerotic mastoid bone were observed more remarkable than patients with dry ear and pneumatical mastoid bone. Chronical changes may seen in dry ears and pneumatised mastoid cells of patients with chronic otitis media, even it is very rare.

Keywords: Inflammation; mastoid bone; mastoidectomies; otitis media

Kronik otitis media (KOM), kulak zarı perforasyonu ve akıntı ile karakterize orta kulak mukozası ve/veya mastoid hücrelerinin inflamasyonu ile bilinen bir hastalıktır.[1-4] Histopatolojik olarak tanımlamada KOM'de irreversibl doku patolojisi olduğu ileri sürülmektedir.[3] Mukozada iltihabi hücre infiltrasyonu, ödem, granülasyon dokusu, polip oluşumu mukoperiosteuma sınırlı değişiklikler olarak görülürken osteit, osteogenez ve kemik erimesinin izlendiği durumlarda olayın mukoperiost dışına ilerlemesi ve komplikasyon süreci olarak kabul edilmektedir.

Akıntı, KOM'nin aktif devresinde sürekli, intermitant devresinde aralıklı gözlenirken inaktif devresinde kaybolmaktadır. Temporal kemik radyolojik görüntüleme yöntemleri bu hstalarda tamamlayıcı bilgiyi sağlamaktadır. Mastoid selüler pnömotik, spongio-diploik ve sklerotik izlenebilmektedir.[5]

Bu çalışmada, KOM'li hastalarda akıntılı ve kuru kulaklarda, pnömotik ya da skleroze yapıdaki mastoid selüler ile histopatolojik bulgular arasındaki ilişkinin değerlendirilmesi amaçlanmıştır.

GEREÇ VE YÖNTEMLER

Bu çalışma, 2014-2017 yılları arasında kliniğimizde kronik otitis nedeni ile mastoidektomili veya mastoidektomisiz timpanoplasti uygulanan, yaş aralığı 18-60 yıl olan hastalarda mastoid kemikteki histopatolojik değişiklikleri değerlendirmek amacıyla (Eğitim planlama kurulunun 30 Nisan 2014 tarih, 0546 no'lu toplantı ve 4561 no'lu kararı ile onay alınarak) prospektif olarak yürütülmüştür. Kolesteatomlu kulaklar, daha önce kulak cerrahisi geçirenler, travmatik zar perforasyonu ya da ventilasyon tüpüne bağlı kalıcı perforasyonu olanlar çalışma dışı bırakılmıştır. Bu hastalar dışındaki KOM'si olup, operasyon öncesi üç ay kuru kalan kulağa sahip hastalar çalışmaya alınmıştır. Hiç akıntısı olmayan ya da bir kez akıntısı olanlar kuru, iki ya da daha fazla akıntı atağı olanlar akıntılı kulak olarak kabul edilmiştir. Mastoid selüler sistemin radyolojik değerlendirilmesi operasyon öncesi çekilen temporal kemik tomografisi ile yapılmıştır.

Tüm hastalara deneyimli ve tek bir hekim tarafından genel anestezi altında postauriküler yaklaşımla timpanoplasti uygulanmıştır. Temporal kemik tomografisinde mastoid selüler sistemi skleroze ve akıntılı kulaklara mastidektomi uygulanmış ve mastoidektomi sırasında çekiç-guj yardımıyla yüzeyel ve derin apeks sınırından yaklaşık 4x4x4 mm'lik kemik parça alınmıştır. Mastoid kemik selüler sistemi pnömotik olanlara mastoidektomi yapılmamış olup, mastoidden aynı lokalizasyondan aynı boyutlarda çekiç-guj yardımıyla kemik parça alınmış ve spesmenler histopatolojik olarak incelenmiştir.

HİSTOPATOLOJİK DEĞERLENDİRME

İncelemelerde; uzman patolog inceleme öncesi kuru ve akıntılı kulaklar, mastoid selüler sistemin pnömotik veya skleroze olduğu kulaklar hakkında bilgi verilmemiştir (Tek-kör çalışma). Histolojik çalışma için mastoid kemikler %10'luk formaldehit solüsyonunda 24 saat bekletilmiştir. Daha sonra spesmenler %5'lik formik asit solüsyonunda iki gün bekletilerek dekalsifiye edilmiştir. Spesmenler dereceli alkol banyolarında dehidrate edilip parafine gömülmüştür. Daha sonra dört mikron kalınlığında kesitler alınarak hematoksilen-eozin ile boyanmıştır.

Kesitler ışık mikroskobunda (Olympus BX-50, Olympus optical, Japonya) incelenmiştir. Histopatolojik olarak mastoid kemik yapıda fibroblastik aktivite, kronik inflamatuar hücre infiltrasyonu (lenfosit, plazma hücreleri, makrofaj, eozinofiller vb.) ve osteoblastik aktivite değerlendirilmiştir. Fibroblastik aktivite, kronik inflamatuar hücre varlığı ve osteoblastik aktivite subjektif olarak, bir pozitif (+), iki pozitif (++) ve üç pozitif (+++) olarak skorlanmıştır. En yoğun hücresel oran üç pozitif (+++) olarak skorlanır iken, en az hücresel yoğunluk bir pozitif (+) olarak skorlanmıştır.[6]

İSTATİSTİKİ ANALİZ

Verilerin analizi SPSS 11.5 paket programı kullanılarak gerçekleştirildi. Sayımla elde edilen değişkenler için gruplar arası karşılaştırmalarda ki-kare testi kullanıldı. Tanımlayıcı istatistik olarak frekans (yüzde) sunuldu. $p<0.05$ istatistiksel olarak anlamlı kabul edildi.

BULGULAR

Otuz altı olgunun 14'ü erkek, 22'si kadındı. Hastaların ortalama yaşı 36,02±11,41 yıl SS olup, yaş aralığı

18-58 yıl olarak saptandı. On altı sağ, 20 sol kulak opere edildi. On beş hasta kuru kulağa, 21 hasta akıntılı kulağa sahipti. Temporal kemik bilgisayarlı tomografide pnömotik mastoid selüler 17 hastada izlenirken, 19 hastada sklerotik olarak izlendi

HİSTOPATOLOJİK BULGULAR

Kronik inflamatuar hücre infiltrasyonu (kronik inflamasyon); tüm kulaklardan 17'sinde izlenirken 19 kulakta izlenmedi (Resim 1-3). Kr inflamasyon 15 kuru kulaktan 12'sinde izlenmezken, üçünde görüldü (birinde mastoid selüler pnömotik, ikisinde skleroze) (Tablo 1). Akıntılı 21 kulaktan 14'ünde kr inflamasyon (üçünde mastoid selüler pnömotik, 11'inde skleroze) görüldüş yedisinde izlenmedi.

Kronik inflamasyon akıntılı kulaklarda kuru kulaklara göre daha fazla bulundu. İstatistiki karşılaştırılmasında anlamlı fark elde edildi (p=0,006) (Tablo 2). Mastoid selüler sistemi pnömotik olanlar ile sklerotik olanlar, kr inflamasyon açısından değerlendirildiğinde aradaki fark istatistiki anlamlı bulundu (p=0,007).

Fibroblastik aktivite (fibröz); tüm kulaklardan 24'ünde izlenirken 12 kulakta izlenmedi (Resim 1-3). On beş kuru kulaktan 11'inde fibröz görülmezken, 4 (%26,6)'ünde izlenmedi (dördünde mastoid selüler skleroze). Akıntılı 21 kulaktan 20 (%95)'sinde fibröz (yedisinde mastoid selüler pnömotik, 13'ünde skleroze) izlenirken, birinde görülmedi. Fibröz açısından akıntılı ve kuru kulakların karşılaştırılmasında istatistiki anlamlı fark elde edildi (p<0,001). Mastoid selüler sistemi pnömotik ile sklerotik kulaklar fibröz açısından değerlendirildiğinde aradaki fark da istatistiki anlamlı bulundu (p=0,002).

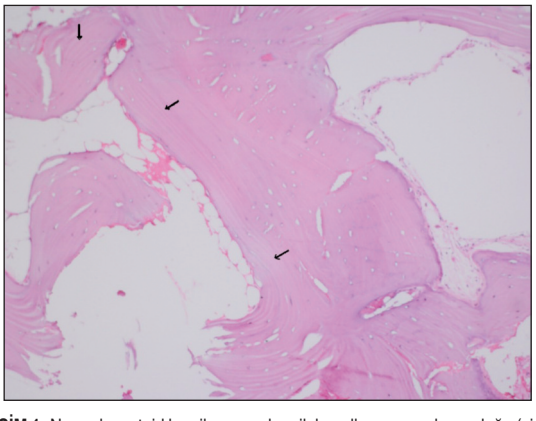

RESİM 1: Normal mastoid kemik yapısı, kemik lamellar yapının korunduğu (siyah ok) alanlar (HE, x50).

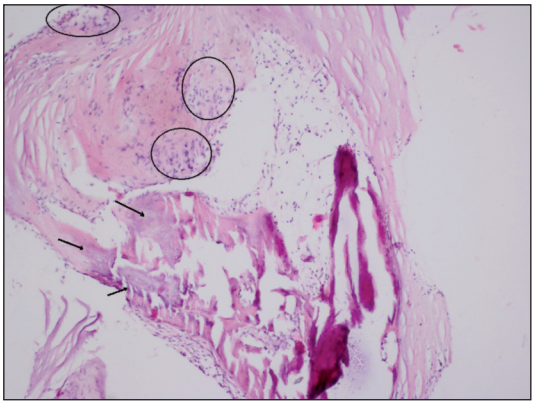

RESİM 2: Mastoid kemik yapıda kronik inflamasyon (yuvarlak alanlar), kemik lamellar yapının bozulduğu ve bazofilik boyanan dejenere kemik yapı (siyah oklar) (HE, x50).

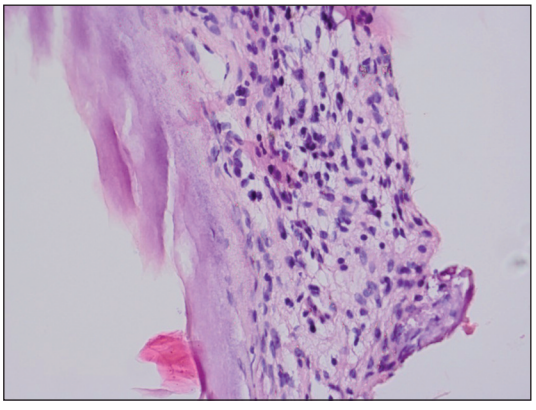

RESİM 3: Mastoid kemik yapıda lökosit, lenfosit, histiyosit infiltrasyonu (HE, x200).

Osteoblastik aktivite tüm kulaklardan 10 (%27,7)'unda izlenirken 26 kulakta görülmedi. Kuru kulaklardan ikisinde (her ikiside mastoid selüler skleroze) izlenirken, akıntılı kulakların sekizinde (üçünde mastoid selüler pnömotik, beşinde skleroze) görüldü. Osteoblastik aktivite açısından akıntılı ve kuru kulakların karşılaştırılmasında istatistiki anlamlı fark elde edilemedir (p=0,142). Mastoid selüler sistemi pnömotik ile sklerotik kulaklara göre osteoblastik aktivite değerlendirildiğinde, aradaki fark da istatistiki anlamlı bulunamadı (p=0,274).

Mastoid skleroze ve akıntılı olan kulakların mastoidi pnömotik olup, kuru olan kulaklar arası istatistiki karşılaştırmalarında; kr inflamasyon açısından istatistiksel fark anlamlı (p=0,002), fibröz açısından istatistiksel fark anlamlı (p<0,001) ve os-

TABLO 1: Tüm hastaların histopatolojik bulgularla karşılaştırılması.

Bilgisayarlı tomografide mastoid selülerin durumu		n	yaş ort. (yaş aralığı)	Histopatolojik bulgular: Kronik inflamatuar hücre infiltrasyonu var	Kronik inflamatuar hücre infiltrasyonu yok	Osteoblastik aktivite var	Osteoblastik aktivite yok	Fibroblastik aktivite var	Fibroblastik aktivite yok
Mastoid havalı/diploik	Kuru	9	31,44 (18-53)	1	8	0	9	0	9
	Akıntılı	8	34,87 (20-52)	3	5	3	5	7	1
Mastoid sklerotik	Kuru	6	35,33 (21-48)	2	4	2	4	4	2
	Akıntılı	13	40,23 (23-58)	11	2	5	8	13	0
Tüm kulaklar	Kuru	15	33 (18-53)	3	12	2	13	4	11
	Akıntılı	21	38,19 (20-58)	14	7	8	13	20	1
Toplam		36	36,02 (18-58)	17	19	10	26	24	12

TABLO 2: Tüm hastaların klinik ve histopatolojik bulgularla istatistiki karşılaştırılması.

Histopatoloji	Kulağın durumu	p	Mastoid selüler	p	Mastoid selüler ve kulağın durumu	p
Kr inflamasyon	Kuru	0,006	Pnömotize	0,007	Kuru+pnömotik	0,002
	Akıntılı		Sklerotik		Akıntılı+sklerotik	
Fibroblastik aktivite	Kuru	<0,001	Pnömotize	0,002	Kuru+pnömotik	<0,001
	Akıntılı		Sklerotik		Akıntılı+sklerotik	
Osteoblastik aktivite	Kuru	0,142	Pnömotize	0,274	Kuru+pnömotik	0,054
	Akıntılı		Sklerotik		Akıntılı+sklerotik	

teoblastik aktivite açısından istatistiksel fark anlamsız (p=0,054) bulunmuştur.

TARTIŞMA

KOM'de başta orta kulak mukoperiosteumu olmak üzere mastoid hücrelerde de kalıcı histopatolojik değişiklikler meydana gelebilmektedir.[7] Granülasyon dokusu ve polip gelişimi, kemik dokusu değişiklikleri (osteit, osteoneogenez, kemik erozyonu), subepitelyal gland ve goblet hücre oluşumu, skuamöz metaplazi, kolesterol granülomu, kolesteatom, timpanoskleroz ve mukoperiosteumdaki görülen kalınlaşma bu değişikliklerin başlıcalarıdır. Histopatolojik olarak meydana gelen bu değişiklikler klinik olarak KOM'de oluşan sekel ve komplikasyonlardan sorumludurlar.[8,9] Çalışmalarda, KOM'de kronik otitis mediada epitimpanum-mezotimpanum arasındaki geçişin bloke olması ile inflamatuar reaksiyon bulgularının (inflamasyon, ödem, vasküler dilatasyon) en sık mastoid antrum lokalizasyonunda bulunduğu ileri sürülmektedir.[10] Athanasou ve ark.nın çalışmasında, granülasyon dokusunun en fazla antrumda izlendiği, KOM'lerde epitimpanum ile mezotimpanum arasındaki geçişin çok kolay bloke olmasıyla mastoid hücrelerde, öncelikle mastoid antrumdaki histopatolojik değişikliklerin oluştuğu rapor edilmiştir.[10] Çalışmamızda, KOM'li olgularda mastoid kemikteki histopatolojik değişiklikler değerlendirilmiştir. Kronik inflamatuar hücre infiltrasyonuna 17 (%47,2) hastada rastlanılmış olup, akıntılı kulaklarda kuru kulaklardan daha fazla ve mastoidi skleroze olanlarda pnömotik mastiode göre daha fazla izlenmiştir.

İnflamatuar süreç kronik faza girdikçe infiltre lökosit populasyonunda, doku yıkımı ve fibröz kolaylaştıran maddeleri salgılayan mononükleer hücreler sayısına doğru sürekli bir değişim söz konusudur. Ayrıca, kemik erozyon süreciyle yakından alakalı olan granülasyon dokusunun gelişimi ve proliferasyonu da söz konusudur. Granülasyon dokusu olgunlaştıkça yoğunlaşmakta ve daha az vasküler hâle gelmektedir. Fibröz ve orta kulak fonksiyonunu önemli derecede tahrip edebilecek adezyonların oluşumuna neden olmaktadır.[2] Çalışmamızda, fibroblastik aktivite akıntılı kulaklarda (%95) kuru kulaklardan (%26,6) daha fazla oranda izlenmiştir. Mastoid selüler sistemi skleroze kulaklarda da pnömotik olanlara göre fibroblastik aktivite daha fazla gözlenmiştir.

Çoğu mastoid hava hücresi sistemi KOM hastalarında sklerotiktir.[1,11] Kronik otitis cerrahisinde

mastoidektomiye karar vermeden önce, mastoid hava hücresi sistemi ile ilişkili patolojinin anlaşılması gerekmektedir. Bir çalışmada, orta kulak boşluğundaki rezidüel inflamasyon ile mastoid pnömatizasyon gelişimi arasındaki ilişki araştırılmıştır.[12] Çalışma sonuçlarına göre; iyi pnömatize olmuş mastoidlerde, mastoid hücrelerin alt kısmında, yuvarlak pencere nişinde ve timpanik sinusda sıklıkla kronik inflamatuar değişiklikler gözlenmiştir. Çalışmanın araştırıcıları bu bulgulara dayanarak, özellikle mastoid iyi pnömatize olduğunda bile, mastoid inflamasyonun her zaman olmadığı anlamına gelmediğini savunmuşlardır.[12] Çalışmamızda, mastoid selüler sistemi pnömotize ile sklerotik kulaklar, kr inflamasyon açısından değerlendirildiğinde istatistiki anlamlı fark bulunmuş olmakla beraber, toplamda 17 pnömatize mastoidin dördünde kr inflamasyon saptanmıştır. Bu bilgi, pnömatize olmuş mastoidi olan hastalarda olası kalabilen otitis media olup olmadığını kontrol etmeyi önemli hâle getirmektedir.

Osteoneogenez, KOM'de sık görülen bir histopatolojik bulgudur.[9] Huntürk ve ark.nın yaptığı çalışmada, osteoneogenez saptanamadığı beyan edilmiş olup, bunun nedeninin ise temporal kemik çalışması yerine cerrahi biyopsi örneklemesi yapılması olduğu ileri sürülmüştür. Bazı çalışmalarda, kemik erozyonuna ait preparatlarda multinükleuslu dev hücreler görülmesine karşın osteoklastlara rastlanılmaması da ameliyat öncesi verilen steroid ve antibiyotiklerin ümmün yanıtı baskılayıp osteoklastların görülmesini engellediği ile açıklanmaya çalışılmıştır. Ayrıca, kemik erimesinin aktif ve inaktif dönemlerden oluşan sürekli olmayan bir olay olması da bu durumun izahında ileri sürülmektedir.[7] Çalışmamızda, osteoblastik aktivite 10 (%27,7) hastada izlenirken, osteklastlara rastlanılmamıştır. Kliniğimizde aktif kronik otitisin tedavisinde steroid ve antibiyotik tedavisi uyguladığımızdan bu durumu açıklayıcı olabilmektedir.

SONUÇ

Bu çalışmada, KOM'li hastaların mastoid kemiklerinde histopatolojik elde edilen bulgulara göre kronik inflamasyon ve fibroblastik aktivite;

- Akıntılı kulaklarda kuru kulaklardan daha fazladır.
- Mastoidi skleroze olanlarda pnömotik olanlara göre daha fazla gözlenmiştir.
- Mastoidi pnömotik olan ya da akıntısız kulaklardan az sayıda hastada olsa da kronik değişiklik bulguları gözlenmiştir.

KOM'nin tedavisinde hastalıkla baş etmede, sekel ve komplikasyonların önlenmesinde, mastoide yapılacak müdahale kararının alınmasında ve cerrahi tedavinin etkinliğinin artırılmasına ilişkin değerlendirmelerde kulak akıntısının varlığı, mastoid selüler sistemin radyolojik değerlendirilmesi ve cerrahi sırası değerlendirmesi önemlidir. KOM'li hastalarda pnömotize mastoid hücrelerde ya da akıntısız kuru kalabilen kulaklarda çok nadirde olsa kronik değişikliklerin oluştuğu gözlenmiştir.

KAYNAKLAR

1. Pratt LL. Management of the mastoid air cell system in chronic otitis media. Laryngoscope 1976;86 (5):674-81.
2. Wright CG, Meyerhoff WL. Pathology of otitis media. Ann Otol Rhinol Laryngol Suppl 1994;163: 24-6.
3. Akyıldız N. [Otitis media]. Kulak Hastalıkları ve Mikrocerrahisi I. Ankara Bilimsel Tıp Yayınevi; 1998. p.337-54.
4. Dündar R, Kulduk E, Soy FK, Yazıcı H, Sakarya EU, Özbay C. Necessity of mastoidectomy in patients with chronic otitis media having sclerotic mastoid bone: a retrospective clinical study. Kulak Burun Bogaz Ihtis Derg 2015;25(3):152-7.
5. Kavaklı A, Karakaş S. [Temporal bone and mastoid air cells.] Genel Tıp Derg 2004;14(2): 77-81.
6. Akkoc A, Celik H, Arslan N, Demirci S, Hucumenoglu S, Caydere M, et al. The effects of different environmental pH on healing of tympanic membrane: an experimental study. Eur Arch Otorhinolaryngol 2016;273(9):2503-8.
7. Huntürk A, Ural A, Özbilen S. [Histopathologic changes in external ear canal, ossicular chain and mastoid antrum in chronic otitis media]. KBB Forum 2005;4(1).
8. Chole RA, Choo MJ. Chronic otitis media, mastoiditis, and petrositis. In: Cummings CW, Fredricson J, Harker LA, Krause CJ, Schuller DE, Richardson MA, eds. Otolaryngology-Head and Neck surgry. Volume 4. 3rd ed. St Louis, Mosby Year Book, 1993. p.3026-44.
9. da Costa SS, Paparella MM, Schachern PA, Yoon TH, Kimberly BP. Temporal bone histopathology in chronically infected ears with intact and perforated tympanic membranes. Laryngoscope 1992;102(11):1229-36.
10. Athanasou NA, Sabokbar A. Human osteoclast ontogeny and pathological bone resorption. Histol Histopathol 1999;14(2):635-47.
11. Fujiyama D, Yamamoto-Fukuda T, Sibata Y, Ikeda T, Takahashi H. Observation of apoptosis and bone lamella structures in the human mastoid. Otol Neurotol 2013;34(8):1534-42.
12. Suzuki Y, Ohtani I, Suzuki C, Ogawa H, Abe M. [Temporal bone study of residual mastoid inflammation in ears with normally appearing tympanic membrane]. Nihon Jibiinkoka Gakkai Kaiho 2003;106(9):872-9.