K.B.B. ve BBC Dergisi, (10) : 107-110, 2002

OLGU SUNUMU

TRAVMATİK KAROTİS PSÖDOANEVRİZMASINA BAĞLI MASİF EPİSTAKSİSİN BALON OKLÜZYONU İLE TEDAVİSİ

BALLOON OCCLUSION FOR MASSIVE EPISTAXIS DUE TO TRAUMATIC CAROTID PSEUDOANEURYSM

Dr. Altuğ ÖZAĞAÇ*, Dr.Hüseyin ÇELİK*, Dr.Cem SAKA*
Dr.Saruhan ÇEKİRGE, Dr. M. Halil ÖZTÜRK***, Dr.İstemihan AKIN***

ÖZET

Kafa travmasını takiben tekrarlayan epistaksis atakları geçiren bir hastada sağ internal karotis arterin psödoanevrizması tespit edildi. Bir akut hemoraji atağı sırasında internal karotis sirkülasyonu balon oklüzyonu ile durdurularak hasta etkin şekilde tedavi edildi.

Anahtar Sözcükler : Karotis anevrizması, kafa travması, epistaksis, balon oklüzyonu

SUMMARY

A patient with traumatic pseudoaneurysm of the right internal carotid artery presented with recurrent massive epistaxis after a head injury. During an episode of acute hemorrhage, this patient was effectively treated with occlusion of the internal carotid artery circulation by a detachable balloon.

Key words: Carotid aneurysm, head trauma, epistaxis, balloon occlusion

* SSK Ankara Eğitim Hastanesi 1.KBB Kliniği
** Hacettepe Üniversitesi Tıp Fakültesi Radyoloji Anabilimdalı
*** SSK Ankara Eğitim Hastanesi Radyoloji Kliniği - ANKARA
Çalışmanın Yapıldığı Klinik(ler) : SSK Ankara Eğitim Hastanesi - ANKARA
Çalışmanın Dergiye Ulaştığı Tarih : 30.01.2002
Çalışmanın Basıma Kabul Edildiği Tarih : 26.05.2002
Yazışma Adresi : Dr.Cem SAKA, SSK Ankara Eğitim Hastanesi 1.KBB Kliniği "
Dışkapı-ULUS/ ANKARA

GİRİŞ

İnternal karotid arterin psödoanevrizması epistaksisin çok nadir bir sebebi fakat tedavi edilmediğinde hayatı tehdit eden bir klinik durumdur. (3,4,7,13,14)

Dural örtünün yırtılmasıyla pulsatil psödoanevrizma kafa tabanı erozyonuyla sfenoid sinüs veya nazal kavite içine rüptüre olabilir. Masif epistaksis nedeni olabilir. Anevrizmal orijinli kanamanın tanısı sıklıkla yanıltıcı ve gecikmiştir, travma ile epistaksis başlangıcı arasında belirgin bir süre farkı vardır. (3,9,14)

Bu yazıda travmatik psödoanevrizma nedeniyle rekürren epistaksis atakları geçiren bir olguyu sunuyor, hastalığın tanı ve tedavisini tartışıyoruz.

OLGU SUNUMU

27 yaşında erkek hasta rekürren epistaksis tanisiyla başka bir hastaneden klinigimize sevk edilmişti. Epikrize göre hasta bir ay önce yüksekten düşmüştü, beyin cerrahisi açisindan acil patoloji düşünülmeyen hastanin 10 gündür anterior tampon ile duran ve sonra tekrarlayan epistaksis ataklari mevcuttu. Hastanın daha önce çekilmiş bilgisayarlı tomografisinde sfenoid sinüs duvarında fraktür hattı ile uyumlu görüntü mevcuttu (Resim 1). Hasta kliniğimize başvurduğunda epistaksis nedeniyle acilen anterior tampon yerleştirildi. 48 saat sonra anterior tampon çekildi ve diagnostik nazal endoskopi yapıldı. Sağ sfenoetmoid recess bölgesinde pulsatil kırmızı renkli kitle tespit edildi. Bu sırada tekrar hemorajisi başlayan hastaya hem nazofarenks hem de nazal kavitede ayrı ayrı şişen iki balonu bulunan özel bir aperey tatbik edilerek kanaması durduruldu. Kısa süre içinde apereye rağmen hemorajik sızıntısı olan hasta ambulans ile bir başka merkezin Radyoloji bölümüne acilen sevkedildi. Bu merkezde yapılan anjiografi ile sağ karotid artere ait psödoanevrizma tespit edildi, anterior komunikan arter kontrol edilerek patent olduğu görüldü. (Resim 2 ve 3). Aynı seansta ayrılabilen balon (detachable, inflatable balon) ile sağ ICA oklude edildi. (Resim 4). İşlem esnasında şiddeti giderek artmakta olan epistaksis oklüzyon sonrası durdu. Hastada herhangi bir nörolojik defisit tespit edilmedi.

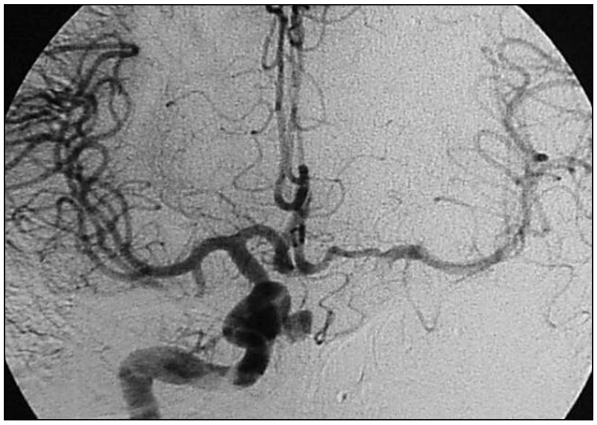

Resim 1: Bilgisayarlı tomografide sfenoid sinüs lateral duvarında fraktür hattı ile uyumlu görünüm.

TARTIŞMA

KBB literatüründe bir epistaksis nedeni olarak posttravmatik psödoanevrizmadan nadiren bahsedilmektedir. Oysa bu vakaların çoğunda masif epistaksis görülür ve bu kanamaların yarısı ölümcüldür. (1,11,15) Pek çok belgelenmiş vakada masif epistaksis sfenoid sinüs lateral duvarının erozyonu ile ortaya çıkmıştır. Intrakavernöz ICA ve sfenoid sinüsün yakın ilişkisi bilinen bir anatomik bulgudur. Renn ve Rhaton yaptığı kadavra diseksiyon çalışmasında %71 vakada karotid arter sfenoid sinüs içine taşmıştı (bulging). %66 spesmende ICA'i örten kemik kanal 1 mm'den daha ince idi ve % 4'ünde hiç kemik örtü yoktu, üzerinde sadece dura ve sinüs mukozası mevcuttu. (12)

Arter duvarının yıpratıcı güçler veya hemorajilerle zayıflaması sonucu travmatik psödoanverizma ortaya çıkar, bu zayıflama süreci ise anevrizma formasyonundaki gecikmeyi açıklar. (6)

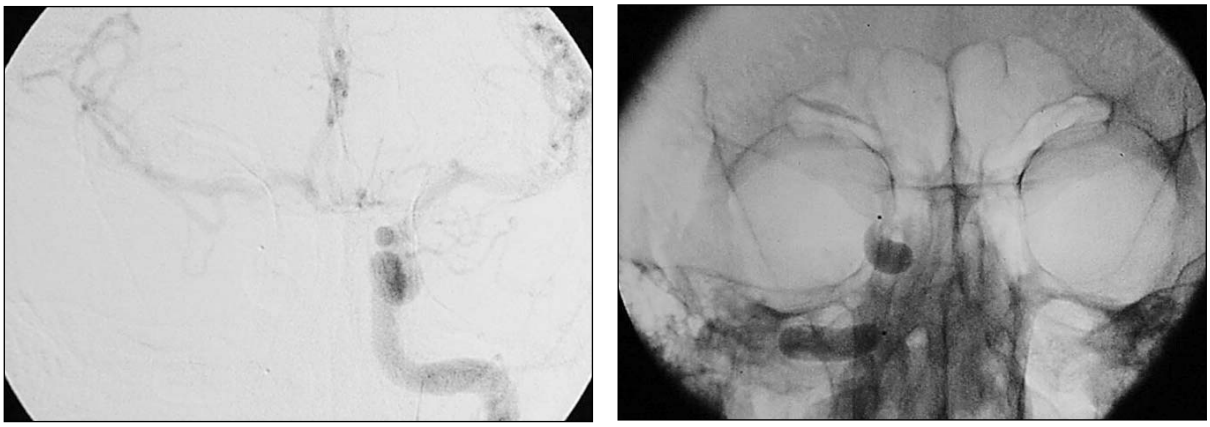

Resim 2 ve 3: Sağ internal karotid arter kaynaklı psödoanevrizmanın görünümü ve anterior komünikan arterin patensisi.

Resim 4: Sağ internal karotid artere yerleştirilmiş detachable balonlarin görünümü.

Travmatik intrakavernöz ICA anevrizmasının en sık belirtisi epistaksistir ve her vakada görülmemekle birlikteManer'in klasik belirti triadı olan unilateral körlük, orbital fraktürler ve masif epistaksis cerrahın aklına psödoanevrizmayı getirmelidir (10).

Han'ın serisinde travma ile masif epistaksis başlangıcı arasındaki süre 1 hafta ile 8 ay arasında değişmektedir (8). 1981'de 40 yıl latent peryodu olan bir vaka bildirilmiştir. İlk kanama nadiren ölümcüldür, zaman geçtikçe kanamanın şiddeti artar. Başlardaki ılımlı, kendiliğinden duran epistaksisleri ölümcül kan kaybına yol açan masif epistaksiler takip eder. Hasta kaybının nedeni kanamanın sebebi araştırılmadığı için tanıdaki ve tedavideki gecikmedir (3) .

Kemik erozyonu veya fraktürü olsun olmasın sfenoid sinüste kan pıhtısı olduğunu düşündüren prekontrast CT' de hiperdens, veya T1 ağırlıklı MRI' da hiperintens veya T2 ağırlıklı MRI' da hipointens görünümlerde ICA anjiografisi yapılmalıdır. (8)

Kesin tanı anjiografide kontrast madde ile dolan anevrizmal kesenin görülmesiyle konur. Anevrizma infraklinoid bölümde, oftalmik arterin proksimalinden kaynaklanır, sfenoid ve etmoid sinüsleri doldurabilecek kadar büyüyebilir(8).

Servikal ICA'in ligasyonu veya klemplenmesi psödoanevrizma tedavisinde kullanılmıştır fakat kolleteral kan akımına bağlı tekrarlayan epistaksis görülebilir (2,16).

Ayrılabilir(detachable) balon ile anevrizma seviyesinin üstü ve altından ayrı ayrı oklüzyon yapılması kolay uygulanan ve komplikasyon oranı düşük bir tekniktir(5). Bu tekniğin cerrahi prosedürlere göre pek çok avantajı mevcuttur. Balon oklüzyonu kolaylıkla lokal anestezi altında yapılabilir. Nörolojik durum devamlı olarak monitörize edilebilir. Kalıcı olarak tıkama yapılmadan önce geçici olarak şişirilen bir balonla hastanın prosedüre toleransı test edilebilir. Test oklüzyona bağlı muhtemel tromboemboliyi önlemek için heparinizasyon ve dikkatli nörolojik muayene gerekir. Hasta testi tolere edemezse intrakranial veya ekstrakranial karotid by-pass tekniklerini de içeren diğer metodlara başvurulabilir.Bununla birlikte hayatı kurtaracaksa hastanın balon oklüzyonunu tolere edememesinin mutlak kontendikasyon oluşturmayacağı açıktır. (8)

Özet olarak kafa travmasını takiben tekrarlayan masif epistaksis psödoanevrizma ihtimalini akla getirmelidir. Tanı erken konulduğunda tedavi mümkündür ve hayat kurtarıcıdır.

KAYNAKLAR

1. ALTUNTAŞ A, ASLAN A, ÜNAL A, TITIZ A, UYAR Y, NALÇA Y: Internal karotid arter pseudoanevrizmasina bagli masif epistaksis. KBB ve Baş Boyun Cerrahisi Dergisi, 6(3):167-169,1998.
2. ARAKI C, HNDA J, YOSHIDA K: Traumatic aneurysm of the intracranial extradural portion of the internal carotid artery:report of a case.J Neurosurg,23:64-67,1965.
3. CHAMBERS EF, ROSENBAUM AE, NORMAL D: Traumatic aneurysms of cavernous internal carotid artery with secondary epistaxis. AJNR Am J Neuroradiol, 2:405-409, 1981
4. DING MX: Traumatic aneurysm of the intracavernous part of the internal carotid artery presenting with epistaxis.Surg Neurol, 30:65-67,1988.
5. FOX AJ, VINUELA F, PELZ DM: Use of detachable balloons for proximal artery occlusion in the tretment of unclippable cerebral aneurysms. J Neurosurg, 66:40-46,1987
6. GHORAYEB BY, KOPANIKY DR, YEAKLEY JW: Massive posterior epistaxis: A manifestation of internal carotid injury at the skull base. Arch Otolryngol Head Neck Surg, 114:1033-1037,1988.
7. GOLEAS J, MIKHAEL MA, PAIGE ML: Intracavernous carotid artery aneurysm presenting as recurrent epistaxis. Ann Otol Rhinol Laryngol, 100:577-579,1991.
8. HAN MH, SUNG MW, CHANG KH: Traumatic pseudoaneurysm of the intracavernous internal carotid artery presenting with massive epistaxis: Imaging diagnosis and endovascular treatment. Laryngoscope,104:370-377,1994.
9. LIU MY, SHIH CJ, WNG YC: Traumatic ıntracavernous carotid aneurysm with massive epistaxis. Neurosurgery,17:569-573,1985.
10. MAURER JJ, MILLS M, GERMAN WJ: Triad of unilateral

blindness, orbital fractures and massive epistaxis after head injury. J Neurosurg, 18:837-840,1961.

11. MOORE D, BUDDE RB, HUNTER CR: Massive epistaxis from aneurysm of the carotid artery. Surg Neurol, 11:115-117,1979.
12. RENN WH, RHOTON AL: Microsurgicl natomy of the sellar region. J Neurosurg, 43:288-298,1975.
13. SEFTEL DM, KOLSON H, GORDON BS:Ruptured intracranial carotid artery aneurysm with fatal epistaxis. Arch Otolaryngol, 70:52-60,1959.
14. SIMPSON RK, HARPER RL, BRYAN RN: Emergency balloon occlusion for massive epistaxis due to traumatic carotid -cavernous aneurysm. J Neurosurg, 68:142-144,1988.
15. WANG AN, WINFIELD JA, GUNDUZ G: Traumatic internal carotid artery aneurysm with rupture into the sphenoid sinus. Surg Neurol, 25:77-81,1986.
16. WORTHİNGTON BS, KEAN DM, HAWKES RD: NMR imaging in the recognition of giant intracranial aneurysms.AJNR Am J Neuroradiol, 4:835-836,1983.