

Nazal Polipi Olan Hastaların Koroid Kalınlığının Değerlendirilmesi

Evaluation of Coroid Thickness of Patients with Nazal Polype

Emine SAVRAN ELİBOL^a, Remzi DOĞAN^b, Ahmet ELBAY^c, Ahmet Adnan CIRIK^d,
Veysel AYKUT^e, Alper YENİGÜN^b

^aGöztepe Eğitim ve Araştırma Hastanesi, Göz Hastalıkları ABD, İstanbul, TÜRKİYE

^bBezmialem Üniversitesi Tıp Fakültesi, Kulak Burun Boğaz Hastalıkları ABD, İstanbul, TÜRKİYE

^cBezmialem Vakıf Üniversitesi Tıp Fakültesi, Göz Hastalıkları ABD, İstanbul, TÜRKİYE

^dÜmraniye Eğitim ve Araştırma Hastanesi, Kulak Burun Boğaz Hastalıkları ABD, İstanbul, TÜRKİYE

^eİstanbul Medeniyet Üniversitesi Göztepe Eğitim ve Araştırma Hastanesi, Göz Hastalıkları ABD, İstanbul, TÜRKİYE

^bBezmialem Vakıf Üniversitesi Tıp Fakültesi, Kulak Burun Boğaz Hastalıkları ABD, İstanbul, TÜRKİYE

ÖZET Amaç: Nazal polipi olan hastaların koroid kalınlıklarının sağlıklı bireylerden oluşan kontrol grubuyla karşılaştırılması. **Gereç ve Yöntemler:** Çalışmaya, nazal polipi olan 32 hasta ve 33 sağlıklı birey olmak üzere toplam 65 hasta dâhil edildi. Koroid kalınlığı pupil dilate edilmeden Spectralis® OCT (software version 5.3, Heidelberg Engineering, Heidelberg, Almanya) cihazı ile ölçüldü. Fovea santralinden ve fovea santraline 1.500 µm mesafedeki nazal ile temporal noktalardan ölçümler alındı. **Bulgular:** Ortalama yaş ve cinsiyet açısından 2 grup arasında fark bulunmadı (Grup 1: p=0,613 ve Grup 2: p=0,324). Ortalama subfoveal koroid kalınlığı nazal polipi olan hastalarda 322,31±75,89 iken kontrol grubunda 397,15±78,70 idi. İstatistiksel olarak anlamlı bir fark bulunamadı (p=0,194). **Sonuç:** Çalışmamızda, nazal polipi olan hastalarla sağlıklı gönüllü hastaların koroid kalınlık ölçümünün karşılaştırmasında anlamlı fark bulunamamıştır.

ABSTRACT Objective: Comparison of choroid thicknesses of patients with nasal polyp with control group of healthy individuals. **Material and Methods:** A total of 65 patients, 32 patients with nasal polyp and 33 healthy individuals, were included in the study. Choroidal thickness was measured with Spectralis® OCT (software version 5.3, Heidelberg Engineering, Heidelberg, Germany) without dilating the pupil. Measurements were taken from the subfovea and the nasal and temporal points at a distance of 1.500 µm from the fovea central. **Results:** There was no difference between the 2 groups in terms of age and gender (Group 1: p=0.613 and Group 2: p=0.342). The mean subfoveal choroid thickness was 322.31±75.89 in patients with nasal polyp, while it was 397.15±78.70 in the control group. No statistically significant difference was found (p=0.194). **Conclusion:** In our study, no significant difference was found in the comparison of choroidal thickness measurement of patients with nasal polyp and healthy volunteers.

Anahtar Kelimeler: Nazal polip; koroid; optik koherens tomografi; alerjik rinit

Keywords: Nasal polyp; choroid; optical coherence tomography; allergic rhinitis

Sistemik hastalıklardan bağımsız olarak arka kupta duyuşal retina altında, fovea merkezli seröz karakterli sıvı toplanması şeklinde gelişen santral seröz koryoretinopati (SSR) daha çok genç-orta yaş grubundaki erkeklerin bir hastalığıdır.^{1,2} Oluşumuna dair birçok mekanizma önerilmiştir ancak patofizyolojisi henüz tam olarak tarif edilememiştir.^{1,3}

Alerjik anjiyospazmla ilişkilendirilmiş hipotezlerin öne sürüldüğü dönemler olsa da bugün hastalı-

ğın inflamasyon, iskemi ya da staz neticesinde koroid damarlarındaki geçirgenlik artışıyla başladığı fikri ön plandadır.⁴ SSR hastalarının optik koherens tomografisi (OKT) çekimlerinde her 2 gözde koroid kalınlığının artmış olduğunu gösteren görüntüler de bu görüşü desteklemektedir.⁵

Daha önceki çalışmalarda inflamatuvar ve vasküler hastalıklar olan alerjik rinit, diyabet, hipotiroidi, inflamatuvar bağırsak hastalığıyla koroid kalınlığı ara-

Correspondence: Emine SAVRAN ELİBOL

Göztepe Eğitim ve Araştırma Hastanesi, Göz Hastalıkları ABD, İstanbul, TÜRKİYE/TURKEY

E-mail: s_emine@yahoo.com



Peer review under responsibility of Journal of Ear Nose Throat and Head Neck Surgery.

Received: 12 Apr 2020

Received in revised form: 17 May 2020

Accepted: 18 May 2020

Available online: 30 Oct 2020

1307-7384 / Copyright © 2020 Turkey Association of Society of Ear Nose Throat and Head Neck Surgery. Production and hosting by Türkiye Klinikleri.

This is an open access article under the CC BY-NC-ND license (<https://creativecommons.org/licenses/by-nc-nd/4.0/>).

sında anlamlı ilişki bulunmuştur.⁶⁻⁹ Yine, bu hastalıkların bazılarının tedavisinde kullanılan kortikosteroid içerikli ilaçların ve böbrek üstü adrenal bezlerden salgılanan glukokortikoidlerin SSR gelişiminde önemli rol oynayabileceği ifade edilmiştir.^{2,10}

Bu bulgulara dayanarak, bazı inflamatuvar ve alerjik hastalıkların koroid kalınlığını artırarak steroid tedavisi öncesi SSR için zemin hazırladığı hipotezi geliştirilebilir. Oluşumundaki inflamatuvar süreç, emosyonel stres, vasküler yapı, anatomik olarak koroidde komşu olması ve önceki çalışmalarda alerji rinitle koroid kalınlığı arasındaki ilişki göz önüne alındığında nazal polip, bu hipotezin araştırılacağı hastalıklardan biridir.^{6,11}

Bu çalışmanın amacı, nazal polipi olan hastaların koroid kalınlıklarının sağlıklı bireylerden oluşan kontrol grubuyla karşılaştırılmasıdır. Bildiğimiz kadarıyla araştırmamız, bu konudaki ilk çalışmadır.

GEREÇ VE YÖNTEMLER

Çalışmamızın etik kurul onayı üçüncü basamak Bezmialem Vakıf Üniversitesi Tıp Fakültesi Klinik Araştırmalar Etik Kurulu tarafından değerlendirilerek 2011-KAEK-42 kayıt numarasıyla onaylanmıştır ve Helsinki Bildirgesi Prensipleri'ne uygun olarak yapılmıştır. Çalışmaya Bezmialem Üniversitesi Tıp Fakültesi kulak-burun-boğaz (KBB) polikliniğinde nazal polip tanısı alan 32 hasta ile 33 sağlıklı birey dâhil edildi.

Nazal polip tanımı, endoskopik muayeneyle bilateral ve orta meatus kaynaklı polipler için kullanıldı. Çalışmaya dâhil edilenler, nazal pasajda en az orta meatustan taşan ve nazal pasajın en az %25'ini kaplayan nazal polipli hastalardı. Kistik fibrozis ve siliyer diskinezi sendromu gibi konjenital hastalığı olanlar, "invert" papillom tanılı olgular, diyabet ve otoimmün hastalıklar nedeni ile steroid kullanan hastalar çalışmaya dâhil edilmedi.

Üç dioptriden fazla miyop, hipermetrop ya da astigmatı olan, üveit, glokom ya da retinal herhangi bir oküler cerrahi, lazer, intravitreal enjeksiyon geçirmiş olan, fiksasyonu tam olmayan hastalar çalışmaya alınmadı. Kortikosteroid tedavisi altında olan hastalar da çalışma dışı bırakıldı.

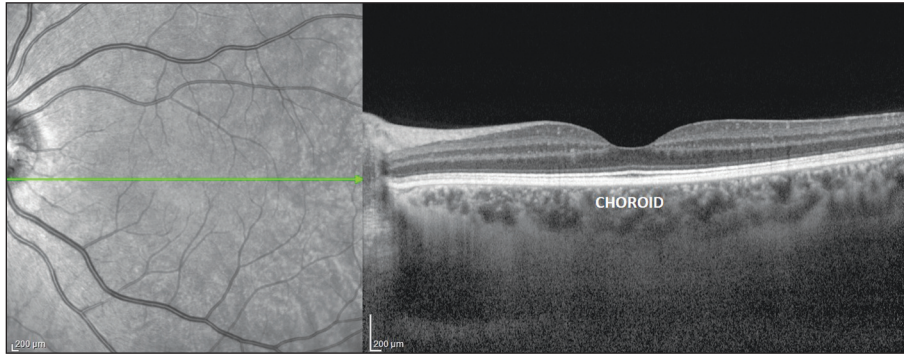
Koroid kalınlığı pupil dilate edilmeden Spectralis® OCT (software version 5.3, Heidelberg Engineering, Heidelberg, Almanya) cihazıyla ölçüldü. Yüksek kalitede görüntü sağlayabilmek için göz hareketleri takip etme (eye tracking) kullanılarak ve üst üste alınan görüntü değeri (ART-Automatic real-time image averaging system) toplam 100 olacak şekilde ölçümler yapıldı. Ölçüm sırasında hasta, fiksasyon hedefine baktırıldı. Fovea santralinden ve fovea santraline 1.500 µm mesafedeki nazalla temporal noktalardan ölçümler alındı. Koroid tabakası kalınlığı ölçümleri fovea santralinden geçen kesitte Enhanced Depth Imaging (EDI) modunda ART değeri 100 olacak şekilde yapıldı. Retina pigment epiteli alt sınırından iç sklera duvarı arası mesafe koroid kalınlığı olarak kabul edildi (Resim 1). Tüm ölçümler diurnal değişimlerden etkilenmemek için aynı zamanda (sabah saat 09:00-10:00) alındı.

Verilerin analizi için Statistical Package for Social Sciences (SPSS, Chicago, IL, ABD) 20.0 sürümü kullanıldı. İlk olarak, verilerin normal dağılıma uygunluğu Kolmogorov-Smirnov testiyle belirlendi. Dağılımı normal olan sayısal veriler ortalama±standart sapma olarak kaydedilirken, normal dağılım göstermeyenler ortanca (minimum ve maksimum) şeklinde ifade edildi. Kategorik verilerin karşılaştırılmasında ki-kare testi, sayısal verilerden normal dağılımda olanları karşılaştırmak için independent sample t-test, normal dağılımı olmayanlar için ise Mann-Whitney U testi kullanıldı. p değerinin 0,05'ten küçük olması istatistiksel olarak anlamlı kabul edildi.

BULGULAR

Çalışmaya, nazal polipi olan 19 (%59,3)'ü erkek, 13 (%40,6)'ü kadın 32 hasta ve 15 (%45,4)'i erkek, 18 (%54,5)'i kadın 33 sağlıklı birey olmak üzere toplam 65 hasta dâhil edildi. Ortalama yaş ve cinsiyet açısından 2 grup arasında fark bulunmadı (Grup 1: p=0,613 ve Grup 2: p=0,324) (Tablo 1).

Ortalama subfoveal koroid kalınlığı nazal polipi olan hastalarda, 322,31±75,89 µm iken, kontrol grubunda 397,15±78,70 µm idi (p=0,194). Ortalama temporal koroid kalınlığı nazal polipi olan hastalarda kontrol grubuna göre daha yüksek bulundu. Ancak fark, istatistiksel olarak anlamlı değildi (Çalışma grubu: 268,69±85,01 µm; kontrol grubu:



RESİM 1: Optik koherens tomografi (OKT) makula ve koroid kesiti.

TABLO 1: Demografik verilerin gruplar arasında karşılaştırılması.

	Polip	Kontrol	p
Katılımcı (n)	32	33	
Erkek, n (%)	19 (59,3)	15 (45,4)	
Kadın, n (%)	13 (40,6)	18 (54,5)	
Yaş (yıl)	47,72±13,95	45,87±15,23	0,613*
Cinsiyet (E/K)	19/13	15/18	0,324**

E/K: Erkek/kadın, *Independent sample t-test, **ki-kare.

TABLO 2: Ölçülen parametrelerin gruplar arası karşılaştırılması.

	Polip	Kontrol	p
Temporal, µm (Ort±SS)	268,69±85,01	257,82±69,67	0,576*
Fovea altı, µm (Ort±SS)	322,31±75,89	397,15±78,70	0,194*
Nazal, µm (Ort±SS)	272,16±84,35	272,16±84,35	0,293*
GlB, mmHg (Ort±SS)	15,18±2,17	15,63±2,32	0,424*
SKB, mmHg (Ort±SS)	131,88±13,78	131,21±12,68	0,841*
DKB, mmHg (Ort±SS)	91,25±13,14	90,30±13,11	0,772*

Ort±SS: Ortalama±standart sapma, GlB: Göz içi basıncı, SKB: Sistolik kan basıncı, DKB: Diyastolik kan basıncı, *Independent t-test.

257,82±69,67 µm (p=0,576). Ortalama nazal koroid kalınlığı açısından 2 grup arasında istatistiksel olarak anlamlı fark bulunamadı (çalışma grubu: 272,16±84,35 µm; kontrol grubu: 272,16±84,35 µm; p=0,293). Ortalama göz içi basıncı nazal polipi olanlarda 15,18±2,17 mmHg iken, kontrol grubunda 15,63±2,32 mmHg idi (p=0,424). Ortalama sistolik kan basıncı (SKB) ve diyastolik kan basıncı (DKB) ölçümleri de 2 grup arasında anlamlı fark göstermedi (SKB için p=0,841; DKB için p=0,772) (Tablo 2).

TARTIŞMA

OKT ile koroid kalınlığının değerlendirildiği ilk çalışmayı, 2008 yılında Spaide ve ark. yapmışlardır.¹² Bu çalışmada, toplam 17 gözde yapılan ölçümlerde,

sağ gözde ortalama subfoveal koroid kalınlığı 318 µm, sol gözde 335 µm bulunmuştur. Spectralis® OCT ile yapılan bir çalışmada subfoveal koroid kalınlığı 287±76 µm (30 hasta, 54 göz); Cirrus (34 hasta, 34 göz) ile yapılan başka bir çalışmada ise 272±81 µm olarak saptanmıştır.^{13,14} Koroid kalınlığı 2 çalışmada da yaşla negatif korelasyon eğilimindedir. Yaşlanmayla birlikte koroid kalınlığı azalmaktadır.

Wei ve ark. sistemik açıdan sağlıklı bireylerde yaptığı çalışmada subfoveal koroidal kalınlıkla erkek cinsiyet, genç yaş, kısa aksiyel uzunluk, derin ön kamera, kalın lens, daha düz kornea ve yüksek görme keskinliği arasında doğru orantı olduğunu ortaya koymuşlardır.¹⁵

Bazı yazarlar koroid kalınlığında diurnal varyasyon olduğunu söylemiştir.¹⁶ Tan ve ark. ortalama 33,7 µm koroid kalınlığı için diurnal varyasyon tespit etmişlerdir.¹⁷ Bu ölçümün sabah bazal OKT ile değiştiği ve yaş, aksiyel uzunluk, refraktif hata ve SKB'deki değişikliklerle ilişkili olduğu sonucuna varmışlardır. Çalışmamızda bu etkiyi görmemek için ölçümlerimizi sabah 09-10 arasında aynı saatte almaya dikkat ettik.

Koroid kanlanması en fazla olan, vasküler dokudur. Kanlanması her ne kadar kontrol edilse de sistemik ve lokal vasküler ve inflamatuvar olaylardan etkilenmektedir.

Shinojima ve ark. sağlıklı gönüllülerde yaptığı bir çalışmada oturur pozisyondan 10 derece baş aşağı pozisyona geçiş sonrası subfoveal koroid kalınlığında artış tespit etmiştir.¹⁸ Baş aşağı pozisyonda artan hidrostatik basıncın oftalmik ven basıncını yükselterek episkleral ve vorteks venler aracılığıyla koroidal kan hacminde artışa neden olduğunu söylemişlerdir.

Zengin ve ark.nın yaptığı bir çalışmada kan basıncının azalmasının, koroid kalınlığında bir farklılığa neden olmadığı görülmüştür.¹⁹ Koroidde, kan akımı regülasyonu sempatik inervasyon ve otagülasyonla sağlanır. Özellikle, sempatik inervasyonun vasküler ve vasküler olmayan kas dokusu üzerinde etki ettiği ve sadece vasküler olmayan kas dokusunun kontraksiyonunun bile koroid kalınlığını stabil tutabileceği belirtilmektedir.²⁰

Sistemik kan basıncı düşüşünün koroid kalınlığını etkilemediği gösterilmiş fakat kan basıncı artışının koroid kalınlığına etkisi incelenmemiştir. Çalışmamızda koroid kalınlığını etkileyebilme ihtimali olan kan basıncı değişikliklerini göstermek ve 2 grubu standardize edebilmek için 2 grubun ortalama SKB ve DKB ölçümleri koroid ölçümünden hemen önce yapılarak kaydedildi ve istatistiksel olarak fark olmadığı görüldü.

Son yıllarda yapılan çalışmalara göre, birçok retinal hastalığın patofizyolojisinde özellikle koroid kalınlığının önemi bilinmektedir ve bazı oküler hastalıkların koroid kalınlığıyla ilgisi saptanmıştır. SSR'de daha kalın koroid, yaşa bağlı makula dejenerasyonunda ise daha ince koroid olduğu bildirilmiştir. Ayrıca santral polipoidal koroidal vaskülopati ve

Vogt-Koyanagi-Harada hastalığı gibi diğer bazı oküler hastalıkların da koroidde kalınlaşmaya neden olduğu rapor edilmiştir.^{5,21,22}

Çalışmamızda, nazal polipi olan hastalarla sağlıklı bireylerin koroid kalınlıkları karşılaştırıldı. Tarayabildiğimiz kadarıyla literatürde, nazal polipli hastalarda koroid kalınlığının ölçüldüğü bir çalışmaya rastlamadık. Bildiğimiz kadarıyla makalemiz bu konudaki ilk çalışmadır.

Yenigün ve ark.nın yaptığı bir çalışmada alerjik riniti olan hastalar sağlıklı bireylerle karşılaştırılmış ve koroid kalınlık artışı anlamlı olarak saptanmıştır.⁶ Alerjik riniti olan hastalarda ise nazal polip insidansı daha yüksek bulunmuştur. Polip dokusunda degranüle mast hücreleri, eozinofil, yüksek histamin ve IgE düzeyi bulunması da bu görüşü desteklemektedir.²³ Bu durumda, nazal polip hastalarında lokal inflamasyonun artmış olması sonucu vaskülarizasyon artışının da anatomik komşu bölge olan koroidin kanlanmasını, dolayısıyla kalınlığını da artıracığı beklenebilir.

Tapan ve ark.nın değişik şiddetlerdeki obstrüktif uyku apne sendromu (OUAS)nda dokunun hipoksisine bağlı kornea ve koroid kalınlıklarının gözlemlendiği çalışmada, OUAS şiddeti arttıkça koroid kalınlığının azaldığı tespit edilmiştir. OUAS'nin hipoksi, perfüzyon basıncı değişiklikleri, vazospazm, sistemik hipertansiyon, kan vizkozitesinde ve küçük damar direncindeki artışla oküler dokularda iskemiye sebep olduğu, korneanın sistemik iskemi ve hipoksiden etkilenmediği fakat koroidin bu etkilere hassas olduğu düşünülmüştür.²⁴ Öte yandan nazal polip, kronik dönemde kanda oksijen saturasyon düşüklüğüne ve hipoksiye sebep olabilmektedir. Nazal polip nedeni ile kronik hipoksiye maruz kalmış koroidin, vasküler akımın etkilenmesiyle kalınlığının azalması öngörülebilir.

Çalışmamızda, koroid kalınlığının nazal polip birlikteliğinden etkilenmediğini gördük. Nazal polip, kronik hipoksi maruziyetiyle koroid kalınlığını azaltırken bir taraftan da nazal polipin çoğunlukla alerjik zeminde oluşması koroid kalınlık artışına sebep olup bu 2 etki birbirini dengeliyor olabilir. Ayrıca nazal polipler sıklıkla alerjik rinit zemininde oluşsa da bağımsız olarak da bulunabilmektedir. Dolayısıyla

alerjik olmayan poliplerin, koroid kalınlığını etkilememiş olmaları muhtemeldir.

Örneklem gruplarında yer alan katılımcı sayısının az olması çalışmamızın eksik yanını oluşturmaktadır. Ayrıca koroid ölçümünü otomatik yapan bir yazılımın henüz geliştirilememiş olup ölçümün manuel olarak yapılması da hatalara sebep olabilmektedir.

SONUÇ

Çalışmamızda, elde ettiğimiz verilere göre nazal polipi olan hastalarla sağlıklı gönüllü katılımcıların koroid kalınlıkları arasında anlamlı bir fark bulunmamaktadır. Daha kesin sonuçlar için daha geniş örneklem gruplarıyla yapılacak çalışmalara ihtiyaç vardır.

Finansal Kaynak

Bu çalışma sırasında, yapılan araştırma konusu ile ilgili doğrudan bağlantısı bulunan herhangi bir ilaç firmasından, tıbbi

alet, gereç ve malzeme sağlayan ve/veya üreten bir firma veya herhangi bir ticari firmadan, çalışmanın değerlendirme sürecinde, çalışma ile ilgili verilecek kararı olumsuz etkileyebilecek maddi ve/veya manevi herhangi bir destek alınmamıştır.

Çıkar Çatışması

Bu çalışma ile ilgili olarak yazarların ve/veya aile bireylerinin çıkar çatışması potansiyeli olabilecek bilimsel ve tıbbi komite üyeliği veya üyeleri ile ilişkisi, danışmanlık, bilirkişilik, herhangi bir firmada çalışma durumu, hissedarlık ve benzer durumları yoktur.

Yazar Katkıları

Fikir/Kavram: Emine Savran Elibol, Remzi Doğan, Ahmet Elbay; **Tasarım:** Remzi Doğan, Ahmet Elbay; **Denetleme/Danışmanlık:** Veysel Aykut, Alper Yenigün; **Veri Toplama ve/veya İşleme:** Emine Savran Elibol, Remzi Doğan, Ahmet Elbay; **Analiz ve/veya Yorum:** Veysel Aykut, Ahmet Adnan Cırık, Alper Yenigün; **Kaynak Taraması:** Emine Savran Elibol, Ahmet Adnan Cırık; **Makalenin Yazımı:** Emine Savran Elibol; **Eleştirel İnceleme:** Ahmet Elbay, Ahmet Adnan Cırık; **Kaynaklar ve Fon Sağlama:** Remzi Doğan, Ahmet Elbay; **Malzemeler:** Ahmet Elbay, Alper Yenigün

KAYNAKLAR

- Nicholson B, Noble J, Forooghian F, Meyerle C. Central serous chorioretinopathy: update on pathophysiology and treatment. *Surv Ophthalmol.* 2013;58(2):103-26. [Crossref] [PubMed] [PMC]
- Bouzas EA, Karadimas P, Pourmaras CJ. Central serous chorioretinopathy and glucocorticoids. *Surv Ophthalmol.* 2002;47(5):431-48. [Crossref] [PubMed]
- Mirza RG, Gill M. Central serous chorioretinopathy associated with unusual routes of steroid administration. *Retin Cases Brief Rep.* 2009;3(1):99-101. [Crossref] [PubMed]
- Yannuzzi LA. Central serous chorioretinopathy: a personal perspective. *American J Ophthalmol.* 2010;149(3):361-3. [Crossref] [PubMed]
- Imamura Y, Fujiwara T, Margolis R, Spaide RF. Enhanced depth imaging optical coherence tomography of the choroid in central serous chorioretinopathy. *Retina.* 2009;29(10):1469-73. [Crossref] [PubMed]
- Yenigun A, Elbay A, Dogan R, Ozturan O, Ozdemir MH. The effect of allergic rhinitis with positive skin prick test on choroidal thickness. *Eur Arch Otorhinolaryngol.* 2017;274(6):2477-81. [Crossref] [PubMed]
- Ulaş F, Doğan Ü, Çelik F, Soydan A, Çelebi S, Dikbaş OJJoR-V. Evaluation of retinal, retinal nerve fiber layer and choroidal thicknesses in diabetic patients without diabetic retinopathy. *Journal of Retina Vitreus.* 2015;23(4):331-5.
- Ulaş F, Dogan Ü, Dikbas O, Celebi S, Keles A. Investigation of the choroidal thickness in patients with hypothyroidism. *Indian J Ophthalmol.* 2015;63(3):244-9. [Crossref] [PubMed] [PMC]
- Akay F, Genç H, Kumbul YÇ. Effect of the inflammatory bowel diseases on choroidal and macular thickness. *Med J SDU.* 2018;25(3):317-21.
- Elbay A, Yenigün A, Özdemir H, Çalım ÖF, Ekinici C, Çetinkaya R, et al. [Does corticosteroid nasal spray use play a role in development of central serous chorioretinopathy?]. *Anatol Clin.* 2017;22(3):163-8. [Crossref]
- Katircioğlu OS. [Nasal polyposis: description and history, prevalence, ethiopathogenesis, clinical, diagnosis and physical exam, treatment]. *Türkiye Klinikleri J Surg Med Sci.* 2006;2(23):8-15.
- Spaide RF, Koizumi H, Pozzoni MC. Enhanced depth imaging spectral-domain optical coherence tomography. *Am J Ophthalmol.* 2008;146(4):496-500. [Crossref] [PubMed]
- Margolis R, Spaide RF. A pilot study of enhanced depth imaging optical coherence tomography of the choroid in normal eyes. *Am J Ophthalmol.* 2009;147(5):811-5. [Crossref] [PubMed]
- Manjunath V, Taha M, Fujimoto JG, Duker JS. Choroidal thickness in normal eyes measured using Cirrus HD optical coherence tomography. *Am J Ophthalmol.* 2010;150(3):325-9.e1. [Crossref] [PubMed] [PMC]
- Wei WB, Xu L, Jonas JB, Shao L, Du KF, Wang S, et al. Subfoveal choroidal thickness: the Beijing eye study. *Ophthalmology.* 2013;120(1):175-80. [Crossref] [PubMed]
- Usui S, Ikuno Y, Akiba M, Maruko I, Sekiryu T, Nishida K, et al. Circadian changes in subfoveal choroidal thickness and the relationship with circulatory factors in healthy subjects. *Invest Ophthalmol Vis Sci.* 2012;24;53(4):2300-7. [Crossref] [PubMed]
- Tan CS, Ouyang Y, Ruiz H, Sadda SVR. Diurnal variation of choroidal thickness in normal, healthy subjects measured by spectral domain optical coherence tomography. *Invest Ophthalmol Vis Sci.* 2012;25;53(1):261-6. [Crossref] [PubMed]
- Shinojima A, Iwasaki KI, Aoki K, Ogawa Y, Yanagida R, Yuzawa M, et al. Subfoveal choroidal thickness and foveal retinal thickness during head-down tilt. *Aviat Space Environ Med.* 2012;83(4):388-93. [Crossref] [PubMed]

19. Zengin MÖ, Karahan E, Özyurtlu F, Tuncer İ, Pekel N, Çınar E, et al. The effect of blood pressure regulation on choroidal thickness. *Ret-Vit.* 2014;22(3):213-6.
20. Nickla DL, Wallman J. The multifunctional choroid. *Prog Retin Eye Res.* 2010;29(2):144-68.[Crossref] [PubMed] [PMC]
21. Matsuoka M, Ogata N, Otsuji T, Nishimura T, Takahashi K, Matsumura M, et al. Expression of pigment epithelium derived factor and vascular endothelial growth factor in choroidal neovascular membranes and polypoidal choroidal vasculopathy. *Br J Ophthalmol.* 2004;88(6):809-15.[Crossref] [PubMed] [PMC]
22. Maruko I, Iida T, Sugano Y, Oyama H, Sekiryu T, Fujiwara T, et al. Subfoveal choroidal thickness after treatment of Vogt-Koyanagi-Harada disease. *Retina.* 2011;31(3):510-7.[Crossref] [PubMed]
23. Shatkin JS, Delsupehe KG, Thisted RA, Corey JP. Mucosal allergy in the absence of systemic allergy in nasal polyposis and rhinitis: a meta-analysis. *Otolaryngol Head Neck Surg.* 1994;111(5):553-6.[Crossref] [PubMed]
24. Tapan ÖO, Tapan U, Kılıç ÜS. [Effects of hypoxia on the eye in patients with obstructive sleep apnea syndrome]. *Journal of Turkish Sleep Medicine.* 2016;2:43-7.