ORİJİNAL ARAŞTIRMA ORIGINAL RESEARCH

DOI: 10.24179/kbbbbc.2021-87763

Baş-Boyun Bölgesinde Görülen Granüler Hücreli Tümörler: 10 Olguluk Seri

Granular Cell Tumors in the Head and Neck Region: 10 Cases Series

Sedef Deniz CEVHEROĞLU ARIÇ[a], Özlem SARAYDAROĞLU[a], Uygar Levent DEMİR[b]

[a]Bursa Uludağ Üniversitesi Tıp Fakültesi, Tıbbi Patoloji ABD, Bursa, Türkiye
[b]Bursa Uludağ Üniversitesi Sağlık Uygulama ve Araştırma Merkezi, Kulak Burun Boğaz Hastalıkları ABD, Bursa, Türkiye

ÖZET Amaç: Granüler hücreli tümörler (GHT); çeşitli lokalizasyonlarda görülen, en sık baş-boyun bölgesinde tespit edilen, nadir, genellikle benign yumuşak doku tümörleridir. GHT ile ilgili literatürde geniş olgu serileri bulunmakla birlikte, baş-boyun bölgesine spesifik olgu serileri sınırlıdır. Çalışmamızda, merkezimizde baş-boyun lokalizasyonunda GHT tanısı almış olgularımızın klinik ve patolojik bulguları ile birlikte değerlendirilmesi ve baş-boyun bölgesi tümörlerinde GHT'lerin de ayırıcı tanı içerisinde yer alması gerektiğinin vurgulanması amaçlandı. **Gereç ve Yöntemler:** 2007-2019 yılları arasında, Uludağ Üniversitesi Tıp Fakültesi Patoloji Ana Bilim Dalında, baş-boyun lokalizasyonunda GHT tanısı almış olgularımız ele alındı. Tüm lokalizasyonlarda GHT tanısı alan 32 vakanın 10'u baş-boyun bölgesinde lokalize idi. Olgulara ait veriler hasta dosyaları ve patoloji raporları taranarak, Hematoksilen & Eozin boyalı preparatlar patoloji arşivinden çıkarılarak yeniden değerlendirildi. Tüm olgulara S-100, CD68, Ki67 immünohistokimyasal boyalar ve Periyodik Asit Shifft (PAS) boyası uygulandı. **Bulgular:** GHT'ler çeşitli lokalizasyonlarda görülen, ancak en sık baş-boyun bölgesinde tespit edilen tümörlerdir. Baş-boyun bölgesinde saptadığımız 10 olgunun yaş ortalaması 34,2 olup, çoğunluğu (%70) kadındı. Semptomlar lokalizasyona göre değişiklik göstermekte idi. Olguların eksizyon materyallerinin makroskobik ve mikroskobik özellikleri değerlendirildi. Ortalama tümör çapı 2,44 cm idi. Dokuz olguda morfolojik olarak benign özellikler izlenirken, 1 olguda malignite kriterleri gözlendi. Tüm olgularda mitotik aktivite 0-3 aralığında olup, ortalama 0,2 idi. On olguda S-100 (%100) ve 6 (%60) vakada CD68 pozitifliği tespit edildi. Ki67 proliferatif indeksi en yüksek %15, en düşük %0,1 olup, ortalama %3,31 olarak saptandı. PAS, vakaların 8'inde (%80) pozitif izlendi. Olgularımızın klinik takip süresi 3-14 yıl idi. Benign GHT tanısı alan 9 olguda nüks gözlenmezken, malign GHT tanısı alan 1 olgu tanı aldıktan 5 ay sonra nüks etti. **Sonuç:** GHT'ler, baş-boyun bölgesinde ayırıcı tanıda akılda tutulması gereken tümörler olup, morfolojik ve İHK belirteçler ile desteklenmesi ve malignite potansiyelinin belirlenmesi önemlidir. Çalışmamızda olgu serilerinin nadir olduğu bu antiteye dikkat çekilmiş olup, merkezimizin deneyimleri paylaşılmıştır.

Anahtar Kelimeler: Granüler hücreli tümör; baş-boyun neoplazileri; Abrikossoff tümorü

ABSTRACT Objective: Granular cell tumors (GCTs) are rare, usually benign soft tissue tumors seen in various localizations, most commonly detected in the head and neck region. Although there are large case series in the literature on GCT, case series specific to the head and neck region are limited. In our study, we aimed to evaluate our cases diagnosed as GCT in head-neck localization, together with their clinical and pathological findings and to emphasize that GCTs should be included in the differential diagnosis of head and neck tumors. **Material and Methods:** The cases who were diagnosed with GCT in head-neck localization in Uludağ University Faculty of Medicine, Department of Pathology between 2007-2019 were discussed. Ten of 32 cases diagnosed as GCT were localized in the head and neck region. The data of the cases were analyzed by scanning the patient files, pathology reports and the Hematoxylin & Eosin stained preparations were removed from the pathology archive. S-100, CD68, Ki67 immunohistochemical stains and Periodic Acid Shift (PAS) stain were applied to all cases. **Results:** GCT, seen in various localizations, but; they are the most common tumors detected in the head and neck region. The mean age of the 10 cases we detected in the head and neck region was 34.2, and most of them were female (70%). Symptoms varied according to localization. The macroscopic and microscopic properties of the excision materials of the cases were evaluated. The mean tumor diameter was 2.44 cm. While morphologically benign features were observed in 9 cases, malignancy criteria were observed in 1 case. Mitotic activity was in the range of 0-3 in all cases and the mean was 0.2. S-100 (100%) positivity was detected in 10 and CD68 positivity was detected in 6 (60%) cases. The Ki67 proliferative index was found to be the highest 15% and the lowest 0.1%, with an average of 3.31%. PAS was positive in 8 (80%) cases. The follow-up period of our cases was 3-14 years. While no recurrence was observed in 9 cases diagnosed with benign GCT, 1 case diagnosed with malignant GCT relapsed 5 months after the diagnosis. **Conclusion:** GCTs are tumors that should be kept in mind in the differential diagnosis of the head and neck region, and it is important to support them with morphological and IHC markers and to determine the malignancy potential. In our study, attention was drawn to this entity, where case series are rare, and the experiences of our center were shared.

Keywords: Granuler cell tumors; head and neck neoplasms; Abrikossoff's tumor

Correspondence: Özlem SARAYDAROĞLU
Bursa Uludağ Üniversitesi Tıp Fakültesi, Tıbbi Patoloji ABD, Bursa, Türkiye
E-mail: osaraydaroglu@uludag.edu.tr

Peer review under responsibility of Journal of Ear Nose Throat and Head Neck Surgery.

Received: 24 Dec 2021 ***Received in revised form:*** 22 Feb 2022 ***Accepted:*** 18 Apr 2022 ***Available online:*** 07 Jul 2022

1307-7384 / Copyright © 2022 Turkey Association of Society of Ear Nose Throat and Head Neck Surgery. Production and hosting by Türkiye Klinikleri.
This is an open access article under the CC BY-NC-ND license (https://creativecommons.org/licenses/by-nc-nd/4.0/).

Granüler hücreli tümörler (GHT); yavaş progresyon gösteren, çeşitli lokalizasyonlarda görülebilen, genellikle benign karakterde yumuşak doku neoplazileridir. Bu tümörler tüm yaşlarda, en sık 4-6. dekadda, kadınlarda erkeklere göre 2-3 kat daha fazla görülürler. Çocuklarda nadirdir. Siyahi ırkta daha sıktır. Genellikle ağrısız submukozal, tek kitle olarak karşımıza çıkar.[1] Yüzde 4-20 oranında multipl izlenebilen GHT'lerde, nadir olarak ailesel vakalar bildirilmiştir.[1-3]

Morfolojik olarak geniş, granüler-eozinofilik sitoplazmalı, küçük nükleuslu hücrelerden oluşan bu tümörler, vücudun herhangi bir yerinde görülebilmekle birlikte çoğunlukla baş-boyun bölgesinde yerleşmektedir. Baş-boyun bölgesinde ise en sık gözlendiği lokalizasyon dildir.[4]

GHT çoğunlukla asemptomatik olmakla birlikte; ses kısıklığı, yutkunma sırasında takılma hissi, nefes almada zorluk, ağrı gibi lokalizasyona göre değişen semptomlara da neden olabilmektedir.[3,5,6]

Çalışmamızda nadir görülen bu antite, baş-boyun lokalizasyonundan tanı almış 10 vaka üzerinden incelendi. Bu vakalar yaş, cinsiyet, başvuru şikâyeti, makroskobik, mikroskobik, histokimyasal ve immünohistokimyasal (İHK) özellikleri ve nüks varlığı açısından değerlendirildi.

GEREÇ VE YÖNTEMLER

2007-2019 yılları arasında, Uludağ Üniversitesi Tıp Fakültesi Patoloji Ana Bilim Dalında, tüm lokalizasyonlarda GHT tanısı alan olgular retrospektif olarak tarandı. GHT tanısı alan 32 vakanın 10'u baş-boyun bölgesinde lokalize idi. Olgulara ait veriler hasta dosyaları ve patoloji raporları taranarak, Hematoksilen & Eozin (HE) boyalı preparatlar patoloji arşivinden çıkarılarak yeniden değerlendirildi. Tüm olgulara S-100, CD68, Ki67 İHK boyaları ve Periyodik Asit Shifft (PAS) boyası uygulandı. Uludağ Üniversitesi Tıp Fakültesinden (tarih: 13 Mayıs 2020, no: 2020-8/16) tarihli etik kurul onayı alındı. Çalışmamız Helsinki Deklarasyonu Prensipleri'ne uygun olarak yapıldı.

BULGULAR

Olguların 7'si (%70) kadın, 3'ü (%30) erkekti. Yaş aralığı 0-73 olup, ortalama 34,6 idi. En sık lokalizasyon oral kavite olup; diğer lokalizasyonlar özofagus, vokal kord, gingiva, skalp ve boyun idi.

Olgulara ait eksizyon materyallerinde tümör boyutu 0,5-4,5 cm aralığında ölçülmüş olup, ortalama 2,44 cm bulunmuştur. Mikroskobik olarak tipik morfolojik özellikler gözlenmiş olup; geniş, granüler ve eozinofilik sitoplazmalı, küçük-yuvarlak nükleuslu hücrelerin proliferasyonu mevcuttu. Nükleomegali, veziküler nükleus, nükleol belirginliği ile karakterize pleomorfizm ve iğsileşme 1 olguda mevcutken, kalan 9 olguda gözlenmedi. Her olguda 10 büyük büyütme alanında (BBA) mitotik indeks değerlendirildi. Mitotik aktivite 0-3 aralığında olup ortalama 0,2 idi. 10 olguda S-100 (%100) ve 6 (%60) vakada CD68 po-

TABLO 1: Olgularımızın klinik ve patolojik özellikleri.

Cinsiyet	Lokalizasyon	Şikâyet	Boyut (cm)	Mitoz (10 BBA)	PAS	S100	CD68	Kİ67	Nüks
Erkek	Dil	Şişlik	4,5	0	Pozitif	Pozitif	Negatif	%1	Yok
Kadın	Skalp	Şişlik	1,2	3	Pozitif	Pozitif	Pozitif	%15	Var
Erkek	Vokal kord	Ses kısıklığı	2,8	0	Pozitif	Pozitif	Negatif	%2	Yok
Kadın	Boyun	Asemptomatik	1,3	1	Pozitif	Pozitif	Pozitif	%3	Yok
Kadın	Özofagus	Asemptomatik	0,5	0	Pozitif	Pozitif	Pozitif	%3	Yok
Kadın	Özofagus	Karında basınç hissi	3	0	Negatif	Pozitif	Pozitif	%0,1	Yok
Kadın	Oral kavite	Şişlik	0,9	0	Pozitif	Pozitif	Negatif	%1	Yok
Kadın	Gingiva	Şişlik	2	1	Pozitif	Pozitif	Negatif	%5	Yok
Kadın	Oral kavite	Şişlik	4	0	Pozitif	Pozitif	Pozitif	%1	Yok
Erkek	Oral kavite	Şişlik	4,2	0	Negatif	Pozitif	Pozitif	%2	Yok

BBA: Büyük büyütme alanı.

zitifliği tespit edildi. Ki67 proliferatif indeksi en yüksek %15, en düşük %0,1 olup ortalama %3,31 olarak saptandı. PAS vakaların 8'inde (%80) pozitif izlendi. Olgularımızın 3-14 yıllık klinik takip süresinde 9 olguda nüks gözlenmezken, 1 olgu tanı aldıktan 5 ay sonra nüks etti (Tablo 1).

TARTIŞMA

GHT, ilk kez Abrikossof tarafından çizgili kas hücrelerinden kaynaklandığı düşünülerek "miyoblastom" olarak adlandırılmıştır.[7] Bu tümöre miyoblastom, miyoblastik tümör, granüler hücreli miyoblastom, uniform miyoblastom, embriyonal rabdomiyoblastom, granüler hücreli nöroma, granüler hücreli schwannom, konjenital epulis gibi adlar verilmiştir.[3,5]

Nöroektodermal diferansiyasyon gösteren, infiltratif gelişen, benign karakterdeki bu tümörler periferik sinir kılıfı, Schwann hücre diferansiyasyonu göstermektedir.[3,5,6] Bu tümörler Dünya Sağlık Örgütünün 2005 yılında yapmış olduğu sınıflamada granüler hücreli tümör olarak isimlendirilmişlerdir.[8]

Vücudun her bölgesinde görülebilen bu tümörlerin travmaya açık bölgelerde görülmesi nedeniyle tümör gelişiminde kronik mekanik etkinin rol oynayabileceği ve gerçek tümör olmayıp reaktif büyüme, dejenerasyon veya metabolik bozukluğa bağlı olabileceği düşünülmektedir.[2,9]

Yüzde 50 oranında baş-boyun bölgesinde, en sık da oral kavitede izlenmektedir.[10,11] Yüzde 70'ten fazlası dilde yerleşmektedir.[2] Dil dışı oral granüler hücreli tümörler ise nadirdir. Oral GHT her yaşta görülmekle birlikte, en sık 20-60 yaş arasında görülür. Oral GHT tanısı kolaydır, ancak %50 vakada psödoepitelyomatöz hiperplazinin eşlik etmesi nedeniyle oral kavitede sık izlenen skuamöz hücreli karsinoma benzetilerek yanlış tanı alabilirler.[9,11,12]

Larinks tutulumu %10 oranında olup daha nadirdir.[13,14] Larinkste en sık yerleşim yeri, erişkinde gerçek vokal kord arka yarısı, çocukta subglottik bölgedir.[2,5,13]

GHT'ler yavaş büyür, asemptomatik olabileceği gibi laringeal tümörlerde en sık ses kısıklığı görülür. Disfaji, boğazda takılma hissi, ağrı, öksürük, hemoptizi ve stridor diğer semptomlardır.[13] Semptomların gelişmesinde lokalizasyon ve tümör çapı önemlidir. Subglottik bölgedeki tümörler astım ile karışabilen dispne şikâyeti ile karşımıza gelebilir. Diğer sessiz tümörler genellikle laringoskopik muayene sonucunda submukozal tabakada, vokal kordlar üzerinde soluk kitlesel lezyon hâlinde tespit edilir.[5,14,15]

Deri, özofagus, mide, safra kesesi, kadın ve erkek ürogenital sisteminde de olgular bildirilmiştir.[1]

Makroskobik olarak, genellikle 1-2 cm boyutlarında (0,5-3cm) submukozal, kutanöz-subkutanöz nodül şeklinde, kesit yüzeyi solid kıvamda, sarı-krem renkte izlenir.[3]

Mikroskobik incelemede, yuvalar veya trabeküller oluşturan, bol, eozinofilik-ince granüler sitoplazmalı, santralinde küçük hiperkromatik nükleusu bulunan, poligonal-geniş yuvarlak ya da iğsi hücrelerden oluşan, kapsülsüz, infiltratif yayılım gösteren tümörlerdir (Resim 1). Hücre sınırları belirgin sinsityal görünümde olup; bazı olgularda seyrek mitoz, hafif nükleer atipi ve skuamöz epitelde psödoepitelyomatöz hiperplazi izlenmektedir.[2,3,9,16,17]

GHT'lerde yapılan histokimyasal boyamalarda, sitoplazmik granüllerde PAS ve diyastaza dirençli PAS pozitifliği izlenebilmektedir.[2,3,13] On vakamızın 8' inde (%80) PAS pozitif izlenmiştir (Resim 2).

Literatürde, Enzinger ve Weiss, İHK olarak tümörün nöral orijinli olduğunu S-100 proteini, CD 68 ve nöron spesifik enolaz kullanarak göstermişlerdir.[18] Kaiserling ve ark. ile Fliss ve ark. da bu teoriyi destekleyen çalışmalar yayımlamışlardır.[19,20]

Çalışmamızda, immünohistokimyasal olarak tüm vakalara S-100, CD68 boyaması yapıldı.

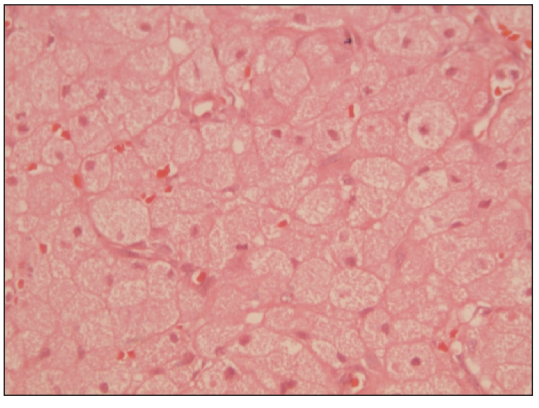

RESİM 1: Eozinofilik-granüler sitoplazmalı, santralinde küçük hiperkromatik nükleusu bulunan, geniş, poligonal hücreler (H&E x40).

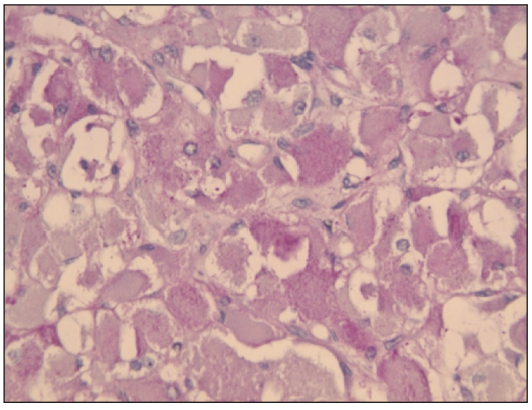

RESİM 2: PAS pozitif sitoplazmik granüller (PASx40). PAS: Periyodik Asit Shifft.

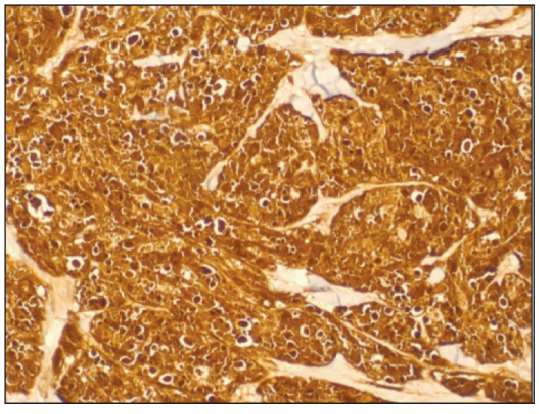

RESİM 3: Granuler cell tumors; head and neck neoplasms; Abrikossoff's tumor.

S-100, beyindeki granüler hücreler, glial hücreler ve Schwann hücrelerinden elde edilen bir proteindir. GHT'ler periferal nöral elemanlardan, özellikle Schwann hücrelerinden gelişir ve S-100 protein ile kuvvetli pozitif boyanır.[11] Vakalarımızın tümünde (%100) S-100 ile pozitif boyanma gözlendi (Resim 3).

CD68, yüksek glikolize membran proteinleri, glikoproteinler ve lizozomların müsin benzeri membran proteini ile ilişkilidir. Makrofaj, fibroblast ve Schwann hücrelerinde bulunur.[11] Çalışmamızda, CD68 6 vakada pozitifken (%60), 4 vakada negatif izlendi.

Literatürde, GHT olgularındaki proliferatif aktiviteyi göstermek için Ki67 İHK belirteci kullanılmıştır. Bu konudaki çalışmalar, Ki67 indeksinin >%10 olmasının lokal rekürrens ile ilişkili olduğunu göstermiştir.[6,21] Olgularımızın 9'unda (%90) proliferatif aktivite indeksi literatür ile uyumlu olarak %10'dan düşük bulundu. Takiplerinde nüks gözlenen olgumuzda, Ki67 indeksi %15 olarak saptandı.

GHT'lerde malign transformasyon %1-2 oranında gösterilmiştir.[1,15] Malign GHT'ler agresif seyreder ve kötü prognozludur. Yüzde 32-41 oranında lokal rekürrens ve %50-63 uzak metastaz izlenir.[1,22] En sık metastaz bölgeleri akciğer, lenf nodu ve kemiklerdir.[13] Metastaz ve rekürrens varlığı yaklaşık %40 oranında mortalite ile sonuçlanır.[23]

Klinik olarak alt ekstremite derin yerleşim, genç yaş, kadın cinsiyet, tümörün 5 cm'den büyük boyutta olması, hızlı büyüme, lokal rekürrens ve malignite şüphesi oluşturmaktadır.[14,23]

Malign-benign ayrımı, agresif gidiş, kötü prognoz ve cerrahi rezeksiyon sonrası rekürrens açısından önemlidir. Malign-benign ayrımı için Fanburg Smith kriterleri kullanılmaktadır.[21] Bu kriterlere göre:

Nekroz(a), iğsileşme(b), geniş nükleollü veziküler nükleus(c), yüksek mitotik aktivite (>2 mitoz/10 BBA x200)(d), nükleus/sitoplazma oranında artış(e), pleomorfizm(f)

Kriterlerinin 3 ya da daha fazlasının varlığı malign GHT, 1-2 kriter varlığı atipik GHT, fokal pleomorfizm ya da kriterlerin hiçbirinin olmaması benign GHT tanısı koydurur.[21]

Olgularımızın 9'unda bu kriterler izlenmemiş ve benign GHT olarak değerlendirilmiştir. Skalp lokalizasyonlu olgumuzda nükleer atipi, iğsileşme ve mitotik aktivite artışı mevcuttu. Ki67 proliferatif aktivite indeksi de %15 bulunmuş olup artış göstermekteydi. Bu olgu, malign GHT olarak değerlendirildi.

Skalp bölgesinde GHT tanısı alan vakalar nadirdir, literatürde, 2021 yılında Williams ve ark., skalp lokalizasyonunda görülen tek malign GHT olgusunu bildirmişlerdir.[24]

Skalp lokalizasyonunda yer alan malign GHT olgumuz nadirliği açısından önem taşımaktadır.

Bu olgumuz, morfolojik özellikleri ile uyumlu olarak tanıdan 5 ay sonra aynı lokalizasyonda nüks etti. Hastaya yapılan 2. geniş eksizyon sonrası 5 yıllık takiplerinde tekrar nüks izlenmedi.

Lack ve ark.nın yaptığı 110 olgulu GHT serisinde, olguların 52'si baş- boyun bölgesinde izlenmiştir. Tüm olguların 11'inde malignite saptanmış olup, bu malign vakaların 6'sı baş-boyun bölgesinde (dil, larinks, özofagus, parotis bezi) tespit edilmiştir. Cerrahi rezeksiyon sonrası %8 hastada rekürrens saptanmıştır.[25]

Literatürde, yakın zamanda Mirza ve ark. tarafından 113 malign GHT ile yapılan çalışmada, bu tümörlerin %2'den azı baş-boyun bölgesinde izlenmiş olup, bu bölgede izlenen tümörlerin malignite potansiyelinin daha düşük olduğu bildirilmiştir.[26]

GHT'ler karakteristik morfolojik görünümü ile kolay tanı konulabilen tümörlerdir, ancak ayırıcı tanıda; psödoepitelyomatöz hiperplazi, konjenital epulis, tükürük bezlerinin onkositik lezyonları akılda tutulmalıdır. Schwannom, melanositik nevüs, ameloblastom, metastatik lezyonlar granüler hücre proliferasyonu yapabilirler, ancak bunlar sadece fokal bir alanda gözlenir.[9,11]

S-100 negatif granüler hücreli tümörlerin ayırıcı tanısına; verrüköz ksantom, granüler hücreli leiomyom, melanom, atipik fibroksantom, selüler nörotekom, perivasküler epiteloid hücreli tümörün (PEComa) granüler varyantı ve benign fibröz histiyositom alınmalıdır.[9,11]

SONUÇ

GHT'ler, genellikle yavaş progresyon gösteren nöroektodermal orijinli benign tümörlerdir. Kapsülsüz ve düzensiz sınırlı lezyonlar olduğundan, yeterli cerrahi sınırlarla eksizyonu önemlidir. Geniş lokal eksizyonlar küratif sonuç sağlamaktadır.[3,5,6] İnkomplet rezeksiyon durumunda %15 oranında nüks izlenmektedir.[12]

Malign formunda eksizyon sonrası rekürrens ve metastazlar görülmektedir. Malign ve malignite açısından yüksek riskli tümörlerde, adjuvan radyoterapi ve kemoterapinin tedavideki rolü kesin olmamakla birlikte, rekürren malign GHT'lerde ya da metastaz durumlarında tedavi seçeneği olarak düşünülebilir ancak etkinliği net değildir.[1,3,6,23]

GHT'ler, baş-boyun bölgesinde görülebilen pek çok tümör ve tümör benzeri lezyon ile karışabilir. Ayırıcı tanıda akılda tutulması gereken tümörler olup, morfolojik ve İHK belirteçler ile desteklenmesi ve malignite potansiyelinin belirlenmesi önemlidir. Olgu serilerinin nadir olduğu bu antiteye dikkat çekilmiş olup, merkezimizin deneyimleri paylaşılmıştır.

Finansal Kaynak

Bu çalışma sırasında, yapılan araştırma konusu ile ilgili doğrudan bağlantısı bulunan herhangi bir ilaç firmasından, tıbbi alet, gereç ve malzeme sağlayan ve/veya üreten bir firma veya herhangi bir ticari firmadan, çalışmanın değerlendirme sürecinde, çalışma ile ilgili verilecek kararı olumsuz etkileyebilecek maddi ve/veya manevi herhangi bir destek alınmamıştır.

Çıkar Çatışması

Bu çalışma ile ilgili olarak yazarların ve/veya aile bireylerinin çıkar çatışması potansiyeli olabilecek bilimsel ve tıbbi komite üyeliği veya üyeleri ile ilişkisi, danışmanlık, bilirkişilik, herhangi bir firmada çalışma durumu, hissedarlık ve benzer durumları yoktur.

Yazar Katkıları

Fikir/Kavram: *Özlem Saraydaroğlu;* ***Tasarım:*** *Sedef Deniz Cevheroğlu Arıç;* ***Denetleme/Danışmanlık:*** *Özlem Saraydaroğlu;* ***Veri Toplama ve/veya İşleme:*** *Sedef Deniz Cevheroğlu Arıç, Özlem Saraydaroğlu, Uygar Levent;* ***Analiz ve/veya Yorum:*** *Özlem Saraydaroğlu, Sedef Deniz Cevheroğlu Arıç;* ***Kaynak Taraması:*** *Sedef Deniz Cevheroğlu Arıç;* ***Makalenin Yazımı:*** *Sedef Deniz Cevheroğlu Arıç, Özlem Saraydaroğlu;* ***Eleştirel İnceleme:*** *Sedef Deniz Cevheroğlu Arıç, Uygar Levent.*

KAYNAKLAR

1. Sposto MR, Navarr CM, Andrade CR. Granuler cell tumor (Abrikossoff's tumor): case series. Oral Oncology Extra. 2006;42(5):194-7. [Crossref]
2. Sena Costa NC, Bertini F, Carvalho YR, Almeida JD, Rodrigues Cavalcante AS. Granular cell tumor presenting as a tongue nodule: two case reports. J Med Case Rep. 2012;6:56. [Crossref] [PubMed] [PMC]
3. Akalın T. Sinir Kılıfı Tümörleri-Nöral-Nöroektodermal Lezyonlar. Dervişoğlu S. Yumuşak Doku Tümörleri. 1. Baskı. Ankara: Kongre Kitabevi; 2016. p. 469-71.
4. Ozer E, Kanlikama M, Sari I, Mumbuç S. A giant granular cell tumor of the tongue in a pediatric case. Kulak Burun Bogaz Ihtis Derg. 2004;13(3-4):95-7. [PubMed]
5. Scala WAR, Fernandes AMF, de C Duprat A, Olival Costa HO. Granular cell tumor of the larynx in children: a case report. Braz J Otorhinolaryngol. 2008;74(5):780-5. [Crossref] [PubMed]
6. Musha A, Ogawa M, Yokoo S. Granular cell tumors of the tongue: fibroma or schwannoma. Head Face Med. 2018;14(1):1. [Crossref] [PubMed] [PMC]
7. Pushpa G, Karve PP, Subashini K, Narasimhan MN, Ahmad PB. Abrikossoff's tumor: an unusual presentation. Indian J Dermatol. 2013;58(5):407. [Crossref] [PubMed] [PMC]
8. Speight PM. Granular cell tumor. In: Barnes L, Eveson JW, Reichart P, Sidransky D, eds. World Health Organization Classification of Tumours. Pathology and Genetics. Head and Neck Tumours. Lyon: IARC Press; 2005. p.185-6.
9. Tobouti PL, Pigatti FM, Martins-Mussi MC, Sedassari BT, Orsini-Machado de Sousa SC. Extra-tongue oral granular cell tumor: histological and immunohistochemical aspect. Med Oral Patol Oral Cir Bucal. 2017;22(1):e31-5. [PubMed] [PMC]
10. Kamal SA, Othman EO. Granular cell tumour of the larynx. J Laryngol Otol. 1998;112(1):83-5. [Crossref] [PubMed]
11. Rawal YB, Dodson TB. S-100 negative granular cell tumor (so-called primitive polypoid non-neural granular cell tumor) of the oral cavity. Head Neck Pathol. 2017;11(3):404-12. [Crossref] [PubMed] [PMC]
12. Dias Ferraz PN, Danu V, Almeida R, Figueiredo J. Granular cell tumour (Abrikossoff's tumour) of the tongue. BMJ Case Rep. 2020;13(7):e235637. [Crossref] [PubMed] [PMC]
13. White JB, Glade R, Rossi CT, Bielamowicz S. Granular cell tumors of the larynx: diagnosis and management. J Voice. 2009;23(4):516-7. [Crossref] [PubMed]
14. Sproat R, Wong G, Rubin J. Granular cell tumour of the larynx. Head Neck Pathol. 2016;10(4):538-540. [Crossref] [PubMed] [PMC]
15. Park JH, Do NY, Cho SI, Choi JY. Granular cell tumor on larynx. Clin Exp Otorhinolaryngol. 2010;3(1):52-5. [Crossref] [PubMed] [PMC]
16. Koltsidopoulos P, Chaidas K, Chlopsidis P, Skoulakis C. Granular cell (Abrikossoff) tumor in the head and neck: a series of 5 cases. Ear Nose Throat J. 2016;95(1):36-9. [PubMed]
17. Cui Y, Tong SS, Zhang YH, Li HT. Granular cell tumor: a report of three cases and review of literature. Cancer Biomark. 2018;23(2):173-8. [Crossref] [PubMed]
18. Enzinger RM, Weiss SW. Granular cell tumor. In: Enzinger RM, Weiss SW, eds. Soft Tissue Tumors. 4th ed. St Louis, MO: Mosby; 2001. p.1178-206.
19. Kaiserling E, Ruck P, Xiao JC. Congenital epulis and granular cell tumor: a histologic and immunohistochemical study. Oral Surg Oral Med Oral Pathol Oral Radiol Endod. 1995;80(6):687-97. [Crossref] [PubMed]
20. Fliss DM, Puterman M, Zirkin H, Leiberman A. Granular cell lesions in head and neck: a clinicopathological study. J Surg Oncol. 1989;42(3):154-60. [Crossref] [PubMed]
21. Fanburg-Smith JC, Meis-Kindblom JM, Fante R, Kindblom LG. Malignant granular cell tumor of soft tissue: diagnostic criteria and clinicopathologic correlation. Am J Surg Pathol. 1998;22(7):779-94. [Crossref] [PubMed]
22. Tsuchida T, Okada K, Itoi E, Sato T, Sato K. Intramuscular malignant granular cell tumor. Skeletal Radiol. 1997;26(2):116-21. [Crossref] [PubMed]
23. Singh VA, Gunasagaran J, Pailoor J. Granuler cell tumor:malignant or benign? Singapore Med J. 2015;56(9):513-7. [Crossref] [PubMed] [PMC]
24. Williams G, Neblett C, Warren S, Blake G. A case of metastatic malignant granular cell tumour of the scalp. J Surg Case Rep. 2021;2021(4):rjab145. [Crossref] [PubMed] [PMC]
25. Lack EE, Worsham GF, Callihan MD, Crawford BE, Klappenbach S, Rowden G, et al. Granular cell tumor: a clinicopathologic study of 110 patients. J Surg Oncol. 1980;13(4):301-16. [Crossref] [PubMed]
26. Mirza FN, Tuggle CT, Zogg CK, Mirza HN, Narayan D. Epidemiology of malignant cutaneous granular cell tumors: a US population-based cohort analysis using the Surveillance, Epidemiology, and End Results (SEER) database. J Am Acad Dermatol. 2018;78(3):490-7.e1. [Crossref] [PubMed] [PMC]