K.B.B. ve BBC Dergisi, (9) : 15-20, 2001

KAFA TABANINI TUTAN PARANASAL SİNÜS TÜMÖRLERİNDE UYGULADIĞIMIZ CERRAHİ TEKNİKLER VE SONUÇLARIMIZ

OUR SURGICAL TECHNIQUES AND RESULTS FOR PARANASAL SINUS TUMORS THAT INVOLVED THE SKULL BASE

Dr. Çağatay Han ÜLKÜ* Dr. Yavuz UYAR* Dr. Hamdi ARBAĞ*
Dr. Kayhan ÖZTÜRK*

ÖZET

Kafa tabanını etkileyen paranazal sinüs tümörlerine cerrahi yaklaşımlarımızı ve sonuçlarımızı sunmak.

Hastalar ve Yöntemler: 1991-2000 yılları arasında opere ettiğimiz kafa tabanını etkileyen paranazal sinüs tümörlü 61 olgu bu çalışma kapsamına alındı. Olguların 27'sinde tümör malign ve 34'ünde benign karakterde idi. Operasyonlar olguların çoğunda Kulak-Burun-Boğaz ve Nöroşirürji anabilim dalları elemanlarından oluşan uzman bir ekip tarafından gerçekleştirildi. Tümör histopatolojisi, yaygınlığı, beyin ve kavernöz sinüs gibi yapılarla olan komşuluğuna göre farklı cerrahi tekniklerin kullanılması gerekli oldu. Bazı olgularda birkaç teknik kombine edildi. Sonuçlar nüks, komplikasyon ve mortalite yönünden literatür eşliğinde değerlendirildi.

Bulgular: Olgularımızın 5 yıllık yaşam oranı benign tümörlerde %100 iken, malign tümörlerde %51.9 olarak belirlendi. Komplikasyon olarak, BOS fistülü, kanama, keratit, deformite ve parsiyel flep nekrozu gelişti. Tesbit edilen oranlar literatürde bildirilen sınırlar içerisinde bulundu.

Sonuç: Paranasal sinüslerin kafa tabanı ile olan yakın komşuluğu, bu anatomik bölgede gelişim gösteren tümörlerin cerrahi tedavisine ayrı bir özellik getirmektedir. İlgili anabilim dalları arasında multidisipliner çalışma tedavinin başarısı için gereklidir.

Prognoz, tümörün yeri , büyüklüğü ve histopatolojisi kadar, uygulanan cerrahi tekniğe ve hasta takibine de bağlıdır.

Anahtar Sözcükler : Paranazal sinüs, tümör, kafa tabanı, cerrahi.

SUMMARY

Objectives: To present our surgical approaches and results for paranasal sinus tumors that involved the skull base.

Patients and Methods: Between 1991-2000 61 patients, who underwent surgery for paranasal sinus tumors that involved the skull base, were taken into study. 27 cases were benign and 34 cases were malign. In most of the cases, operations were made by the same team including Head and Neck Surgery and Neurosurgery departments' surgeons. Due to the histopathology and invasion of the tumor and also the close location with the brain and cavernous sinus, different surgical techniques were used. In some cases more than one technique was combined. The results were evaluated with the literature for recurrence, complications and mortality.

Results: The survival rates for 5 years were 100% for benign tumors whereas 51.9% for malign tumors. CSF fistüla, hemoragia, keratitis and partial flep necrosis were the complications that we have reported and the complications rates were similar with the literature.

Conclusion: Because of the close location of paranasal sinuses with the skull base, the surgery of paranasal sinus tumors requires an exceptional approach. A multidisciplinary study, among the releated clinics, is necessary for the success. The prognosis is effected by the histopathology, extend of the tumor, its location, and also depends on the surgical technique and follow-up of the patients as well.

Key Words: Paranasal sinus, tumor, skull base, surgery.

* Selçuk Üniversitesi Tıp Fakültesi Kulak-Burun-Boğaz Hastalıkları Anabilim Dalı, KONYA

Çalışmanın Yapıldığı Klinik(ler) : Selçuk Ünv. T.F. KBB Kliniği

Çalışmanın Dergiye Ulaştığı Tarih : 28.02.2001

Çalışmanın Basıma Kabul Edildiği Tarih : 16.10.2001

Yazışma Adresi : Dr. Çağatay Han ÜLKÜ, Selçuk Üniversitesi Tıp Fakültesi Kulak-Burun-Boğaz Hastalıkları Anabilim Dalı, 42080 Meram-KONYA

e-posta : chanulku@yahoo.com

GİRİŞ

Paranazal sinüslerin intrakraniyal yapılarla komşu olması bu bölgeye ayrı bir önem verilmesini gerektirmektedir. Baş-boyun cerrahisi ve nöroşirürji prensiblerinin ortak kullanılmasını gerektiren bu sınır alan "Kafa tabanı cerrahisi" bilim dalının doğmasına sebep olmuştur.

Bu bölge cerrahisi, ilk kez Dandy'in 1941 yılında ön kafa tabanı yoluyla etmoidlere kadar inerek orbita tümörünü çıkartması ile başlamıştır(4). 1954'de Smith ve ark. frontal sinus tümörü olan bir hastaya transkraniyal ve transfasiyal insizyonlarla müdahale ederek, bugünkü anlamda ilk kraniyofasiyal rezeksiyonu uygulamışlardır(20). 1959'da Malceki ethmoid sinus kanserinde ilk kez kribriform laminayı rezeke etmiştir(15). 1963 yılında Ketcham kraniofasiyal rezeksiyon yapılan, çoğu paranazal sinusten kaynaklanan malign tümörlü 19 hastada ilk seriyi yayınlamıştır(12).

Tessier'in 1967'de konjenital kraniofasiyal deformitelerde osteotomi tekniklerini kullanması yepyeni bir metod doğurmuştur(21). Jackson, bu teknikleri kafa tabanına yayılan tümörlerde kullanarak daha iyi bir görüş alanı ile tümörün bütün olarak çıkarılmasını sağlamıştır(7). Bu durum morbidite ve ameliyata bağlı mortaliteyi büyük oranda düşürmüştür. Daha sonraları osteotomilerle ilgili pek çok ameliyat metodu tarif edilmiştir(2,9).

Morbidite ve mortaliteyi azaltan önemli etkenlerden biri de rekonstrüksiyon metodlarındaki gelişmelerdir. 1970'li yıllarda Conley(3) regional cilt fleplerini, 1979'da Ariyan(1) m.pektoralis major cilt-adele flepini tarif ederek kafa tabanı rekonstrüksiyonunda kullanmaya başlamışlardır. Ardından Rosen(17) inferior trapezius flebini kraniofasiyal alanda kullanmaya başlamıştır. Daha geniş rezeksiyon gerektiren olgularda intrakranial yapılar ile üst solunum yolu arasına mikrovasküler serbest fleplerin konulabileceği bildirilmiştir(6,10).

Bu alandan gelişen tümörler, benzer semptomlar vermesi nedeniyle bazen kronik rinosinüzit gibi enfeksiyonlarla karıştırılmaktadır. Tümör, ön kafa tabanını direkt ya da foramen ve fissürler yoluyla erken dönemde etkilemektedir. Bu nedenle tümör birçok olguda ilerlemiş durumda belirlenir.

BT ve MR'ın tümörün teşhisi ve sınırlarını belirlemedeki rolü bu bölgeye müdehale gücünü arttırmıştır. Özellikle intrakranial yapılarla ekstrakranial bölümün iyi rekonstrüksiyonu morbidite ve mortaliteyi büyük oranda azaltmıştır.

Burun ve paranazal sinüslerin tümörleri primer ya da sekonder olarak kafa tabanını etkiler. Kafa tabanı cerrahisi gerektiren olguların büyük kısmı burun ve paranazal sinüsten orijin alan primer malign tümörlerdir. Sekonder gelişen tümörler, ciltten veye intrakranial bölgeden orijin alıp paranazal sinüsleri etkileyen tümörlerdir.

Bu çalışmada, ön kafa tabanını tutan paranazal sinüs tümörlü olgular, histopatolojik tanı, uygulanan cerrahi teknik, gelişen komplikasyonlar ve mortalite yönünden literatür eşliğinde incelendi.

GEREÇ VE YÖNTEM

1991-2000 yılları arasında opere ettiğimiz kafa tabanına yayılım gösteren paranazal sinüs ve/veya nazal kavite tümörlü 61 olgu bu çalışmaya dahil edildi. Olguların 38'i erkek, 23'ü kadın ve yaşları 4 ile 67 arasında değişmekte idi. Ortalama yaş 52.3 olarak belirlendi. Olgular preoperatif dönemde Nöroradyoloji'nin desteği ile Kulak-Burun-Boğaz ve Nöroşirürji anabilim dalları tarafından değerlendirilerek ameliyata hazırlandılar. Operasyonlar, olguların çoğunda her iki anabilim dalı elemanlarından oluşan uzman bir ekip tarafından gerçekleştirildi. Preoperatif dönemde damak ya da yüz deformitesi oluşabilecek olgular, Prostodonti ve Psikiyatri uzmanları tarafından değerlendirildi.

BULGULAR

Kafa tabanını etkileyen paranasal sinüs ve/veya nasal bölge orijinli tümör nedeniyle opere ettiğimiz olgular çeşitli histopatolojik tanılara sahiplerdi (Tablo 1).

TABLO 1 :

Bening	
Osteoma*	9
Fibröz displazi	2
Ossifying fibroma	2
Mukosel	5
Reperatif granülom	1
Schwannoma	1
J.N.A.	12
Hipofiz adenomu	1
Miksoma	1
Malign	
Bazal hücreli Ca	1
Yassı hücreli Ca	13
Adenokarsinom	3
Adenoid kistik Ca	2
Osteosarkom	2
Rabdomyosarkom	2
Lenfoma	1
Kondrosarkom	1
Olfaktor nöroblastom	2

Benign tümörler içinde osteomların frontal sinus ön ve arka duvarını etkileyen, 3 cm'den büyük olanları değerlendirmeye alındı. Ekzolftalmusa neden olan 5 mukosel olgusu, frontal, etmoid ve maksiller sinüste tesbit edildi. Sfenoid sinusü dolduran klivus tümörü olarak düşünülen bir olguda histopatolojik sonuç hipofiz adenomu olarak rapor edildi.

Malign tümör tanısı alan olgularımızdan, bazal hücre karsinomlu 1 ve yassı hücre karsinomlu 3 olguda tümör ciltten başlayıp paranazal sinusleri sekonder olarak etkilemekte idi. Diğerleri paranazal sinüs orijinli idi. Lenfoma olgu-

sunda, infratemporal fossayı çok geniş tutan ve sfenoid sinüsü etkileyen bir görünüm mevcuttu.

Olguların, lenfoma hariç hepsine cerrahi tedavi uygulandı (Tablo 2). Lenfoma olgusunda, Caldwell-Luc ile maksiller sinuse girilerek arka duvarı aracılığı ile infratemporal fossadan biopsi alındı. Etmoid ve frontal mukosellerin tedavisinde, eksternal etmoidektomi ve osteoplastik yaklaşım uygulandı. Kafa tabanına yayılan 3 maksiller sinus mukoseli ise, Caldwell-Luc yaklaşımı ile marsüpiyalize edildi. Frontal mukoseli olgusunda sinus arka duvarı büyük oranda erode idi ve sinus obliterasyonu yapıldı. Bu olguların opere edildiği dönemlerde kliniğimizde endoskobik sinüs cerrahi seti yoktu.

TABLO 2 :

Osteoplastik yaklaşım	8
Geniş subfrontal yaklaşım	5
Eksternal ethmoidektomi	1
Lateral rinotomi	7
Degloving (Maksillo-etmoidektomi)	3
Lateral rinotomi + Prea. infrtemp. y.	3
Le-Fort I osteotomisi	4
Le-Fort I + Prea. infrtemp. y.	2
Le-Fort II osteotomisi	2
Fasiyal translokasyon	4
Transnazal - transseptal sfenoidetomi	1
Caldwell-Luc	4
Kraniofasiyal yaklaşım	12
Klasik metod (Schramm, Jackson)	10
Cheesman	2
Transfrontal sinus Y.	5

Maksillo-etmoidektomi yapılan ve ön kafa tabanı ortaya konulan olgularda, dura üzeri nazal septum mukozasından hazırlanan bir fleple kapatıldı.

Le-Fort 1 osteotomisi ve fasiyal translokasyon dev juvenil nazofarenks anjiofibromları için kullanıldı.

Kraniofasiyal yaklaşımların hepsi malign tümörler için kullanıldı (Şekil 1). Tümörün genişliğine göre farklı metodlar uygulandı.

Tümörün lateral kafa tabanına uzandığı olgularda cerrahiye preaurikuler infratemporal yaklaşım da ilave edildi. 1 yassı hücreli karsinoma, 3 J.N.A., 1 adenoid kistik karsinoma olmak üzere 5 olguda tümörün kavernöz sinusü etkilediği görüldü.

Operasyonlarda oluşan defektleri kapatmada kalvariyal kemik greft , subgaleal- perikraniyal flep, nazal septum mukoza flebi, split thickness cilt grefti ile temporal, pektoralis majör ve trapezius inferior kas veya kas-cilt flepleri kullanıldı. Ayrıca skapuler kemik-cilt serbest flebi bir olguda uygulandı (Tablo 3). Gerekli vakalarda yüz, orbita ve damak protezleri hazırlandı.

TABLO 3 :

Subgaleal perikranial flep	11
Nazal septum mukoza flebi	4
Temporal adele flebi	5
Pektoralis major adele-cilt flebi	1
Skapular kemik-cilt serbest flebi	1
Kalvarial kemik grefti	5
İntraoperatif obturator kullanımı	5

Şekil 1-a. Kondrosarkom tanısı ile opere edilen olgunun ameliyat öncesi profilden görünümü.

Split thickness cilt grefti	7

Komplikasyon olarak deformite, keratit ve intraoperatif şiddetli kanama J.N.A. olan bir olguda görüldü. BOS sızıntısı gelişen 1 olgu lomber drenajla tedavi edildi. Osteomyelite bağlı deformite gelişen olguda ise kemik greft çıkartıldı. Yanak defekti olan bir olguda pektoralis major miyokutanöz flebi uygulandı ancak parsiyel nekroz gelişti (Tablo 4).

Malign tümörlü olguların hepsine postoperatif radyoterapi verildi. Lenfoma ve rabdomyosarkoma olgularına kemoterapi uygulandı.

TABLO 4 :

Deformite	(Osteomyelit 1)	4
BOS sızıntısı		1
Keratit		1
Kanama	(AKİ'dan)	1
Parsiyel flep nekrozu		1

Olgularımızdan yassı hücreli karsinom 1, osteosarkom 1 ve anjiofibrom 1 olmak üzere 3'ünde nüks gelişti. Bunlar tekrar ameliyat edildi. Yassı hücre karsinomlu 6, osteosarkomlu 2 ve rabdomyosarkomlu 1 olgu daha sonra nüks nedeniyle öldü. Postoperatif dönemde enfarktüs, akciğer metastazı ve kemoterapi sonrası aplastik anemi sonucu da 3 olgu kaybedildi.

TARTIŞMA

Kafa tabanına yayılan paranazal sinüs ve burun tümörlerinde uygulanan cerrahi özel bir yerleşim alanı olması nedeniyle zordur. Bu tümörlerin prognozu histopatolojisine, önemli yapılarla olan komşuluğuna, genişliğine, daha önce yapılan operasyonlara ve uygulanan cerrahi tekniğe bağlıdır.

Bölge anatomisinin daha iyi anlaşılması, farklı disiplinlerin birarada çalışması, nöroradyolojideki ilerlemeler ve rekonstrüksiyon tekniklerindeki gelişmeler daha önceleri sınırlı olarak yapılabilen cerrahinin gelişmesine ve tam rezeksiyonlara olanak tanımıştır.

Ön kafa tabanı cerrahisi ile ilgili ilk seriyi 1963 yılında Ketcham yayınlamıştır(12). Paranazal sinüs tümörlü 19 hastaya kraniofasiyal rezeksiyon uygulamış ancak bu olguların takip süreleri kısa olmuştur. 1974'te aynı araştırmacı 48 olguluk seri yayınlamış ve 3-14 yıl takip etmiştir. 3 yıllık yaşam oranı %44, 5 yıllık yaşam oranı %41 olarak rapor edilmiştir (13). Daha sonra bu konuda çeşitli seriler yayınlanmış olup, ilk serilerde 5 yıllık yaşam oranı %53'e ulaşmış, daha sonra %77'ye kadar çıkmıştır. Ancak serilerde çoğu kez takip süreleri farklı alınmıştır. Bu nedenle standart oranlar vermek zordur(8,14,19).

Paranazal sinüsleri etkileyip ön kafa tabanına ilerleyen tümörler için birçok cerrahi teknik kullanılmaktadır. Tekniğin belirlenmesinde, tümörün histopatolojisi, kafa tabanını etkileme durumu, kavernöz sinüs, beyin gibi yapılarla olan komşuluğu önemli rol oynar.

Bizim olgu serimizde de farklı cerrahi teknikler kullanıldı. Kafa tabanını geniş olarak etkileyen malign tümörlerde en uygun yaklaşım kraniofasiyal yaklaşımdır. Ancak bu yaklaşımda kraniyal bölgeye koronal insizyonla girilirken yüz-

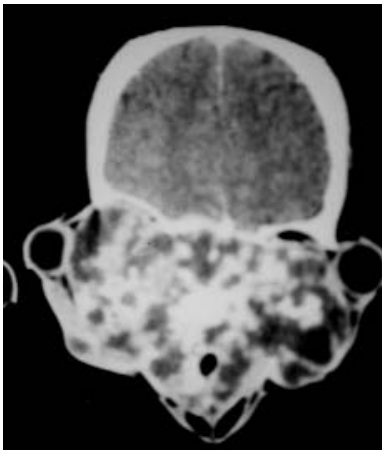

Şekil 1-b. Olgunun koronal planda çekilen operasyon öncesi BT görünümü.
Şekil 1-c. Kraniofasiyal yaklaşım ile opere edilen olgunun operasyon sırasında görünümü.
Şekil 1-d. Olgunun koronal planda çekilen operasyon sonrası BT görünümü.
Şekil 1-e. Olgunun ameliyat sonrası profilden görünümü.

den degloving veye Le-Fort I osteotomisini tercih etmek en uygunudur, çünkü yüzde skar olmadan nazal kavite, paranazal sinüsler, infratemporal fossa, orbita ve ön kafa tabanına rahatlıkla ulaşılabilir.

Başlangıçta, operasyon sonrası gelişen yüz defektleri, nüksleri erken tesbit edebilmek amacıyla açık bırakıldı. Ancak daha sonra MR, BT ve endoskobik yöntemlerin rutin kullanıma girmesi ile uygun olgularda primer rekonstrüksiyon uygulandı.

Ön kafa tabanı cerrahisi, komplikasyonu az olmayan bir cerrahidir. Komplikasyon oranı %30-50 oranında değişirken, intraoperatif ölüm oranı %0-4 arasındadır (18,19).

Komplikasyonları önlemede en önemli nokta, özellikle duraplasti yapılan olgularda nazal kavitenin iyi bir barier ile ayrılmasıdır. Duranın, beslenmesi iyi olan subgaleal perikranial flebi, nazal septum mukozal flebi ya da adele flebi ile desteklenmesi önemlidir.

Biz de bu metodları kullandık ve yalnız bir olguda BOS sızıntısı gelişti, lomber ponksiyon uygulanarak konservatif şekilde durduruldu (%1.6). Bu oran Ketcham'ın serilerinde %2-14 olarak bildirilmiştir(13). Geniş defekti olan bir olgu ise kaideye kalvarial kemik grefti uygulanarak herniasyon önlendi. Bir olgumuzda intraoperatif gelişen hemoraji kan transfüzyon desteği ile kontrol altına alınmıştır (%1.6). Ketcham'ın serilerinde bu oran %1-5 'tir(13).

Prognozu olumlu yönde etkileyen önemli faktörlerden birisi ilk müdehaledir. Jackson'a göre ilk müdehalede başarı %81.8 iken, nüks olgulara yapılan cerrahinin başarı oranı %66.6'ya düşmektedir (8) .

Bu bölgenin tümörlerinde genellikle ameliyat sonrası radyoterapi uygulanmaktadır. Sadece radyoterapinin başarı şansı %30 civarındadır. Ameliyat sonrası radyoterapi uygulanan olgularda ise bu oran %52'ye ulaşmıştır. Preoperatif radyoterapi alan hastalarda cerrahi sonrası komplikasyonların artacağı şüphesizdir. Radyoterapinin özellikle gözü ilgilendiren komplikasyonları fazladır (16) .

Donald farklı merkezlerin sonuçlarını değerlendirerek 2 yıl için ortalama yaşam oranını %60 olarak tesbit etmiştir. Bu merkezler arasında 68 olgu ile en geniş seriye sahip olan Jackson, cerrahi sonrası %58.8 şifa, %10.4 nüks ve %30.8 primer hastalığa bağlı ölüm rapor etmiştir. Gluckman'ın 18 olguluk serisinde ise bu oranlar sırasıyla %44.4, %5.5 ve %38.8'dir. Diğer nedenlere bağlı ölüm oranı ise %11.0 olarak bildirilmiştir(5).

Bizim olgu serimizde, malign tümörlü 27 olgudan 13'ünde şifa (%48.1), 2'sinde nüks (%7.4), 9'unda primer hastalığa bağlı ölüm (%33.3) ve 3'ünde diğer nedenlere bağlı ölüm (%11.1) not edildi. Şifa ile sonuçlanan 13 olgudan 6'sı 6 yıl, 7'si ise 5 yılını doldurdu. Nüks tesbit edilen olgulardan biri 5 yıl, diğeri ise 2 yıldır takip edilmektedir. Kaplan-Meier analizine göre, serimizde hastalığa spesifik sağ kalım süresi 56.20 ay (standart hata 5.8) olarak tesbit edildi(11). Benign tümörlü 34 olgudan 33'ü şifa ile sonuçlanırken ve 1'inde nüks gelişti.

Çalışmamızı literatür eşliğinde değerlendirdiğimizde, kafa tabanı yayılım gösteren paranasal sinüs tümörlerinin cerrahi sonuçlarının, hastalığın histopatalojisine, yayılımına, uygulanan cerrahi tekniğe ve ilgili kliniklerin multidisipliner çalışmasındaki uyuma bağlı olduğunu düşünmekteyiz.

KAYNAKLAR

1. ARİYAN S. The pectoralis major myocutaneous flap. A versatile flap for reconstruction in the head and neck. Plast Reconstr Surg l979;63:73-81.
2. BILLER H.F, SHUGER J.M, KRESPI W.P. A new technique for wide field exposure of the base of the skull. Arch Otolaryngol 1981;107:698-702.
3. CONLEY J. Regional flaps of the head and neck. W.B. Saunders, Philadelphia, 1976.
4. DANDY W.E. Orbital tumor: Results following the transcranial operative attach. In; New York: Oskar Piest, l941.
5. DONALD P.J. Skull Base Surgery : Combined results of treatment of malignant disease. Skull Base Surgery 1992; 2:76-79.
6. HARII K. Clinical applications of free omental transfer. Clin Plast Surg 1978;5:273-81.
7. JACKSON I. T, HIDE T.A.H. A systematic approach to tumors of the base of the skull . J Maxillofac Surg 1982; 10:92-98.
8. JACKSON I. T, BAILEY M.H, MARSH W.R. Results and prognosis following surgery for malignant tumors of the skull base. Head & Neck 1991;13:89-96.
9. JANECKA I.P, SEN C.N, SEKHAR L.N. Facial translocation: A new approach to the cranial base. Otolaryngol Head Neck Surg 1990;103:413-19.
10. JONS N.F, SEKHAR L.N, SCHRAMM V.L. Free rectus abdominis muscle flap reconstruction of the middle and posterior cranial base. Plast Reconstr Surg 1986; 78:471-77.
11. KAPLAN EM, MEIER P. Nonparametric estimation from incomplate observation. J Am Stat Assoc 1958;53:457-81.
12. KETCHAM C.S. WILKINS R.H, VAN BURER J.M. A combined intracranial facial approach to the paranasal sinuses. Am J Surg 1963;106:698-703.
13. KETCHAM A.S, CHRETİEN P.B, Schour L. Surgical treatment of patients with advanced cancer of the paranasel sinuses in neoplasia of the head and neck. In: M. D. Anderson Hospital: Neoplasia of the Head and Neck. Year Book Medical Publications, Chicago, 1974.
14. LEVINE P.A, SCHER R.L, JANE J.A. The craniofacial resection - eleven year- experience at the University of Virginia: Problems and solutions. Otolaryngol Head Neck Surg 1989;101:665-69.
15. MALECKI J. New trends in frontal sinus surgery. Acta Otolaryngol (stockh) 1959;50:137-40.
16. PARSONS JT, MENDELHALL WM, MANCUSO M. Malignant tumors of the nasal cavity and ethmoid and sphenoid sinuses. Int J Pediat Oncol Biol Phys. 1988;14:11-12.
17. ROSEN H.M, SIMEONE M.D, BRUCE D.A. Single stage composite resection and reconstruction of malignant anterior skull base tumors. Neurosurgery. 1986;8:7-11.
18. SCHRAMM V.L. Complications of Skull Base Surgery. In: Cummings C.W., Fredrickson J.M. Otolaryngology Head Neck Surgery. Mosby, St Louis, 1993.
19. SHAH J.P, KRAUS D.H, ARBUT E. Craniofacial resection for tumors involving the anterior skull base. Otolaryngol Head & Neck Surg. 1992106:387-93.
20. SMITH R.R, KLOPP C.T, WILLIAMS J.M. Surgical treatment of cancer of the frontal sinus and adjacent areas. Cancer 1954;7:991-94.
21. TESSIER P. Osteotomies totales de la face. Syndrome de Crouzon syndrome d ' Apert. Oxycephalis. Scaphocephalis. Turricephalis. Ann.Chir Plast 1967;12:273-81.