K.B.B. ve BBC Dergisi, (9) : 44-47, 2001

OLGU SUNUMU

# NAZOFARENGEAL EMBRİYONEL RABDOMYOSARKOM

## NASOPHARYNGEAL EMBRYONAL RHABDOMYOSARCOMA

Dr.Kubilay METİN* Dr.Gökhan ERPEK*
Dr.Sema BAŞAK*

***ÖZET***

***Rabdomyosarkom çocukluk çağında en yaygın görülen yumuşak doku sarkomudur ve en sık baş-boyun bölgesini tutar. Bu makalede " burunda yabancı cisim" ön tanısı ile hastanemize sevk edilen ve fizik muayene, odyolojik incelemeler, radyolojik tetkikler ve biyopsi sonrası nazofarengeal yerleşimli embriyonel rabdomyosarkom tanısı alan, izlem sırasında çok hızlı klinik ilerleme gösteren 5 yaşında bir erkek çocuk hasta sunulmaktadır. Olgu, " First and Second Intergroup Rhabdomyosarcoma Studies" sınıflamasına göre "grup III" kabul edilmiştir. Palyatif amaçlı transnazal ve transpalatal kombine yaklaşımla yapılan operasyon sonrası radyoterapi ve kemoterapi başlanmış, ancak hasta 5. ayda kaybedilmiştir. Olgunun tanısı ile, tedavi ve sonuçları literatür bilgileri de derlenerek sunulmuştur.***

***Anahtar Sözcükler :*** Rabdomyosarkom, Nazofarenks, Çocukluk çağı

***SUMMARY***

Rhadomyosarcoma is the most common sarcoma in childhood and most frequently involves head and neck area. In this study, a 5 year-old male patient referred with the diagnosis of "nasal foreign body" is presented. Physical examination, audiologycal and radiological investigations and biopsy revealed embryonal form rhabdomyosarcoma of nasopharyngeal site with rapid progression. The case is classified as "Group III" according to "First and Second Intergroup Rhabdomyosarcoma Studies" and operated with combined transnasally and transpalatally approach palliatively. In spite of postsurgical radiotherapy and chemotherapy the case died five months after surgery. The diagnosis, treatment and results are presented with literature summary.

Key words: Rhabdomyosarcoma, Nasopharynx, Childhood

*Adnan Menderes Üniversitesi Tıp Fakültesi KBB AD - AYDIN
Çalışmanın Yapıldığı Klinik(ler) : A.M.Ü. T.F. KBB Kliniği
Çalışmanın Dergiye Ulaştığı Tarih : 17.07.2001
Çalışmanın Basıma Kabul Edildiği Tarih : 19.08.2001
Yazışma Adresi : Dr. Kubilay METİN, Adnan Menderes Üniversitesi Tıp Fakültesi KBB AD
09100-Aydın
e-posta: metinkubilay@hotmail.com

## GİRİŞ

Çocukluk çağında baş-boyun bölgesinin yumuşak doku maligniteleri içinde en sık görüleni rabdomyosarkomdur (RMS) (4). "First and Second Intergroup Rhabdomyosarcoma Studies" ( IRS-I/ IRSII ) grubunun çalışmalarına göre çocukluk çağında baş-boyun bölgesinde görülme oranı %35-40 arasındadır (4,8). Bu bölgede %31 oranı ile en sık yerleşim yeri orbitadır. Oral kavite ve farenks %29 ile ikinci sıklıkta tutulan bölgedir (4). RMS erkeklerde biraz daha sık görülmekle birlikte iki cins arasındaki fark anlamlı olarak kabul edilmemektedir (4). Bütün RMS'ların %70'i 12 yaş altında ortaya çıkmaktadır. Bunların da %43'ü 5 yaş altında tanı almaktadır (7). Görülme insidansının ilk pik yaptığı yaş grubu 2-5, ikinci pik yaptığı grup 15-19 yaş olarak bildirilmiştir (1).

RMS gelişiminde virüslerin, genetik, kimyasal ve çevresel faktörlerin rolünün olduğu öne sürülmekle birlikte, etyoloji halen açık değildir (3,5).

Bu makalede, başka bir sağlık merkezinde burunda yabancı cisim ön tanısı ile izlenen ve polikliniğimize bu ön tanı ile sevk edilen ve tanı konulduktan sonra 5. ayda kaybedilen bir nazofarengeal embriyonel RMS olgusu sunulmuştur.

## OLGU

5 yaşındaki erkek hasta üç aydır süren burun tıkanıklığı, ağzı açık uyuma, burun akıntısı ve işitmede azalma yakınmaları ile polikliniğinimize getirildi. Daha önce başvurdukları bir sağlık merkezinde aileye "burun içinde yabancı cisim" olduğu söylenmiş ve polikliniğimize sevk edilmişti.

Fizik bakıda, çocuğun sürekli ağız solunumu yaptığı gözleniyordu. Anterior rinoskopide sol nazal kaviteyi tıkayan polipoid bir kitle ve her iki nazal kavitede pürülan akıntı saptandı. Orofarenks bakısında sert ve yumuşak damağın itilerek bombeleştiği görülüyordu. Otoskopik bakıda sol kulak zarı matlaşmış ve vaskülaritesi artmıştı. Boyun muayenesinde sol jugulodigastrik bölgede 2x2 cm boyutlarında lastik kıvamında, lokal ısı ve renk değişikliği yapmayan hareketli bir kitle ele geliyordu.

Odyolojik inceleme sekretuar otitis media lehine bulgu veriyordu. Nazofarenks bilgisayarlı tomografisi; paranazal sinüslerde yumuşak doku dansitesinde kitle, nazal kavitede ekspansiyon, sfenoid sinüs bütünlüğünde bozulma, sol medial pterigoid "plate"de erozyon, pterigopalatin fossada bütünü ile, parafarengeal bölgede ise kısmen obliterasyon gösteriyordu (Resim 1).

Genel anestezi altında alınan nazal ve nazofarengeal kitle biyopsileri embriyonel RMS olarak rapor edildi ( Patoloji prot.no:1248.98 ). Olgunun poliklinikte görülmesinden sonraki 3-4 gün içinde sol gözde pitoz ile birlikte mediale,

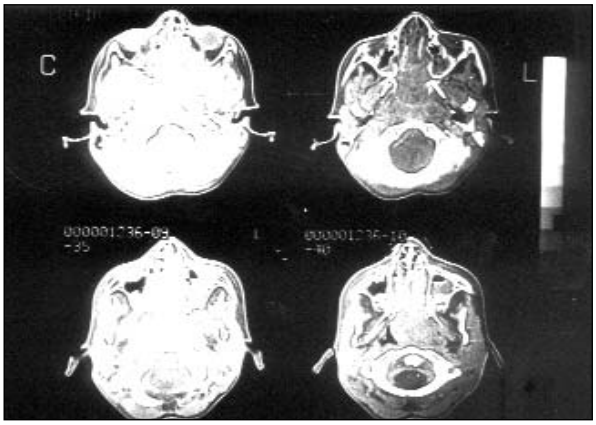


RESİM 1: Nazal kavitede ekspansiyon, sfenoid sinüs bütünlüğünde bozulma, sol medial pterigoid plate de erozyon, pterigopalatin fossa ve parafarengeal bölgede obliterasyonu gösteren aksiyal BT kesiti.

süperiora ve inferiora bakışta kısıtlılık gelişti. Göz ve Beyin Cerrahi konsültasyonları III., IV. ve VI. kranial sinirlerde tutulum, papillada kabarıklık konjuge bakışta kısıtlılık olduğuna işaret ediyordu. Çocuk hastalıkları konsültasyonu sonrası yapılan kemik iliği biyopsisinde patolojik bir bulgu saptanmadı.

Operasyon lateral rinotomi insizyonu ile transnazal ve transpalatal kombine yaklaşımla yapıldı. Sfenoid sinüs üst duvarında kavernöz sinüse komşu alanda bir miktar kitle bırakılarak çıkarıldı . Operasyon sonrası patolojik inceleme sonucu embriyonel RMS (Patoloji prot.no:1308.98) (Resim 2) tanısını destekliyordu. Olgu IRS I-II sınıflamasına göre grup III olarak kabul edilip, nazofarengeal yerleşimli embriyonel RMS tanısı ile kemoterapi ve radyoterapi yapılmak üzere pediatrik onkoloji merkezine sevk edildi. Operasyon sonrası manyetik rezonans incelemesinde, nazofarenksi doldurarak tüm paranazal sinüslere doğru uzanım gösteren, T1 ağırlıklı serilerde hipointens kalan ve boyanmayan alanlarda içeren heterojen kitlesel lezyon mevcuttu (Resim 3). Olgu radyoterapi sırasında 5. ayda kaybedildi .

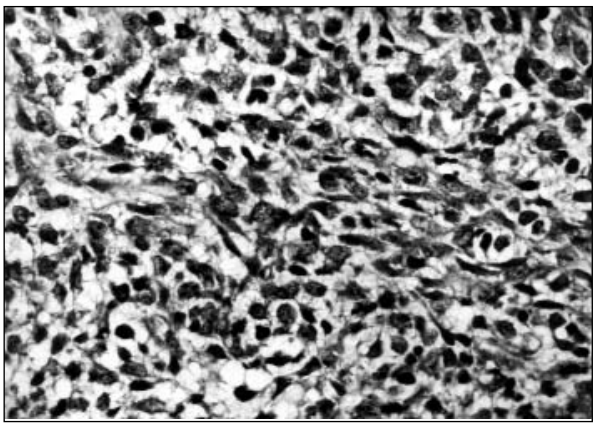

**RESİM 2:** Veziküler nüveli, dar sitoplazmalı, undiferansiye yuvarlak hücreler ve arada tek tük rabdomyoblastlar (Tümör hücreleri x 250-HE).

## TARTIŞMA

Kemoterapi, radyoterapi ve cerrahi ile yapılan kombine tedavi RMS'lu hastaların yaşam süresini uzatmıştır (2). Ancak prognozu ve tedavi biçimini belirleyen en önemli etken baş-boyun RMS'nun yerleşim yeridir (2). Çabuk semptom verdikleri, geç metastaz yaptıkları ve radikal olarak çıkarılabildikleri için orbital RMS'lar daha iyi bir prognoza sahiptir (2). Buna karşılık Canalis ve ark. nazofarengeal RMS'lu hastalarındaki tedavi deneyimlerinin göz korkutucu olduğunu bildirmişler ve nazofarengeal RMS'ları diğer baş-boyun RMS'larından ayrı bir antite olarak ele almışlardır (2). Nazofarengeal RMS'ların hızlı büyüme ve çevre dokulara invazyon yapma eğilimleri vardır. Kötü prognoza işaret eden bir başka durum bölgesel lenf bezi metastazının olup olmadığıdır (2,6). Lawrens ve ark. lenf bezi metastazı olan hastalarda 3 yıllık yaşam süresini %54, olmayanlarda ise % 78 olarak bildirmiş ve aradaki farkı anlamlı olarak bulmuşlardır (5). Nazofarengeal yerleşimli, tanı konduğunda servikal lenf bezi metastazı bulunan olgumuzda klinik tablo günler içinde hızla ilerlemiş ve operasyon sonrası 5. ayda hasta kaybedilmiştir.

**RESİM 3** : Operasyon sonrası MRI tetkikinde nazofarenksi doldurarak paranazal sinüslere uzanım gösteren heterojen kitlenin kesiti .

Semptomların başlamasıyla tanı konması arasında geçen sürenin ortalama 13.1 hafta olduğu bildirilmektedir (2). Tanıdaki bu gecikme nazofarengeal RMS'un en sık yakınması olan burun tıkanıklığının adenoid hipertrofisi ya da sinüzit semptomu olarak değerlendirilmesiyle açıklanmaktadır (2). Otitis media nadir de olsa nazofarengeal RMS'un ilk bulgusu olabilir (2). Canalis ve ark. sundukları bir nazofarengeal RMS'li olguda ilk bulgunun otitis media olduğunu ve adenoidektomi yapılana kadar maligniteden şüphelenilmediğini bildirmişlerdir (2). Operasyon öncesi alınan ilk biyopsilerin tanıda yeterince yardımcı olmadığı öne sürülmektedir (3). Nitekim Şehitoğlu ve ark. ile Topuz ve ark. nın sundukları olgularda operasyon öncesi alınan biyopsilerde ilk tanı anjiofibrom olarak bildirilmiş, kesin tanılar operasyon spesmenlerinin incelenmesi ile konulmuştur (9,10). Olgumuzun hızla ilerleyen şiddetli burun tıkanıklığı, burun akıntısı, işitme azlığı gibi yakınmalarına, hem burun muayenesi hem de orofarenks muayenesinde kolaylıkla saptanabilen kitle varlığına ve boyunda lenf bezi hipertrofisinin bulunmasına karşın maligniteden şüphelenilmemiştir. Yineleyen ve medikal tedaviye cevap vermeyen olguların dikkatle incelenmesi ve özellikle burun tıkanıklığında hızlı bir artış olan olgularda nazofarengeal tümörün hesaba katılması önerilmektedir (2)

IRS grubu RMS'u 6 farklı histolojik tipte sınıflamıştır. Bunlar; embriyonel, alveolar, pleomorfik, botryoid, spesifik undiferansiye tip I ve spesifik undiferansiye tip II. dir. Çocukluk çağında embriyonel ve alveolar tip, erişkin dönemde ise pleomorfik tip daha sık saptanmaktadır (6). Histolojik tipi embriyonel RMS olan olgumuzun makroskobik görünümü polipoid bir lezyon şeklindeydi. Bu polipoid görünüm botryoid tip dışındaki histolojik tipler için karakteristik olarak kabul edilmektedir (2).

Paramenengial tutulumlu hastaların %14' ünde tanı sırasında uzak metastaz saptandığı bildirilmiştir (6). Uğur ve ark. uzak metastaz oranını %12.5 olarak rapor etmişlerdir (11). Bu Nedenle RMS tanısı sonrası uzak metastazların olup olmadığının değerlendirilmesi için çaba harcanmalıdır.

## SONUÇ

Nazofarengeal RMS sıklıkla yineleyen otitis media, adenoid hipertrofisi ya da sinüzit semptomları ile kendini belli eder. Bu nedenle tanıda yanılmalar ve gecikmeler olabilir. Orbital yerleşimli RMS klinisyenin dikkatini çekebilir ancak parameningial yerleşim ( kulak, nazofarenks, paranazal sinüsler) bizim olgumuzda da olduğu gibi nazal yakınmalar, otitis media ve baş ağrısı gibi belirtiler verir, bu yüzden yineleyen ve medikal tedaviye uzun süre cevap vermeyen olgular dikkatli bir şekilde incelenmelidir.

## KAYNAKLAR

1) ANDERSON JG, LAWRENCE WC, WOMER B, HANDLER SD, WETMORE RF, POTSIC WP. Rhabdomyosarcoma of the head and neck in children. Arch Otolaryngol Head Neck Surg 1990;116:428-431

2) CANALIS RF, HERMAN AJ, HEMENWAY GM, LINCOLN C. Nasopharyngeal rhabdomyosarcoma. Arch Otolaryngol 1978;104:122-126

3) GÜNERİ A, ERKİN S, BAYOL Ü. Baş boyun juvenil rhabdomyosarkomu. İzmir Göğüs Hast Hastanesi Dergisi 1987; Cilt II, (4): 120-123

4) HEALY GB, UPTON J, BLACK MP, FERRANO N. The role of surgery in rhabdomyosarcoma of the head and neck in children. Arch Otolaryngol Head Neck Surg 1994; 117:1185-1188

5) LAWRENCE W, HAYS DM, HEYN R, et al. Lymphatic metastases with childhood rhabdomyosarcoma. Cancer 1987; 60:910-914

6) MAURER HH, MOON T, DONALDSON M, et al. The Intergroup Rhabdomyosarcoma Study. Cancer 1977; 40:2015-20267) McGILL. Rhabdomyosarcoma of the head and neck. Otolaryngol Clin North Am 1989; 22:631-635

8) MYERS E, SUEN YJ. Cancer of the Head and Neck 3. Edition, Philadelphia, W.B.Saunders Company, 1996;605-606

9) ŞEHİTĞLU MA, ÜNERİ C, TUTKUN A, NAMIKOĞLU B. Embriyonel rhabdomyosarkoma olgularımız. Türk ORL Arşivi 1991; 29:97-99

10) TOPUZ B, ÇÖLHAN İ, SUNAY T. Rabdomyosarkom. Türk ORL Arşivi 1991; 29:86-89

11) UĞUR Ö, ÖZKUL MD, TATAR A. Baş boyun embriyonal rabdomyosarkomları. Ege Tıp Dergisi1995; 34(1-2):85-87