OLGU SUNUMU

İMMUNOLOJİK OLARAK NORMAL BİR HASTADA SFENOİD SİNÜS MUKORMİKOZİSİ

SPHENOID SINUS MUCORMYCOSIS IN AN IMMUNOLOGICALLY COMPETENT PATIENT

Dr. Muharrem DAĞLI*, Dr. Halit AKMANSU*, Dr. Celil GÖÇER*, Dr. Süleyman BOYNUEĞRİ*, Dr. Adil ERYILMAZ*

ÖZET

İzole fungal sfenoid sinüzite yol açan mukormikozis infeksiyonları çok nadir görülür ve genelde immunitesi bozuk olan hastalarda rastlanır. Mukormikozis infeksiyonlarının nadiren de olsa immünolojik olarak normal şahıslarda da görülebileceği literatürde bildirilmiştir. Literatürde nadir görülen bu tür bir mukormikozis olgusu tartışılmıştır.

Anahtar Sözcükler: Mukormikozis, sfenoid sinüs, fungal sinüzit.

SUMMARY

Mucormycosis infections causing isolated fungal sphenoid sinusitis are very rare, and mostly seen in immunocompromised patients. However, it has been reported in the literature that mucormycosis infections can also be seen in immunologically competent hosts. This type of mucormycosis case that is rarely encountered in the literature, has been discussed.

Key Words: Mucormycosis, sphenoid sinus, fungal sinusitis.

*Ankara Numune Hastanesi 3. KBB kliniği - ANKARA
Çalışmanın Yapıldığı Klinik(ler) :Numune Hastanesi KBB Kliniği
Çalışmanın Dergiye Ulaştığı Tarih : 20.11.2000
Çalışmanın Basıma Kabul Edildiği Tarih : 20.05.2001
Yazışma Adresi : Dr. Muharrem DAĞLI, Cemal Gürsel Caddesi 48/1 Cebeci 06600 Ankara
e-posta: mdagli@hotmail.com

GİRİŞ

Mukormikozis, Zygomycetes sınıfındaki Mucorales takımına ve Mucoraceae familyasına ait Mucor cinsindeki mantarların etken olduğu infeksiyonlardır. Mukormikoziste en sık izole edilen mantarlar; Rhizopus ve Mucor cinsi mantarlardır. Mucor cinsi mantarlar dünyanın her yerinde, sıklıkla tabiatta, toprakta, organik ortamlarda, çürüyen meyve, ekmek ve sebzelerde bulunurlar ve insanlarda fırsatçı infeksiyonlara sebep olurlar. Genellikle insanda bu infeksiyona karşı güçlü bir doğal direnç mevcuttur. Diabetik ketoasidoz veya diğer immun direnci kıran kronik hastalıklar bulunduğunda organizma patojenik olabilmektedir. Bu mantarlar paranazal sinüsleri, orbitayı, santral sinir sitemini, akciğeri, korneayı, gastrointestinal sistemi, kutanöz ve subkutanöz dokuları tutabilirler. Genellikle (rinoserebral, pulmoner ve gastrointestinal tip) olmak üzere 3 ana klinik tabloya yol açarlar. Literatürde daha yaygın olarak rinoserebral mukormikozis adıyla bilinirler. Rinoserebral mukormikoziste infeksiyon genellikle burundan başlar ve sinüslere doğru ilerleyerek önce gözü ve daha sonra intrakraniyal oluşumları direkt yayılma ya da kan damarları yoluyla invaze eder. Hastalığın prognozu altta yatan predispose faktörlere bağlı olarak değişmektedir. Tedavisinde cerrahi debridman ve antifungal tedavi yer almaktadır.(3)

OLGU

59 yaşında erkek hasta, 20 yıldır devam eden ve son aylarda şiddetlenen baş ağrısı ve görme kaybı nedeniyle kliniğimize kabul edildi. Hasta görme kaybının 20 yıl önce baş ağrılarıyla başladığını, giderek ilerlediğini ve bize başvurduğu anda sol gözünün hiç görmediğini ifade etti. Hastanın sigara, alkol alışkanlıkları, diyabet, alerji, steroid kullanımı ve geçirilmiş ameliyat öyküleri mevcut değildi. Hastanın yapılan fizik muayenesinde kulak burun boğaz yönünden belirgin patoloji saptanmadı. Göz konsültasyonu sonucu hastada sol göze ait optik atrofi tespit edildi. Alerji testi taramasında alerji tespit edilmedi. Laboratuar testlerinden tam kan, periferik yayma, eritrosit sedimentasyon hızı normal sınırlardaydı. Rutin biyokimya ve idrar testleri normaldi.

Bilgisayarlı paranazal sinüs tomografide sol sfenoid sinüs duvarında destrüksiyona yol açan ve her iki sfenoid sinüsü dolduran düzgün sınırlı yumuşak doku dansitesindeki lezyon (Resim 1) ve Manyetik Rezonans görüntülemede ise sfenoid sinüs içinde ekspansil nitelikte T1A kesitlerinde hipointens (Resim 2), T2A kesitlerinde hiperintens lezyon görüntülendi (Resim 3). Lezyonun oluşturduğu bası nedeniyle sol optik sinirde superiora doğru bir itilme vardı, ancak sinir infiltrasyonu görülmedi.

Hastaya lokal anestezi altında endoskopik sfenoidotomi yapıldı. Sfenoid sinüs ön duvarını, intersfenoid septumu ve optik kanalı erode eden peynirimsi görünümde yer yer siyah renkteki kitle ile karşılaşıldı ve lezyon tamamiyle temizlendi. Kitlenin yapılan histopatolojik incelenmesi sonucu mucormikozis rapor edildi. Hastaya post-op Amfoterisin B, doz yavaş yavaş arttırılarak günlük 1mg/Kg den total doz 1,4 gram olacak şekilde verildi.

Hastanın postoperatif 4. aya kadar yapılan takiplerinde

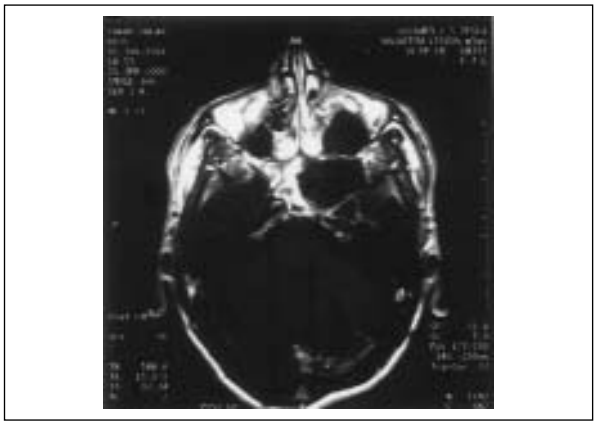

RESİM 2 :

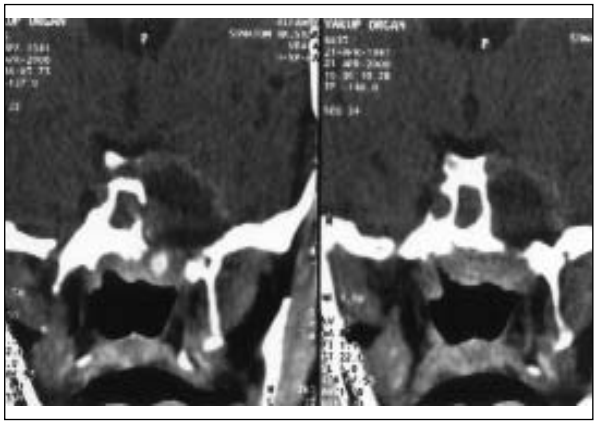

RESİM 1 :

RESİM 3 :

nüks görülmedi. Hastanın görme kaybı dışındaki yakınmalarında düzelme saptandı.

TARTIŞMA

İzole sfenoid sinüs lezyonları nadir görülen patolojilerdir. Mantarların sebep olduğu izole sfenoid sinüs lezyonları ise daha nadir görülür. İzole sfenoid sinüs lezyonlarıyla ilgili olarak 2000 yılı başında Çakmak ve arkadaşlarının yayınladığı 182 vakalık serilerinde 15 mantar vakasına rastlanmış ve bunların 1'i alerjik fungal sinüzite 1'i invaziv fungal sinüzite ve geri kalan 13'ü ise mycetomaya ait olduğu gözlenmiştir, fakat mukormikozis gözlenmemiştir.(2) Bunun dışında literatürde nadir olarak vaka sunuşlarına daha çok rinoserebral mukormikozis şeklinde rastlanılmaktadır.

Sfenoid sinüs mukormikozis infeksiyonlarında en sık karşılaşılan semptomlar; rinore, fasiyal ağrı, baş ağrısı, orbital sellülit, görme bozuklukları bulunmaktadır. Bu semptomlar arasından baş ağrısı ve görme bozukluğu bizim de vakamızda gözlemlediğimiz semptomlardır. Vakaların çoğunluğu ise tek taraflıdır.(8) Vakamızda başağrısı ve görme kaybının 20 yıllık gibi çok uzun bir süreye sahip olması dikkat çekici idi.

Mukormikozis fırsatçı bir organizma olduğu için daha çok primer yada sekonder immunite bozukluğu yapan durumlarda; malign tümörlü hastalarda, ketoasidozlu yada ketoasidozsuz diabetiklerde ve uzun süreli steroid tedavisi altındaki hastalarda görülmektedir. Fakat nadiren paranazal ve rinoserebral tutulumun altta yatan herhangi bir predispose faktör olmadan, normal şahıslarda da görülebildiği tanımlanmıştır.

Zapico İngilizce literatürde 1996'ya kadar immünolojik olarak normal olan 14 rinoorbito-serebral ve paranazal sinüs mukormikozis vakası olduğunu bildirmiştir.(8) Biz, yaptığımız literatür taramasında, Zapico'nun bildirdiği vakalarının dışında 2 vakaya daha rastladık. Böylece 16 vaka gibi çok az da olsa immünolojik olarak normal şahıslarda mukormikozis infeksiyonunun olduğunu saptadık. (4, 5)

Mantar hastalıkları arasında aspergillozis ve kandidiazis genellikle iyi prognoza sahiptir. Rinoserebral mukormikozisin ise kötü prognoza sahip olduğu bilinmektedir. Zaten mukormikozis infeksiyonları genellikle altta yatan bir malign hastalığa, steroid kullanımına, ketoasidoz ile birlikte olan yada olmayan diyabete sahip olan hastalarda görülmektedir. Kan damarlarının mantar ile invazyonu sonucu trombozis, iskemik infarkt ve nekrozise yol açarak hastalık bu vakalarda fulminant seyretmektedir. Böylece morbidite oranı %48 e kadar çıkmaktadır.(7) Bu nedenle, bu infeksiyonlardaki prognoz için konakçı faktörlerinin önemli bir rolü vardır. Diabetik hastalar için sürviv oranı %60 ile %90 arasında olduğu diğer hastalıklarda ise %20 ile %50 arasında olduğu bildirilmiştir.(1, 6) Herhangi altta yatan bir hastalığa sahip olmayanlarda ise bu oranın %75 olduğu bildirilmiştir.(1)

Paranazal sinüs mukormikozisi tedavisinin temeli, sistemik amfoterisin B ve cerrahi debridmandır. Sadece cerrahi tedavi küratif değildir, fakat sistemik amfoterisin B ile kür sağlayan vaka sunuşları mevcuttur. Topikal amfoterisin B kullanımının rolü, sistematik olarak çalışılmamıştır. Topikal amfoterisin B kullanımı, yan etki riskinin az olması nedeniyle sıklıkla kullanılmaktadır. Hiperbarik oksijen tedavisi, mantarların üremelerini arttıran iskemik ortamları tersine çevirdiklerinden dolayı teorik olarak tedavide çekici bir yöntemdir. Fakat bu yöntemin kullanılmasına dair kontrollü bir çalışma yoktur. Hiperbarik oksijen tedavisinin mortalite üzerine önemli derecede etkileri olmamasına karşın debridman gerektiren alanı azaltarak deformiteleri sınırlayabilir.(3)

Oldukça nadir görülmesine karşın, bu tür mukormikoz infeksiyonunun immun sistemi normal şahıslarda da görülebilmesi ve izole sfenoid sinüs lezyonu şeklinde karşımıza çıkabileceği hatırlanmalıdır.

KAYNAKLAR

1. BLITZER A., LAWSON W., MEYERS B.R., BILLER H.F. Patient survival factors in paranasal sinus mucormycosis. Laryngoscope, 90:635-648, 1980.
2. ÇAKMAK Ö, SHOBET M.R., AND KERN E.B. Isolated sphenoid sinus lesions. American J. Of Rhinology, Vol.14, no.1:13-19, 2000.
3. FERGUSON B.J. Mucormycosis of the nose and paranasal sinuses, Otolaryn. Clinics of North America vol;33 Num.2, 349-365, 2000.
4. FORTUN J., COBO J., MILLAN J.M.S. Post-traumatic cranial mucormycosis in an immunocompetent patient. J. Oral Maxillofac. Surgery 53 (9):1099-102, 1992.
5. PENNISI A.K, PARENTI D.M, STEVENS A, GUEST S, SIMON G.L, WILSON W.R. Paranasal sinus mucormycosis in an immunologically competent host. American J. Otolaryngol. 6 (6):471-3, 1985.
6. PILLSBURY H.C, FISHER N.D. Rhinocerebral mucormycosis. Arch. of Otolaryngology, 103:600-604, 1977.
7. STRASSER M.D, KENNEDY R.J, ADAM R.D. Rhinocerebral mucormycosis: therapy with amphotericin B lipid complex. Arch. Intern. Med. 156:337-9, 1996.
8. ZAPICO A.D.V., SUAREZ A.R., ENCINAS P.M., ANGULO C.M., POZUELO E.C. Mucormycosis of the sphenoid sinus in an otherwise healthy patient. Case report and literature review.The J. of Laryngol. and Otology. Vol.110:471-73, 1996.