OPTİK SİNİR - PARANAZAL SİNÜS İLİŞKİLERİNİN BİLGİSAYARLI TOMOGRAFİ İLE İNCELENMESİ (+)

AN INVESTIGATION OF THE RELATIONSHIP BETWEEN THE OPTIC NERVE AND PARANASAL SINUSES BY COMPUTED TOMOGRAPHY

Dr. İmran ŞAN (*), Dr. Mustafa KARAOĞLANOĞLU (**), Dr. Bülent GÜRLER (***), Dr.Halit OĞUZ (***),

ÖZET: *Posterior etmoid hücreler, sfenoid sinüs ve komşu anatomik yapıları ilgilendiren cerrahi girişimler esnasında oluşabilen optik sinir hasarı oldukça ciddi bir komplikasyondur. Optik sinirin posterior etmoid hücrelere ve sfenoid sinüse olan protrüzyon derecesi hasar açısından bir risk faktörüdür. Bu nedenle bu çalışmada bilgisayarlı tomografi ile optik sinirin çevre yapılarla anatomik ilişkisinin incelenmesi amaçlandı. Eylül 1994-Temmuz 1997 yılları arasında yapılmış olan bilgisayarlı tomografik incelemelerde optik sinir paranazal sinüs ilişkisi hem koronal hem de aksiyel kesitte sağ ve sol tarafla ayrı ayrı değerlendirildi. Optik sinirin sfenoid sinüs içine yapmış olduğu protrüzyon incelendi. Olguların % 68'inde optik sinir protrüzyonu izlenmedi. Protrüzyon olan hastalarda protrüzyonun derecesi arttıkça sinir üzerindeki kemik lamel dehissansının arttığı tespit edildi. Optik sinirin posterior etmoid hücrelerle direkt komşuluğu % 1.9 olguda görüldü. Sfenoid sinüs pnömatizasyonu arttıkça sinirin protrüze olma oranı artıyordu. Sonuçlar, olguların büyük bir kısmında önemli anatomik dehissans saptanmamasına karşın bu bölgedeki cerrahi girişimler sırasında oluşabilecek körlük gibi komplikasyonlar göz önüne alındığında preoperatif bilgisayarlı tomografik incelemenin önemini ortaya koymuştur.*

Anahtar Sözcükler: *Optik Sinir, Paranazal Sinüsler, Bilgisayarlı Tomografi*

SUMMARY: *Optical nerve damage which might occur during a surgical operation on posterior ethmoid cells, sphenoid sinuses and adjacent anatomic structures is a serious complication. The protrusion degree of optical nerve to posterior ethmoid cells and sphenoid sinuses is a risk factor for damaging. In this study, the relationship of optical nerve to the paranasal sinuses was investigated by computed tomography, performed between September. 1994 and June 1997. The left and right sides were evaluated by both axial and coronal CT images separately. The protrusion of optical nerve to sphenoid sinuses was investigated There was no optical nerve protrusion in 68% of the patients. It was determined that the bone lamel dehissance increased as the degree of protrusion increased in the cases with protrusion. Direct neighborhood of the optical nerve to the posterior ethmoid cells was observed in 1.9% of the cases. As the pneumatization of sphenoid sinuses increased, the protrusion rate of the nerve also increased. The results revealed the importance of preoperative computed tomographic investigation, considering the severity of some complications such as blindless likely to occur during surgical operation atthough an important anatomic dehissance vvasn't determined in most of the cases.*

Key Words: *Optic Nerve, Paranasal Sinuses, Computed Tomography*

GİRİŞ

Endoskopik sinüs cerrahisi, transseptal transsfenoidal hipofiz cerrahisi, orbital ve optik sinir dekompresyon cerrahisinde optik sinirin, posterior etmoid hücreler ve sfenoid sinüs ile ilişkisi önemlidir. Bu çeşit cerrahi sırasında oluşabilecek orbital, intrakranial, kavernöz sinüs ve internal karotid artere ait komplikasyonlar oldukça ciddi sonuçlara sahiptir (9).

(*) Harran Üniversitesi Tıp Fakültesi KBB Anabilim Dalı, ŞANLIURFA
(**) Harran Üniversitesi Tıp Fakültesi Radyoloji Anabilim Dalı,ŞANLIURFA
(***) Harran Üniversitesi Tıp Fakültesi Göz Hastalıkları Anabilim Dalı, ŞANLIURFA
(+) Bu çalışma 24. Ulusal Otorinolarengoloji Kongresi'nde serbest bildiri olarak sunulmuştur (23-27 Ekim 1997, Antalya).

Bu komplikasyonlardan biri olan kalıcı veya geçici görme kaybı cerrah açısından altından kalkılması zor medikolegal bir sorundur (6). Oluşabilecek körlük optik sinire direkt hasarlar olabileceği gibi orbital hematomun sinirde beslenme bozukluğu yapmasıyla da meydana gelebilir. Optik sinire verilebilecek direkt riski ise bazı durumlarda daha fazladır. Bunlar arasında optik sinirin protrüzyon derecesi, klinoid havalanması, sinir üzerindeki kemik lamel dehissansı, Onodi hücresi varlığı ve cerrahi oryantasyonu bozan anatomik varyasyonlar sayılabilir.(7,16). Bunun için cerrahi öncesi yeterli bilgisayarlı tomografik (BT) inceleme yapılmalı, optik sinirin çevre anatomik yapılarla olan ilişkisine dikkat edilmelidir.

Optik sinir paranazal sinüs ilişkisi reformat edilmiş BT kesitleri üzerideki çalışmalar hariç şimdiye kadar hem aksiyel hem de koronal düzlemde incelenmiştir. Bu çalışmada arşiv taraması ile her iki planda da kesitleri olan olgular tespit edilip optik sinirin çevre anatomik yapılarla olan ilişkisi değerlendirilmiştir.

YÖNTEM VE GEREÇLER

Eylül 1994 ile Temmuz 1997 tarihleri arasında yapılmış olan paranazal sinüs BT'leri incelendi. Nazal boşlukta yer kaplayan lezyonu olanlar, posterior etmoid ve sfenoid sinüs enfeksiyonu olanlar, hem aksiyel hem koronal kesidi olmayanlar, daha önce cerrahi geçirenler ve 15 yaşın altında olanlar çalışma dışı bırakıldı. Olgular 15 ila 75 yaşlar arasında (ortalama: 34.5); 54'ü kadın, 79'u erkek idi. Çalışma grubu içine alınan 133 olguda sağ ve sol taraf ayrı ayrı olarak toplam 266 sinir sinüs ilişkisi incelendi. Olguların tamamında aksiyel ve koronal plonda kesintisiz kesit alınmış ve hiçbirinde kontrast madde kullanılmamış idi. Olgularda optik sinir hiç protrüze olmuyorsa, yok; kanal yarıçapının %25'e kadar protrüze oluyorsa, minimal protrüzyon ; %25-%50 arasında protrüze olanlar, orta derecede; ve kanal yarıçapının yarısından fazla olanlar ise ileri derecede protrüzyon olmak üzere dört sınıfa ayrıldı. Sfenoid sinüs ise normal, rudimenter ve aşırı pnömatize olarak gruplandırıldı. Optik sinir üzerindeki kemik lamel dehissansı, Onodi hücresi ve anterior klinoid pnömatizasyonu olan olgular da değerlendirildi.

BULGULAR

Olguların %68'inde optik sinirin protrüzyonu izlenmedi (Resim 1). Minimal, orta ve ileri derecede protrüzyon olan olgular Tablo 1'de gösterilmiştir (Resim 2,3).

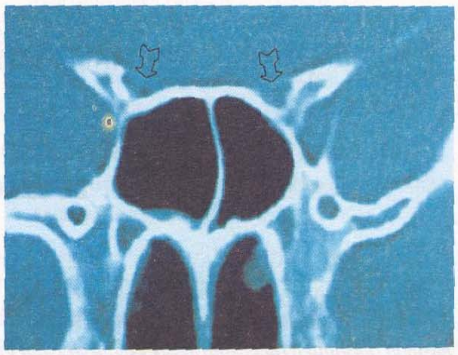

Resim 1: Koronal kesitte sinir protrüzyonu gözlenmemektedir. Oklar optik siniri göstermektedir.

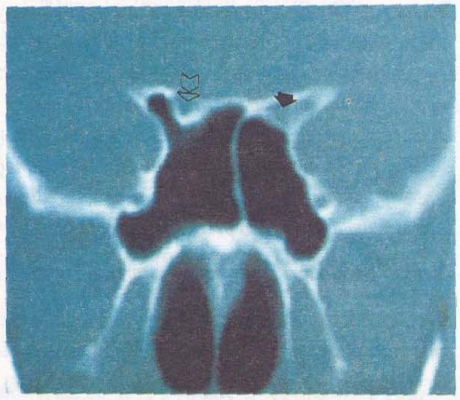

Resim 2: Sol tarafta minimal protrüzyon gözlenirken (içi dolu ok), sağ tarafta klinoid havalanması ile beraber orta derecede optik sinir protrüzyonu izlenmektedir (içi boş ok).

Resim 3: Her iki tarafta klinoid proçes havalanması ile beraber ileri derecede sinir protrüzyonu. Sinir üzerinde kemik lamel dehissansı vardır. Ok optik siniri göstermektedir.

Sinir protüzyonu	Sağ taraf	Sol taraf	Toplam (yüzde)
Yok	89	92	181 (%68)
Minimal	27	22	49 (% 18.4)
Orta	11	14	25 (%9.4)
İleri	6	5	11 (%4.1)
Toplam	133	133	266 (% 100)

Tablo 1: Optik sinirin protüzyon miktar ve oranları

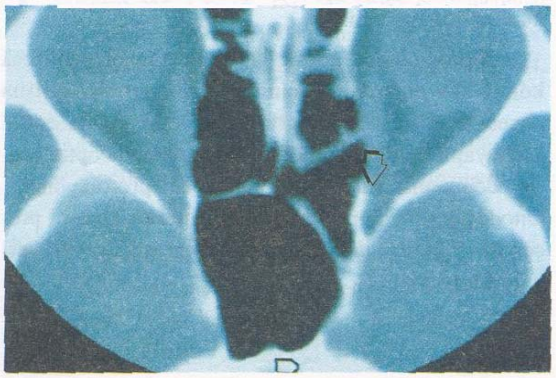

Resim 4: Sol tarafta Onodi hücresi. Ok hücre ile optik sinirin komşuluğunu göstermektedir.

Optik sinir üzerindeki kemik lamel dehissansı protrüzyonun olmadığı olgularda %3.6, minimal protrüzyon olanlarda %40.8, orta derece protrüzyonda %57, ileri derecede protrüzyon olan olguların %82'sinde tespit edildi. Onodi hücresi olguların %10.5'inde gözlendi (Resim 4), Anterior klinoid proçes pnömatizasyonu 39 tarafta (%14.7) vardı. Bu pnömatizasyonlann 5'i protrüzyonun olmadığı, 9'u minimal, 14'ü orta derecede ve 11'i ileri derecede protrüzyon olan tarafta mevcuttu. Toplam 5 tarafta (%1.9) optik sinir posterior etmoid sinüsle komşu idi. Bu olguların tamamının sfenoid sinüsü rudimenter olarak değerlendirildi. Hiç bir optik sinir etmoid hücrelere protrüze olmuyordu. Sfenoid sinüs 98 (%73.7) olguda normal, 7 (%5.3) olguda rudimenter, 28 (%21) olguda ise aşın pnomatize olarak değerlendirildi. Sfenoid sinüsü aşırı pnomatize olan olguların %30'u ileri derecede, %32'si orta, %23'ü minimal derecede ve %15'i ise optik sinir potrüzyonu olmayan grupta idi.

TARTIŞMA:

BT ve endoskopi, nazal kavite ve paranazal sinüs hastalıklarının tanı ve tedavisinde bir çığır açmıştır. Ostomeatal kompleksin BT ile ayrıntılı incelenebilmesi doğal ostiuma yönelik cerrahiyi güncel hale getirmiştir. Klasik sinüs cerrahisi gibi endoskopik sinüs cerrahisinin de ciddi komplikasyonları vardır. Körlük, lakrimal sistem hasarı, oküler kas disfonksiyonu, orbital hematom, serebrospinal sıvı kaçağı, anterior kranial fossadaki beyin dokusu ve damar hasarı, karotid arter-kavernöz sinüs fistülü ve ölüm komplikasyonlar olarak bildirilmiştir (2,8,10,12,13). Literatürde fazla sayıda görme kaybı bildirilmemiş olmasına karşın gerçek sayının çok daha fazla olduğuna inanılmaktadır. Kalıcı veya geçici görme kaybı ile sonuçlanabilecek bu komplikasyon iki mekanizma ile oluşabilir. Birinci lamina papireseanın hasarlanması veya anterior ve/veya posterior etmoid arterin hasarlanıp orbita içine kaçmasıyla oluşan retrobulber hematomdur. Bunun sonucu orbital basınç artar; vasküler beslenme ve drenajın bozulmasıyla görme kaybı oluşur. Kalıcı veya geçici olabilen bu çeşit görme kaybı acil medikal ve /veya cerrahi girişim gerektirir (10,12). Böyle bir durum ile karşılaşmamak için gerekli deneyimin yanı sıra cerrahi öncesi preoperatif kanama testlerinin yapılması, varsa hipertansiyonun kontrol altına alınması, oftalmolojik değerlendirme ve görme muayenesi yapılması, cerrahi işlem sırasında da lamina papireseaya ve etmoid artere zarar verilmemesi gereklidir. İkincisi optik sinire veya onu besleyen damarlara yapılan direkt hasardır. Buus (2) direkt olarak optik sinire hasar verilemeyeceğini ifade etmesine rağmen literatürde direkt hasarla görme kaybı oluşmuş olgular bildirilmiştir (8,10,12,13).

Yüzyılın başından beri optik sinir ile paranazal sinüs ilişkisi çeşitli araştırmacıların çalışma konusu olmuştur. Yapılan ilk çalışmalar kadavra incelemeleri idi. Onodi, kendi adı ile anılan, mevcut olduğunda optik sinir ile yakın ilişkisi olan posterior etmoid hücreyi tarif etmiştir (11). Cheung (3) 50'si fıkse, 15'i taze kadavrada yaptığı çalışmada aşırı derecede pnömatize olmuş sfenoid sinüslerde optik sinir ve karotid arterin üzerindeki kemik lamelin ince olduğu, bu nedenle daha fazla risk oluşturduğunu göstermiştir. Bu çalışmada optik sinirin posterior etmoid hücrelerle olan ilişkisi ve üzerindeki dehissans hakkında bilgi verilmemiştir.

Teatini (14) büyük bir kısmını nazal polipli 62 hastanın oluşturduğu serisinde sfenoid sinüsteki optik eminensin % 70-7 olguda çok ince bir kemik lamel ile kaplı olduğunu belirtmiş; %75'inin sfenoid sinüs

ile kalanının ise etmoid hücrelerle komşu olduğunu göstermiştir. Ayrıca %25 olguda sinirin hava boşluğu ile çevrili olduğunu ifade etmiştir.

Dessi(5) olgudan oluşan serisinin % 8'inde koronal ve aksiyel BT kesitlerinde optik sinirin sfenoid sinüse protrüze olduğunu, hiç bir olguda sinirin etmoidlerle komşu olmadığını bildirmiştir. İpsilateral anterior klinoid proçes pnömatize ise optik siniri çevreleyen kemik lamelin çok ince olduğunu göstermiştir, Bansberg (1) ise 80 olgudaki koronal BT kesitlerin rekonstrüksiyonu ile aksiyel kesitler elde ederek sağ ve sol tarafları ayrı ayrı değerlendirmiştir. Refort edilmiş aksiyel kesitler ile %8 olguda optik kanalın ipsilateral posterior etmoid sinüslere projekte olduğu; bunların da %3'ünün kanal çapının %10'undan büyük olduğu gösterilmiştir, %50 olguda optik sinirin sfenoid sinüse protrüze olduğu ve bunların %23'ünün protrüzyon oranının kanal çapının %10'undan büyük olduğunu ifade etmiştir. %34 olguda ise hiç protrüzyon olmadığını gözlemlemiştir. DeLano (4) 150 olgunun koronal ve reformat edilmiş aksiyel BT kesitlerini incelemiş; %3 olguda optik sinirin posterior etmoid hücrelerle ilişkisi olduğunu göstermiştir. Sfenoid sinüs pnömatizasyonu arttıkça ve anterior klinoid proçes havalanmasının varlığında, optik sinir protrüzyonu ve üzerindeki kemik lamel dehissansımn daha fazla olduğunu bildirmiştir.

BT, paranazal sinüsler ile optik sinir arasındaki ilişkiyi ayrıntılarıyla inceleme imkanı verir. Olgularımızın çok az bir kısmında ileri derecede optik sinir protrüzyonu mevcuttu (%4.1). Orta ve minimal derecede protrüzyonu olan olgular bu gruba göre daha fazla olmasına karşın olguların büyük kısmında optik sinir protrüzyonu yoktu. Toplam olarak olgularımızın %32'sinde değişik derecelerde protrüzyon vardı. Bu oranı Dessi (5) %8, Bansberg (1) %66, DeLano (4) %24 olarak vermişlerdir. Oranlarımız Bansberg ve Dessi'nin oranları ile uyuşmamaktadır. Oranların farklı olması her iki yazarın da protrüzyon protokolünü yeterince açıklamamış olduğundan değerlendirilememiştir. Serimizde optik sinirin üzerindeki kemik lamel dehissansı protrüzyon derecesi arttıkça fazlalaşmaktaydı. İleri derecede sfenoid sinüs pnömatizasyonu gösteren olguların büyük bir kısmında (%62) orta ve ileri derecede sinir protrüzyonu mevcuttu. Anterior klinoid havlanması olan olguların %64'ünde de aynı derecede olan optik sinir protrüzyonları vardı. Sfenoid sinüsün rudimenter olması optik sinirin posterior etmoid sinüslerle yakın komşuluğuna neden olabilir. Çalışmamızda %1.9 oranında optik sinir posterior etmoid sinüslerle komşu idi. Bu olguların hepsinin sfenoid sinüsü rudimenter olarak tespit edildi. Serimizde optik sinir posterior etmoid sinüs komşuluğu oranı Bansberg (1) ve De Lano'dan (4) daha düşüktür. Her iki çalışmanın aksiyel kesitlerinin reformat edilerek hazırlanmış olması bir faktör olarak rol oynayabilir. Onodi hücresi varlığında optik sinir ile yakın ilişkisi olabilir. Literatürde % 12-42 arasında oranlar bildirilmektedir (4,7,11). Onodi hücresini yazarlar farklı tanımlamakta ve bunun sonucu farklı rakamlar doğmaktadır.

Sonuç olarak, görme kaybı ile sonuçlanabilecek komplikasyonlardan kaçınmak için cerrahi girişim öncesi bilgisayarlı tomografik inceleme uygun protokolle yapılmalıdır. Tomografik incelemede optik sinirin dehissanslarına yol açabilecek protrüzyonuna, Onodi hücresi olup olmadığına, anterior klinoid proçes ve sfenoid sinüs havalanmasına dikkat edilmesi yararlı olacaktır.

Yazışma Adresi: Dr. İmran ŞAN
Harran Üniversitesi
Araştırma Hastanesi
KBB Polikliniği
63100 ŞANLIURFA

KAYNAKLAR

1. BANSBERG SF, HARNER SG, FORBES GO Relationship of the optic nerve to the paranasal sinuses as shown by computed tomography. Otolaryngol Head Neck Surg. 96: 331-335, 1987.
2. BUUS DR, TSE DT, FARRIS BK: Ophthalmic complications of sinus surgery, Ophthalmology. 97: 612-619,1990.
3. CHEUNG DK, ATTIA EL, KIRKPATRICK DA, MARCAIAN B, WRIGHT B: An anatomic and CT scan study of the lateral wall the sphehoid sinus as related to the transnasal transethmoid endoscopic approach. J Otolaryngol. 22: 63-68,1993.
4. DELANO MC, FUN FY, ZINREICH J: Relationship of the optik nerve to the posterior paranasal sinuses: a CT anatomic study. AJNR. 17:669-675,1996.

5. DESSI P, MOULIN G, CASTRO F, CHAGNAUD C, CANNONI M: Protrusion of the optic nerve into the ethmoid and sphenoid sinus: prospective study of 150 CT studies. Neuroradiology. 36: 515-516, 1994.

6. EĞRİLMEZ S, ATEŞ H, HANCI IH: Oftalmolojide Adli Konular. Reproprint Ofset, İzmir, 1997.

7. KAINZ J, STAMMBERGER H: Danger areas of the posterior rhinobasis. Acta Otolaryngol. 112: 852-861, 1992.

8. MAFEE MF, CHOW JM, MEYERS R: Functional endoscopic sinus surgery: anatomy, CT screening, indications and complications. AJR. 160: 735-744, 1993.

9. MANIGLIA AJ: Fatal and other major complications of endoscopic sinus surgery. Laryngoscope. 101; 349,354,1991.

10. OHMAE T, ASHIKAWA R, ICHIKAWA T: Severe visual disturbance after of the optic canal during intranasal ethmosphenoidectomy. Rhinology. 24(3): 211-217,1986

11. ÖNERCİ M; Endoskopik Sinüs Cerrahisi. Kutsan Ofset. Ankara, 1996.

12. STANKIEWICZ JA: Blindless and intranasal endos copic ethmoidectomy: Prevention and management. Otolaryngol Head and Neck Surg. 101: 320-329, 1989.

13. STREITMANN MJ, OTTO RA, SAKAI CS: Anatomic considerations in complications of endoscopic and intranasal sinüs surgery, Ann Oto! Rhinol Laryngol. 103: 105-109, 1994.

14. TEATINI G. SIMONETTI G, SALVOLINI U, MASALA W, MELONI F, ROVASIO S, DEDOLA GL: Computed tomography of the ethmoid labyrinth and adjacent structures. Ann Otol Rhinol Laryngol. 96; 239-250, 1987.

15. ZINREICH SJ, BENSON ML, OUVERIO PJ: Sinonasal cavities; CT normal anatomy, imaging of the osteomeatal complex, and functional endoscopic surgery. Som PM (ed): Head and Neck Imaging. Mosby Year Book Inc., St. Louis, Vol l, pp 97-126, 1996.