# PAROTİS KİTLELERİNE CERRAHİ YAKLAŞIMIMIZ (+)

## OUR SURGICAL APPROACH TO PAROTID MASSES

**Dr. İlhan TOPALOĞLU (*), Dr. Kazım ÖNAL (*), Dr. M. Ali VURAL (*), Dr. Burhan TÜRKYILMAZ (*),**

***ÖZET:*** *Bu çalışmada, parotis kitlesi nedeniyle, kliniğimizde Ocak 1992-Ağustos 1997 tarihleri arasında opere edilen 49 olgumun retrospektif analizi yapılmış, tedavi prensipleri ve sonuçları sunulmuştur. 31'i süperfisiyal parotidektomi, 19'u total parotidektomi ve 2'si kitle eksizyonu olmak üzere, bu olgulara toplam 52 ameliyat yapılmıştır. Olgularımızın, 29'unu benign tümörlerin, 16'sını malign tümörlerin ve 4'ünü nonneoplastik hastalıkların oluşturduğu gözlenmiştir. Benign tümörler içinde en sık pleomorfik adenom (19 olgu), malign tümörler içinde en sık rnukoepidermoid karsinom (5 olgu) ile karşılaşılmıştır.*

***Anahtar Sözcükler:*** *Parotis kitlesi, Parotidektomi*

***SUMMARY:*** *In this study, 49 patients with the diagnosis of parotid masses who were operated in our clinic during the period of January 1992- August 1997 were retrospectively analyzed, the principles of treatment and results are presented. Superficial parotidectomy in 31, total parotidectomy in 19 and mass excision in 2 patients totally making 52 operations were applied to these cases. 29 cases were benign tumors, 16 were malignant and 4 were nonneoplastic diseases. Pleomorphic adenoma was the most commonly encountered benign tumor (19 cases). Mucoepidermoid carcinoma was the most commonly seen malignant tumor (5 cases).*

***Key Words:*** *Parotid Masses, Parotidectomy.*

## GİRİŞ

Günümüzde parotis kitlelerinin ayırıcı tanısında kullanılan yöntemler ile kitle hakkında doğru yorum yapabilmemiz büyük ölçüde mümkün olmasına rağmen, kesin ve tam güvenilirlik sağlanması söz konusu değildir (3, *5,* 9). Ayrıca tanısı belirli parotis kitlelerinde de farklı tedavi yöntemlerin uygulanabilmesi konuyu daima güncel tutmaktadır.

Bu çalışmada parotis kitlesi nedeniyle opere etliğimiz olguların verileri analiz edildi ve tedavi yaklaşımlarımız değerlendirildi.

(*) İzmir Atatürk Eğitim Hastanesi, 1. KBB Kliniği, İZMİR

(+) 24. Ulusal Otorinolaringoloji ve Baş,Boyun Cerrahisi Kongresinde (23-27 Eylül 1997, Antalya) sözlü olarak sunulmuştur.

## GEREÇ VE YÖNTEM:

Bu çalışmada İzmir Atatürk Eğitim Hastanesi l. KBB kliniğinde Ocak 1992 - Ağustos 1997 tarihleri arasında parotiste kitle nedeniyle başvurup öpere edilen, 27 erkek (%55) ve 22 kadın (%45) toplam 49 olgunun retrospektif analizi yapıldı.

Olguların kulak burun boğaz ve sistemik muayeneleri, rutin tetkikleri yanı sıra tüm olgularda ultrasonografi ve ince iğne aspirasyon biopsisi yapıldı. Gerekli görülen olgularda, siyalografi, bilgisayarlı tomografi, magnetik rezonans görüntüleme tetkikleri yaptırıldı.

American Joint Committe on Cancer'in (AJCC) 1988 ve 1992 klasifikasyonuna göre malign olguların klasifikasyonu yapıldı.

Tüm olgular genel anestezi altında opere edildi. Preoperatif değerlendirmeler sonucu benign ve malign ayrımı şüpheli olan veya boyun metastazı şüphe

lenilen olgularda operasyon esnasında frozen section yapıldı. Olgular l ay - 5.5 yıl (ortalama 2.3 y il) süresince takip edildi.

**BULGULAR:**

Olguların en küçüğü 12 yaşında ve en büyüğü 80 yaşında olup yaş ortalaması 47.66 idi (Tablo 1) Malign olguların TNM klasifikasyonunda 3'ü Tl, 3'ü T2, 6'sı T3 ve 4'ü T4; 10'u No, 3'ü N1, l'i N2 ve 2'side N3 olarak tespit edildi.

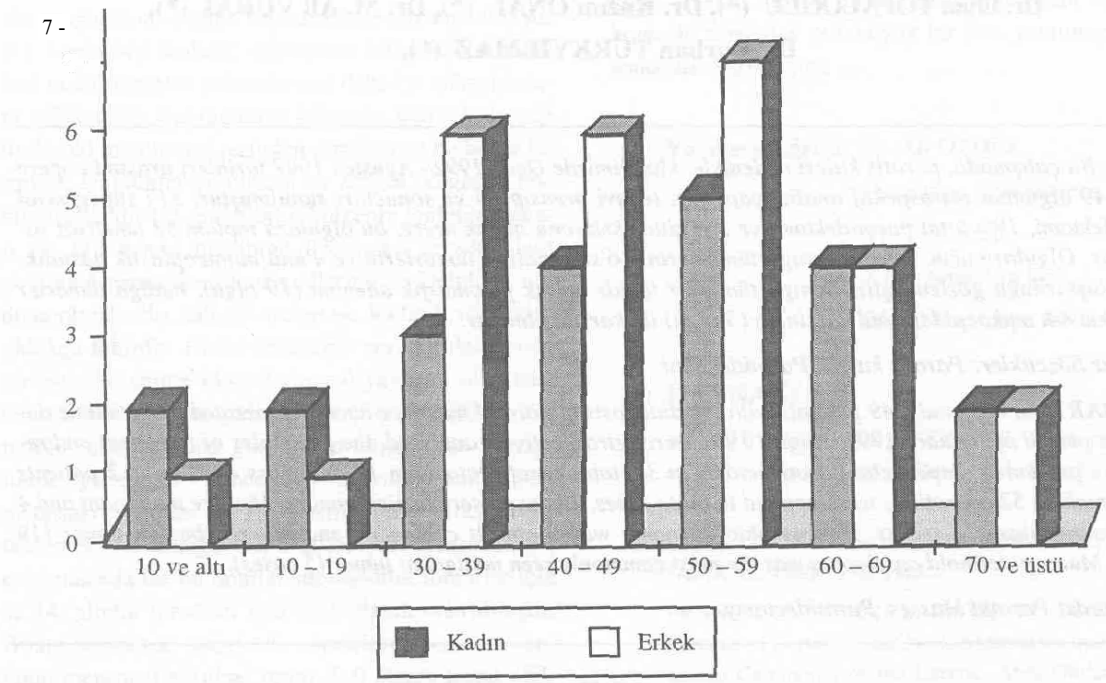


**Tablo 1:** Olguların yaş ve cinsiyet dağılımları

31 süperfisiyal parotidektomi, 19 total parotidektomi ve 2 kitle eksizyonu uygulandı (Tablo 2). 13 operasyonda frozen section yapıldı.

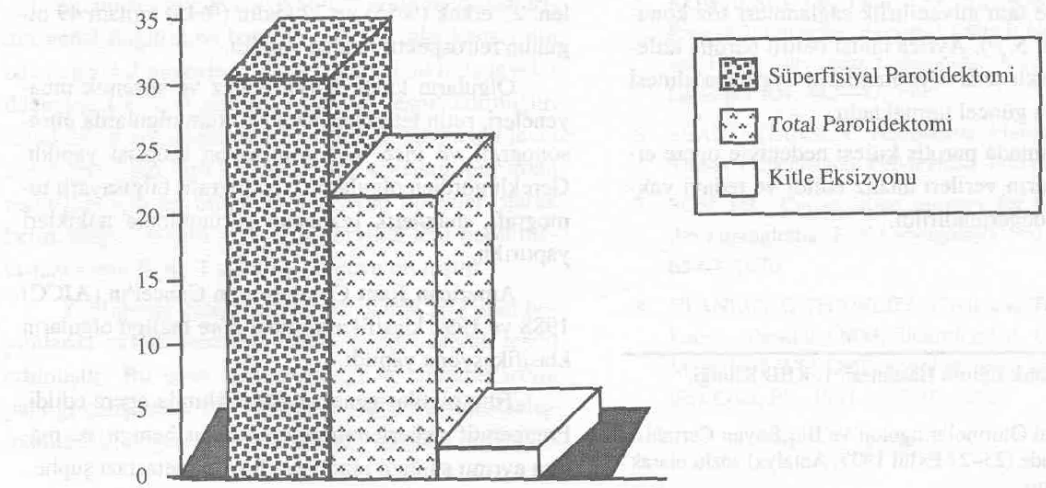


**Tablo 2:** Olgulara uygulanan operasyonların dağılımı

Preoperatif ve peroperatuvar değerlendirmede benign tümör olarak düşünülen olgulara, superfisiyal parotidektomi ameliyatı uygulandı. Sadece parotis derin lop yerleşimli 2 olguya total parotidektomi ve çok yüzeyel yerleşimli 2 olguya kitle eksizonu yapıldı.

Preoperatif peroperatuvar değerlendirmeleri malign tümör olarak belirtilen olgularda total parotidektomi yapıldı. Preoperatif yapılan tetkiklerinde benign tümör olarak rapor edilen 2 olguda, yapılan superfisiyal parotidektomiden sonraki histopatolojik malign tümör saptanması üzerine, tekrar ameliyat planlanarak total parotidektomi yapıldı.

Malign tümörlü olgularımızda, 2 olguda fasiyal sinirin serviko-fasiyal dalı, l olguda zigomatik dalı, preoperatif fasiyal paralizisi olan l olguda fasiyal sinirin tümü operasyon esnasında kesildi. 7 olguda yapılan parotidektomi ameliyatına boyun diseksiyonu eklendi. Tümörün cildi de enfiltre ettiği l olguda, ciltte oluşan defekt pektoralis majör myokutane flebi ile rekonstrükte edildi.

Postoperatif histopatolojik inceleme sonuçlarında 29 olguda benign tümör, 16 olguda malign tümör, 4 olguda nonneoplastik hastalık saptandı (Tablo 3). En sık görülen benign tümörün pleomorfik adenom olduğu ve tüm parotis kitlelerinin %38.2'sini oluşturduğu tespit edildi. Malign tümörler içerisinde en sık görülen mukoepidermoid karsinom (10.2) idi. İlginç bir şekilde 2 olguda malign melanomun parotis bezine metastazı ile karşılaşıldı. 4 olguda malign tümörün boyun lenf nodlarına metastaz yaptığı saptandı.

| Bening Tümörler | Sayı | % |
|---|---|---|
| Pleomorfik Adenom | 19 | 38.2 |
| Warthin Tümörü | 6 | 12.2 |
| Monomorfik Adenom | 3 | 6.2 |
| Lipom | 1 | 2.1 |
| **Toplam** | **29** | **58.7** |

| Non – neoplastik Hastalıklar | Sayı | % |
|---|---|---|
| Reaktif LAP | 2 | 4.1 |
| Kr. Sialadenit | 1 | 2.1 |
| Kist | 1 | 2.1 |
| **Toplam** | **4** | **8.3** |

| Malign Tümörler | Sayı | % |
|---|---|---|
| Mukeopidermoid CA | 5 | 10.2 |
| Adeno Kistik CA | 2 | 4.1 |
| Malign Mikst Tümör | 2 | 4.1 |
| Malign Melanom Metastazı | 2 | 4.1 |
| Adeno CA | 1 | 2.1 |
| Leiomyosarkom | 1 | 2.1 |
| Lenfoma | 1 | 2.1 |
| Epidermoid CA | 1 | 2.1 |
| Malign Sinir Kılıfı Tümörü | 1 | 2.1 |
| **Toplam** | **16** | **33.0** |

**Tablo 3:** Olguların histopatoloji k analizi

Fasiyal sinir ve dallarının bilerek feda edildiği malign olgular dışında, postoperatif dönemde, süperfisiyal parotidektomi yapılan l olguda fasiyal sinirin buccal dalında, l olguda tüm dalları tutan fasiyal paralizi görüldü. Kortikostreoid tedavisinden sonra paraliziler düzeldi. 3 olguda Frey sendromu, 2 olguda kendiliğinden kapanan tükrük fistülü saptandı.

7 olguya postoperatif radyoterapi, 2 olguya radyoterapi + kemoterapi uygulandı.

Benign tümörlü superfisiyal parotidektomi yapılan 1 olguda nüks görüldü, tekrar opere edildi. Malign tümörlü 3 olguda rekürrens saptandı. Adenokistik karsinomlu l olguda akciğer metastazı oluştu.

## TARTIŞMA:

Bir parotis kitlesinin cerrahi tedavisini planlanmadan önce, bu kitlenin benign mi, malign mi yoksa tümör dışı bir olay mı olduğunun bilinmesi büyük önem taşımaktadır. Spiro, kulak önünde ve alt kısmında yerleşmiş kitlelerin aksi ispat edilene kadar parotis tümörü olarak kabul edilmesi gerektiğini belirtmektedir (8). Büyük ilerlemeler gösteren radyolojik görüntüleme ve sitolojik inceleme yöntemleri operasyon öncesi bizi yönlendirmede çok faydalı olmaktadır (3, 5, 9). Olgularımızın hepsinde peroperatif yaptığımız ince iğne aspirasyon biyopsisini kitlenin derinde olduğu veya küçük olduğu olgularda ultrason eşliğinde uygulamaktayız. Bilgisayarlı tomografi ve magnetik rezonans inceleme yöntemlerinden, yüksek maliyetlerinden ve uzun bekleme sürelerinden dolayı gerekli görülen olgularda yararlanıyoruz. Operasyon esnasında, gerek görüldüğünde, gerek parotis bezinden, gerekse boyun lenf nodlarından, yanılgı oranları da göz önünde tutularak frozen section yaptırmaktayız.

Benign parotis tümörlerinin, özellikle pleomorfik adenomların cerrahi tedavisinde süperfisiyal parotidektomi veya kitle eksizyonu yöntemlerinden hangisinin daha uygun olduğu tartışma konusu olmaktadır. Pek çok otör fasiyal sinirin ana gövdesinin ve dallarının diseksiyonundan sonra tümoral kitlenin etrafındaki sağlam dokularla birlikte çıkarılmasını sağlayan süperfisiyal parotidektominin veya derin lob tümörleri için total paratidektominin, tümörün lokal rekürrens oranını büyük ölçüde azalttığı için tercih edilmesi gerektiğini belirtmektedir (2, 7).

Wennmo ve arkadaşları ise kitlenin sınırlı eksizyonu yapılan olgulardaki lokal nüks oranının süperfisiyal parotidektomi uygulanan olgulardan daha fazla olmadığını, ayrıca süperfisiyal parotidektomi uygulanan olgularda daha yüksek oranda fasiyal sinir zayıflığı ve Frey sendromu görüldüğünü belirterek, pleomorfik adenomlarda sadece tümörün eksizyonunun daha uygun olduğunu belirtmektedirler (10). Biz benign tümörlerde süperfisiyal parotidektomi uygulamasını tercih etmekteyiz. 2 olgumuzda kitle parotis kuyruğunda ve çok yüzeyel olduğundan dolayı kitle eksizyonu yapılmıştır.

Malign parotis tümörlerinin cerrahi tedavisinde, parotidektomi uygulanırken fasiyal sinirin feda edilip edilmemesi konusunda farklı görüşler mevcuttur. Hodkinson ve Woods yüksek grade malign tümörlerde, tümörün hızlı gelişmiş olduğu olgularda, preoperatif ağrı ve fasiyal paralizi olan olgularda fasiyal sinirin tümünün kesilip çıkartılması gerektiğini belirtmektedirler (4). Ball ve Thomas sinirde gros tümöral tutulum olduğunda sinirin feda edilmesi gerektiğini, eğer bu tutulum sinirin belirli dallarında ise sadece bu dalların kesilmesinin uygun olacağını belirtmekte, bunun dışında sinirin korunmasını önermektedir (1). Olgularımızda daha çok ikinci görüşü benimsedik ve mümkün olduğunca fasiyal sinir ve dallarını koruyarak, sadece makroskobik olarak sinir tutulumu gözlediğimiz durumlarda siniri kestik.

Klinik olarak boyunda lenfadenopati saptadığımız 6 olguda, total parotidektomi ameliyatı ile birlikte boyun diseksiyonu uyguladık. Sadece 1 olguda elektif boyun diseksiyonunu yaptık.

Johns, malign parotis tümörlerinde yüksek grade kanserlerin, rekürren kanserlerin, derin lob kanserlerinin, gros veya mikroskobik residüel hastalık kalanların, fasiyal sinirin çevrili olduğu olguların, bölgesel lenf nodu metastazı bulunanların, adale, kemik, cilt, sinir gibi herhangi bir parotis bezi dışı tutulum olan olguların, T3 vea T4 tümörün postoperatif radyoterapiye gönderilmesinin uygun olduğunu belirtmektedir (6). Radyoterapi açısından genelde bu öneriler doğrultusunda, 9 olguda postoperatif radyoterapi önerdik.

**Yazışma Adresi:** Dr. İlhan TOPALOĞLU
Hasan Tahsin Cad.
Fatma Hanım Apt. No: 178/9
Basınsitesi / İZMİR

## KAYNAKLAR

1. BALL A, THOMAS JM. Malignant tumours of tehe major salivary glands. In Normon JED. McGurk (M (eds). Salivary glands diseases, disorders and surgery. Mosby-Wolfe. Barcelona. 173-196. 1995
2. BYRNE MN, SPECTOR JG. Parotid Masses. Evaluation analysis and current management. Laryngoscope 98: 99-105. 1988.
3. CUHRUK Ç, AKTÜRK T, AKINER M, ÇAKMAK A, ÖZGİRGİN N, YILMAZ O, SAATÇİ M, DUR SUN G. Majör tükrük bezi kitlelerinin tanısında ultrasonografı ve sialografının değeri. XX Ulusal Otorinolarengoloji Kongresi Tutanakları. 4-5. 1989
4. HODGKINSON DJ. WOODS JE. The influence of facial nerve sacrifice in surgery of malignant parotid tumors. J Surg Oncol 8: 425-33. 1976
5. JOHNS ME, NACHLAJ NE. Salivary Gland Tumors. In, Paparella MM, Shumnck DA, Gluckman JL, Meyerhoff WL. (Eds). Otolaryngology. Vol III. Third ed. WB Saunders. Philadelphia. 2099-2128. 1991
6. JOHNS ME. Parotid cancer: A rational basis for treatment. Head Neck Surg 3; 132-141.1980
7. RODRIGUEZ BMA, SAKO K, RAZACK MS, SHEDD DP, BOKMJÎAN VY. Benign parotid tumors: A 24 year experience. J Surg Oncol 46: 159-161. 1991
8. SPIRO RH. Diagnosis and pitfalls the treatment of parotid tumors. Surg Oncol 7: 20 - 24.1991
9. TOPALOĞLU İ, UĞUZ MZ, AYDOĞDU Z, ÖNCEL S, ÖNAL K, DOĞANA M, ÇULFAZ M. Fine needle aspiration biopsy in the head and neck masses. Proceedings of the XV, World Congress of ORL Head and Neck Surgery. 1033-1036.1993
10. WENNMO C, SPANDOW O, EMPARD P, KROUTHEN B. Pleomorphic adenomas of the parotid gland: superficial parotidectomy or limited excision J Laryngol Otol 102: 603-605. 1988