DERLEME

ROMATOİD ARTRİTİN OTORİNOLARİNGOLOJİK BULGULARI

OTORHINOLARYNGOLOGICAL MANIFESTATIONS OF RHEUMATOID ARTHRITIS

Dr. Müzeyyen DOĞAN (*), Dr. Fırat FİŞENK (*),

ÖZET: *Romatoid artrit etyolojisi tam olarak bilinmeyen ve özellikle eklemleri etkileyen kronik inflamatuar bir hastalıktır. Eklem tutulumunun yanı sıra bu hastalığın sistemik bulguları olduğu da bilinmektedir. Romataid artritin larinksi, kulağı ve bumu etkilemesi ile ilgili yayınlar bulunmaktadır. Servikal ve temporomandibuler eklemlerde tutulabilmektedir. Bu derlemede romatoid artritin otorinolaringolojik bulguları literatürlerle birlikte tartışılmıştır.*
Anahtar Sözcükler: *Romatoid artrit, otorinolaringolojik bulgular.*

SUMMARY: *Rheumatoid arthritis is a chronic inflammatory disease of unknown etiology that predominantly affects joints. Beside joint involvement, systemic manifestations of the disease are known. Rheumatoid arthritis has been reported as affecting the larynx, the ear and the nose. Cervical and temporomandibular joints may be involved. in this review otorhinolaryngological manifestations of rheumatoid arthritis are discussed with literatures.*
Key Words: *Rheumatoid arthritis, otorhinolaryngological manifestations.*

GİRİŞ

Romatoid artrit en sık rastlanan otoimmün hastalık olup yetişkin popülasyonda % 2-3 oranında görülmektedir. Kadınlar erkeklerden üç kat daha fazla bu hastalığa yakalanmakta olup görülme yaşı 35 ile 45 arasında değişmektedir. Her iki cinsiyet için hastalığın ortaya çıkış yaşı ortalama 40'dır. Hafif bir ailesel eğilim görülmekle beraber ırksal farklılıklar olduğu bulunmuştur.

Çoğu hastada artrit ortaya çıkmadan önce prodromal dönemde birkaç hafta veya ay süresince genel bir halsizlik vardır. Yorgunluk, güçsüzlük, kilo kaybı, terleme ve taşikardi en sık rastlanan semptomlardır. Özellikle ellerde metokarpofalangial ve interfalangial eklemlerde sabah sertliği şikayetleri olur. Eklem şikayetleri hastalığın halen en sıkıntılı bölümü olup bunun yanısıra kaslarda güçsüzlük, bursit, nodüller, anemi ve lökopeni de görülebilmektedir. Bu hastalıkla ilgili Çaplan sendromu, Felty sendromu ve Still hastalığı oldukça iyi araştırılmıştır ancak otorinolaringolojik manifestasyonların tarifi daha az yer almıştır. Brooker'ın 1988'de bu konu ile ilgili bir derlemesi mevcuttur (65).

LARİNKS

Romatoid artrit sistemik bir hastalık olarak larinksi, kulağı ve burnu da etkilemektedir. Servikal ve temporomandibuler eklem tutulumuna bağlı olarak otorinolaringolojik semptomlar ortaya çıkmaktadır. Kulak ve burun ile ilgili lezyonlar nadir olup daha benigndir. Larinks tutulumu ise çok daha ciddi problemlere yol açabilir ve romatoid artritli popülasyonda görülme oranı %26 ile %53 arasında değişmektedir (1,2,3,4).

Laringeal tutulumdan 1880 yılında Morell Mackenzie (5) "Farinks Hastalıkları" ile "Larinks ve Treakea" adlı kitaplarında bahsetmiştir. Turck, Koch, Sidlo, Ziemssen, Mandl, Schroter Koch, Burrovv ve Semon'un yayınlan krikoaritenoid eklem fiksasyonu ile ilgili çalışmalara örnek olarak verilebilir.

1894'te Mackenzie (6) romatizmal semptomları olan bir hastada kord vokal fiksasyonu tesbit ettiğini yayınlamıştır. Ingals'ın da benzer bir vakası rapor edilmiştir. 1950'lerin başında Fresh (arinksin romatoid olaylardan etkilenme durumunu araştırırken Montgomery ve arkadaşları romatoid artritin krikoaritenoid eklemdeki etkisini inceleyen çalışmalar yapmıştır (7). Aynı yıllarda Hart ve Mackenzie romatizmal pulmoner hastalığı olan bir hastada bilateral abduktor palsy nedeniyle kalıcı trakeostomi açmışlardır (8). Daha sonraki yayınlar krikoaritenoid eklem tutulumuyla ilgili bilgilerimizin artmasına neden olmuştur.

Geterud ve arkadaşlarının (66) RA'li hastalardaki larengeal tutulumu araştırmak için yaptıkları çalışmada direk fiberoptik laringoskopi, solunum fonksiyon testi ve düşük voltajlı radyografiler kullanılmıştır. Fizik muayene ile hastaların %59'unda laringeal tutulum görülürken, spirometri ile ekstratorasik havayolu obstrüksiyonu hastaların % 14'ünde tespit edilmiştir. Laringeal tutulumu olan hastalarda solunum zorluğu ile ilgili semptomlar önemli bir yer tutmaktadır. Eritrosit sedimentasyon hızı ve class spesifik romatoid faktörler ile laringeal tutulum arasında korelasyon saptanmamıştır.

Laringeal tutulumun tesbitinde kullanılan teknikler ile ilgili bir çalışma da Lawry ve arkadaşları (29) tarafından gerçekleştirilmiştir. Bu çalışmanın sonucunda semptomları olmasa da RA'li hastaların büyük bir bölümünde laringeal tutulum olduğu görülmüştür. İndirek laringoskopi ile mukozal ve bariz fonksiyonel anormallikler tesbit edilirken CT ile yapısal bozuklukları da görmek mümkündür.

1992'de Blosser ve arkadaşları romatoid artritli hastalarda fonasyon sırasında translaringeal rezistansın arttığını göstermiştir (67).

Lamontagne ve arkadaşları yüksek rezolüsyonlu CT ile krikoaritenoid eklemde, erozyon, luksasyon ve çevre dokularındaki şişliğe dikkati çekerek RA'deki krikoaritenoid eklem tutulumunu radyolojik olarak göstermiştir (66).

Krikoaritenoid eklem synovial tabaka ile döşeli ligamantöz kapsül ile pozisyon verilmiş olan kartilajenöz eklem yüzeylerine sahiptir. Romatoid artrite tu-

(*) Akdeniz Üniversitesi Tıp Fakültesi KBB ve Baş Boyun-Cerrahisi Anabilim Dalı, ANTALYA

tulan bu diartrodial eklemlerdir ve mekanizması oldukça iyi araştırılmıştır (1,3,9,10,11,12,13,14). Bridger'in bu konuyla ilgili post-mortem 5 incelemesi olmuştur ve değişikliklerin tüm aşamasını tarif etmiştir (14). İlk değişiklik synovit meydana gelmesidir. Efüzyonda fibrin depozitler görülür. Eklem yüzeylerinde pannus formasyonu, eklem kartlajlarında erozyon, obliterasyon ve eklemin ankilozu gelişir.

Romatoid artrit sistemik bir hastalık olduğu için vokal kordlardaki fiksasyonu açıklayacak alternatif bir açıklama Dark ve Wolman (15,16) tarafından yapılmıştır. Bu araştırmacılar toplam 8 otopsi yaparak sadece krikoaritenoid eklemi değil ayrıca laringeal kasları ve sinirleri de incelemişlerdir. 8 vakanın hepsinde kaslardaki nöral atrofiye vagus ve laringeal sinilerdeki dejeneratif değişikliklerin eşlik ettiğini göstermişlerdir. Lenfositik infiltrasyonla birlikte görülen polyarterit, amiloid depozitler ve obliteratif endarterit vaso nervorumda görülen değişikliklerdir. Romatoid artritte görülen periferal nöropati, vasa nörvorumlardaki arterit, polyarterit ve nekrotizan arterit larinks muskülatüründe ve inervasyonunda görülen değişikliklere de yol açabilmektedir. Larinksteki tutulum; sadece krikoaritenoid eklem tutulumu ile semptom verebilirken yukarıdaki değişikliklerle birlikte olup da gene laringeal semptomlara yol açabilir.

Montgomery detaylı bir şekilde krikoaritenoid eklem artritini tarif ederken bunu takip eden çalışmaların az da olsa mevcut bilgilerimize katkısı olmuştur (2,7,12,17,18). Çalışmalar 1963 yılında başlamıştır (17). Montgomery akut fazdaki ilk semptomu boğazda dolgunluk hissi veya gerginlik hissi olarak tarif etmiştir. Seste boğuklaşma, odynofaji, disfaji, konuşurken ağrı veya gerginlik hissinde kötüleşme diğer akut faz semptomlarıdır. Öksürük ve kulağa yansıyan ağrı, dispne ve hassasiyet gibi akut fazda görülen semptomlar olarak tarif edilmiştir. Diğer yazarlar da bu bulguları destekleyen yayınlar yapmışlardır (19,20,21). Polisar ve arkadaşları (22) tekrarlayan stridor ve dispne ataklarına eşlik eden pulmoner enfeksiyonlar olduğunu yayınlarken birkaç vakada ciddi pulmoner obstrüksiyon bulgularına da dikkati çekmişlerdir,

Kronik dönemde zaman zaman akut alevlenme dönemlerine ait semptomlar otaya çıksa da ana semptom kısık bir ses (20) ile egzersiz ya da uyku sırasında ortaya çıkan stridordurdur (14,13). Stridor oluşumuna sonradan eklenen pulmoner enfeksiyonlar da neden olmaktadır.

Kronik yada akut dönem bazı hastalarda asemptomatik görünse de hastalığa ait bulguları muayene sırasında tesbit etmek mümkündür.

Akut fazda laringoskopi sırasında aritenoidlerin ödemli ve hiperemik olduğu görülür. Vokal kordlar tamamen normal olabildiği gibi hafif ödemli (1) veya kavislenmiş görünümde de olabilir (17,19,21,23).

Kronik faz bulguları ise şunlardır;

* Aritenoidleri kaplayan mukozada kalınlaşma
* Glottik aralıkta daralma
* Fonasyon sırasında vokal kordlarda kavislenme
* Çeşitli derecelerde aritenoid fiksasyonu

Aritenoid fiksasyonu direk laringoskopi ile doğrulansa da Wolman ve arkadaşları kordlardaki immobiliteden kaslardaki zayıflığında sorumlu olduğuna dikkati çekmiştir. Birkaç araştırmacı havayolu obs trüksiyonuna yol açan akut fiksasyondan bahsetmiştir (21,22,24,25,26). Üç yaşında JRA'i olan bir hastada gene aynı nedenlerle akut havayolu obstrüksiyonu geliştiği yayınlanmıştır (23).

Krikoaritenoid eklem artritinin klinik teşhisi bazen zordur ve her zaman hastalığın aktivitesi ile korelasyon göstermez (4). Direk laringoskopi operatöre eklem mobilitesi ve dokunun durumu hakkında; bilgi verir. Normal radyografiler küçük laringeal eklemlerde teşhis için yeterli detay vermemektedir Fakat son yıllarda düşük voltajlı radyografiler ve CT ile teşhisi güçlendirme çalışmaları yapılmaktadır.

Jurik ve Pedersen (27,28) düşük voltajlı radyografilerde RA'i olan hastaların % 45'inde krikoaritenoid eklem artritine ait erozyonu göstermiştir. Bu hastaların % 58'i laringeal artriti olmasına rağmen asemptomatik bulunmuştur. Klinik bulgular olmamasına rağmen yukarıdaki radyolojik değişikliklerin saptandığı hastalarda teşhisi desteklemek amacıyla CT önerilmiştir. Lawry ve arkadaşları (29) RA'li hastalarda CT ile anormallikleri tespit etme oranını % 54 olarak bulurken, indirek laringoskopide bu oranın % 36 olduğuna dikkati çekmişlerdir. Artritik larinksin değerlendirilmesinde düşük voltaj radyografiler ve CT birbirini tamamlayan yöntemler olarak görülmektedir.

Garland klinik bulgular ve semptomlar olmadan histolojik olarak da laringeal tutulum olabileceğine dikkati çekmiştir (69).

ROMATOİD NODÜLLER

RA'in kompleks bir hastalık olarak önemli parçalarından biri romatoid nodüllerdir. Bu lezyonlaı tipik olarak subkütan yerleşimlidir ve seropozitif RA'in önemli bulgularından biridir (30). Konnektif dokunun derinlerine kadar uzanabilen, boyutları bir kaç milimetreden başlayarak birleşik kitleler oluşturan büyük yapılar haline gelebilen nodüller izlenebilmektedir. Daha çok tekrarlayan mikrotravmalara maruz kalan bölgelerde görülmektedir. Rowen ve arkadaşları (31) larinksteki romatoid nodüllerle ilgil olarak ilk kez epiglotta izledikleri bir nodulu bildirmişlerdir. Polisar da (13) romatoid nodüllerden oluşan lezyonları tarif etmiştir. Bienenstack ve arkadaşları (1) bir hastanın her iki kord vokalinde 3x5 mm'lik polip tespit ederken, Pinals kord vokallerin posterior bölümünde izlediği bir lezyonu romatoid nodüllerir patolojik görünümü olarak yorumlamıştır. Woldor1 ve arkadaşları (32) sağ false kordda ve aritenoidde romatoid nodül gördükleri bir vakayı yayınlamıştır Mickleson ve arkadaşları (23) vokal foldlardaki romatoid nodüllerle ilgili bir yayın yapmışlardır. Bundan başka Webb ve Payne (34), Abadi ve Forster (35) ile Freidman ve Rice'm (36) konuyla ilgili vaka raporları vardır.

Romatoid nodüllerin basit nodüllerden makroskobik olarak bir farkı yoktur. Ancak mikroskobik olarak santral fibrinoid nekroz ile etrafında histiyositler monositler ve fibroblastlar mevcuttur. Sıklıkla çok hücreden oluşan dev hücre grupları izlenmektedir.

Teşhis şüphelenmek ve dikkatli bir histolojik incelemeyle mümkün olur. Romatoid nodüller laringeal yapılan muhtemelen teşhis edilenden daha fazla etkilemektedir (15). Laringeal nodüller vücudun diğer

bölümlerindeki nodüllerden daha fazla önce ortaya çıkabilmektedir. Bridger (14) bu nodüllerin genel olarak kabul edilenden daha sık olduğunu ve hava yolu obstrüksiyonuna yol açan ödem ve fibrozisin romatoid nodüllere eşlik ettiğini ileri sürmüştür. Gene aynı araştırmacı thyrohyoid ve postericoid bölgelerin düşük derecede kronik travmaya maruz kalmasının nodul formasyonu için predispozan olduğu görüşünü savunmaktadır.

AMYLOİDOZ

Bu hastalık çeşitli dokulara ekstraselüler fibriler protein akumülasyonu ile karakterizedir. Aşağıdaki tabloda görüldüğü gibi sınıflandırılır (37)

Primer sistemik %56
Sekonder % 8
Lokalize % 9
Familial % l

Multipli rnyelomaya eşlik eden amiloidoz % 26 Romatoid artritte en sık görülen sekonder sistemik amiloidozdur. RA'li hastaların % 5-26 sında rapor edilmiştir (38,39,40). Laringeal amiloidoz genellikle lokalize bir formdur ve nadiren RA'e sekonder gelişir. Mc.Alpine ve Fuller (41) 1964'de yayınlanmış olan literatürleri gözden geçirerek lokalize amiloidozu olan 235 vakanın 177 sinde larinks tutulumu tesbit etmiştir (%75).

Amiloid larinksin tüm benign tümörlerinin % l'ini oluşturmaktadır. Difüz infiltrasyon ya da nodül formasyonunda olabilir. En fazla vokal kordları tutar ancak larinksin herhangi bir yerinde birden çok bölgede de görülebilir. Primer veya sekonder amiloidozun kural dışı laringeal tutulumu oldukça seyrek de olsa görülebilir. Lingual tutulum genellikle primer sistemik veya multipli miyelomaya eşlik eden amilozidoz vakalarında görülmesine rağmen RA'de de olabileceği unutulmamalıdır (10). Bu tutulum makroglossi oluşturabilecek derecede ilerleyebilir.

SJÖGREN SENDROMU

Lakrimal ve tükürük bezi sekresyonlarında azalma ile karakterize, lenfosit ve plazma hücre infiltrasyonuna kronik inflamatuar bir hastalıktır. Bunun sonucunda keratokonjuktivit ve kserostomi gelişerek sicca kompleksini meydana getirir. Hastaların yaklaşık % 50'sinde RA'in eşlik ettiği görülmüş olup bunlarında büyük çoğunluğu sekonder Sjögren sendromu gelişen vakalar olarak bildirilmiştir. RA'i olan hastaların % 15-20'sinde Sjögren sendromu gelişmektedir.

Tükürük sekresyonundaki yetersizlik şu semptomlara yol açar;

* Yutkunma ve fonasyon sırasında güçlük
* Tat veya koku almada anormallik
* Dilde, bukkal membranlarda ve dudaklarda fissürleşme
* Diş çürükleri

Mukozadaki kuruluk majör tükürük bezi tutulumlarından ziyade minör tükürük bezleri ile ilgilidir. Bu durum burnu, nazofarinksi ve larinksi de etkilemektedir. Ses kısıklığı ve burun kanamaları olabilir.

Hastaların % 50'sinde parotis bezinde büyüme izlenir (30). Genellikle simetrik olup sıklıkla tekrarlayan ve fluktuan bir kliniğe sahiptir. Neoplazi ile karıştırılabilir.

Trigeminal nöropati facial ağrı ve sinirin dağıldığı bölgelerde hissizlik ile ağız kuruluğuna yol açabilir. Facial sinir tutulumu nadir görülmekte olup genelikle diğer sinir lezyonlan ile birliktedir (42).

KULAK

Kemikçik zinciri, iki diarthrodial eklem içerir. Bunlar inkudostapedial ve inkudomallealar eklem olup daha sonra fibröz psödoartroz gelişmektedir. Eklemdeki ankiloz kemikçik hareketlerinde azalmaya yol açarken, daha önemli olan piston etkisi değişmemektedir.

RA'in kemikçiklerdeki eklemleri etkiliyebileceği görüşü mantıklı bulunmaktadır ve sadece Gussen (43) tarafından patolojik kanıtlar ortaya konmuştur. Bu araştırmacı inkudostapedial ve inkudomalleolar eklemlerin sellüler kollajenöz doku ile yer değiştirdiğini ileri sürmüştür. Bununla beraber RA'de tipik olan lenfosit ve plazma hücre infiltrasyonuna ait bir kanıt gösterilememiştir.

Copeman (44) hastalığın alevlenme gösterdiği dönemlerde iletim tipi işitme kaybı gelişen üç hasta bildirerek osteoartrit terimini kullanmıştır. Bu üç vakada hastalığın remisyona girdiği dönemlerde işitmenin düzeldiğini belirtmiştir. Ne yazık ki bu çalışmaya ait odiometrik bulguların dokümantasyonu iyi değildir. Ransome (45) geniş bir hava kemik açıklığı olan kalıcı iletim tipi işitme kaybı gibi görünen iki vaka bildirmiştir.

Akustik impedans ölçümleri iletim tipi işitme kaybının patolojisini ortaya koyma yönünden oldukça yararlıdır. Maffat ve arkadaşları (46) RA'i olan hastalardan bir kontrol grubu oluşturmuştur. Anormal kollojen metobolizmasının her iki eklemi ve timpanik mebranı etkilemesi neden olarak ileri sürülürken kemikçiklerin sertliğinde azalma olduğunu göstermişlerdir. Reiter ve arkadaşları (47) benzer bir çalışma yaparak çok sayıda anormal timpanogram elde etmişlerdir. 660 Hz'de görülen çentiği kemikçikleri ligamantöz tutunma noktalarındaki gevşekliğe bağlamışlar ve eklemlerde artan sertliğin bu timpanogramdan sorumlu olamayacağını ileri sürmüşlerdir.

Goodwill ve arkadaşları (48) ile Hyworth ve Lyange (49) RA'deki işitme kaybını incelemişlerdir. Goodwill'in çalışmasında romatoid nodülleri olan hastalarda sensorinöral işitme kaybının arttığını ancak işitme kaybı ile hastalığın aktivitesi arasında bir ilişki olmadığı sonucuna varmıştır. Hyworth ve Lyange'ın çalışmasında hastaların %36'sında anormal odiogramlar elde edilmiştir. Fakat bunların yaşa bağlı işitme kayıpları olabileceği ileri sürülmüştür. Çalışmalar hastaların normal oldukları döneme ait odiogramları olmadığı için tartışmalıdır.

Gordan ve arkadaşlarının 1988'de yayınlanan çalışmalarında otoimmün hastalığı olan kişilerde iç kulağın durumu incelenmiştir. RA'li hastalarda bilateral progresif sensorinöral işitme kaybı tesbit etmişlerdir. Bunun yanısıra bazı hastalarda dizines olduğunu belirtirken bu tablonun klinikte ortaya çıkışında çeşitlilik olduğunu vurgulamışlardır. RA'li dört hastayı inceleyen bu araştırmacılar akustik travma, presbiakuzi ve ototoksitenin de bilateral nörosensorial işitme kaybına yol açabileceğini bildirmiştir.

The Journal of Laryngology ve Otology'nin Ağustos 1995 sayısında Kastanıoudakis ve arkadaşlarının (73) RA'de iç kulak tutulumu ile ilgili prospektif bir çalışması yer almıştır. Yaşları 52.5+/-10.7 ortalama hastalık süresi 8.5+7-7.3 yıl olan 45 RA'li hasta prospektif olarak incelenmiş olup tüm hastalara pure

tone odiometri ve impedans odiometriyi kapsayan odiolojik tetkikler yapılmıştır. 90 kulağın 40'ında (%44.4) 20dB HL'ı aşan nörosensorial işitme kaybı tespit edilmiştir. %35.5 oranında bilateral ve simetrik cochlear tip işitme kaybı bulunmuştur.

Sensorinöral işitme kaybı ile yaş, cinsiyet, hastalığın süresi, artikuler ve ekstraartikuler manifestasyonlarla otoantrikorlar arasında bir korelasyon saptayamamışlardır. Hastaların NSAID, d-penisilamin, plaquenil ve metotreksat kullandığını, ayrıca bu ilaç kullanımıyla nörosensorial işitme kaybı arasında bir ilişki tespit etmemişlerdir.

5 hastada (%10) akustik refleks latansında uzama olduğunu belirtirken bu durumla RF ile TME tutululumu arasında korelasyon olduğunu saptamışlardır.

RA'de iç kulak tutulumu ile ilgili çıkan sonuçlar şöyledir;

* Orta derecede simetrik, bilateral, cochlear tip sensorinöral işitme kaybı hastaların % 35.5'inde tespit edilmiştir.
* Normal akustik refleks treshold değerleri,
* Nondecay ve
* Az sayıda hastada akustik refleks latansında uzama izlenmiştir.

BURUN

Spontan nazal perforasyon SLE'de sıklıkla rapor edilmektedir (50,51, 52). RA ve diğer romatizmal hastalıklarda ortaya çıkan septal perforasyonla ilgili bir kaç vaka yayınlanmıştır (53,54).

Wilkins ve arkadaşları (53) spontan nazal septal perforasyon tesbit ettikleri RA'li dört vakadan bahsetmişlerdir. Klinik veya laboratuvar olarak perforasyonu açıklayacak bir bulgu saptanmamıştır. Ancak bu 4 hastanın 3'ünde Raynoud's fenomeni tesbit edilmiştir. Bir hastada submukozal rezeksiyon sonrası perforasyon geliştiği dikkate alınarak spontan vakalardan ayrı tutulmuştur. Mathews ve arkadaşları ciddi derecede RA'i olan ve özgeçmişinde perforasyonu açıklayacak bir olay bulunmayan 7 hastada nazal septal perforasyon tesbit etmişlerdir (54). Bu hastaların hiçbirinde Raynoud's sendromu olmadığı belirtilmiştir.

Bu perforasyonlann muhtemel nedeni olarak RA'de izlenen vaskulitin destrüktif potansiyeli sorumlu tutulabilir denilse de kesin bir patogenez henüz belirlenememiştir. Mathews ve Wilkins daha önceki çalışmalara göre septal perforasyonu daha çok tesbit etmişlerdir. Ancak bunun idiopatik vakalar olabileceği görüşü vardır.

SERVİKAL SPİN

RA'in olağan komplikasyonlarından biri de servikal spinin tutulmasıdır (55,56). Uzun süredir RA'i olan hastaların x-ray'inde % 25-40 oranında subluksayon tesbit edilirken % 2-5 oranında da kord kompresyonu ile ilgili semptom ve bulgular olduğu rapor edilmiştir (55). Otolaringolojik komplikasyonlar genellikle kranial sinir anormallikleri veya beyin sapı ya da cerebellar kompresyon bulguları ile manifest hale gelmektedir.

Rapor edilen kranial sinirler ile ilgili anormallikler trigeminal, glossofaringeal ve vagusu kapsamaktadır. Semptomlar facial ağrı veya parastezi, geğirme refleksinin kaybı ve vokal kord parazisidir (55,56,57,58)

Disfaji, seste boğuklaşma (59) ve stridor (60) densteki vertikal dislokasyon sonucu beyin sapı kompresyonunun ortaya çıkması sonucu gelişebilmektedir. RA'in bu tür komplikasyonlarına özellikle otolaringolojistler tarafından çok nadir rastlanmaktadır. Fakat muhtemel komplikasyonlar olarak akılda tutulmasında yarar vardır.

RA'in diğer servikal manifestasyonları boyun ağrısı ve otalji olup otolaringoloji kliniklerinde sık görülmektedir. Benzer şekilde vertigo, düşme atakları, nistagmus ve dizines hastaları otolaringoloji kliniklerine getiren diğer semptomlar olarak rapor edilmiştir (55,57,58,60).

TEMPOROMANDİBULER EKLEM

RA'i olan hastaların %66'dan fazlasında TME'in etkilendiği bildirilmiştir (61). Otolaringolojistleri ilgilendiren semptomlar otalji, çene hareketlerinde ağrı, sertlik, krepitasyon ve tinnitusdur. TME tutulumundan dolayı ortaya çıkan yansıyan kulak ağrısının tanısını koyabilmek için otalji yapan diğer nedenlerin olmadığını göstermek gereklidir. Bunun dışında eklem üzerinde hassasiyet ve çene hareketinde krepitasyonlu veya krepilasyonsuz kısıtlılık tespit edilir.

Radyografilerde kondilin baş ve boyun bölgesinden erozyon, kondilin başında düzleşme ve eklem aralığında daralma izlenir. CT ve artrografi yapılabilir.

Temporomandibuler eklem tutulumu değerlendirilirken Larsen ve arkadaşlarının (70) tarif ettikleri değerlendirme sistemi modifiye edilerek grade 0,1,2,3,4 ve 5 şeklinde sınıflandırma yapılmıştır. Buna göre eklemin durumu grade 0'da normalken grade 5'te ankiloza uğramıştır.

Akerman ve arkadaşları (71) RA'de TME tutulumu ile ilgili olarak klinik ve radyolojik bulguları karşılaştırmışlar ve pozitif bir korelasyon saptamışlardır.

ANESTEZİ PROBLEMLERİ

Anestezistlerin artritik hastalarla ilgili bir takım özel problemlerden haberdar olması gerekir (62,63,64). Entübasyon sırasında TME, servikal spin ve larinksin kombine tutulumu ciddi bir problem teşkil eder. Otolaringolojistlerin bu riskler nedeniyle anestezistlerle yakın işbirliği içinde operasyona girmeleri gerekir. Bu nedenle artritik hastalarda ağzın açılma derecesi, boyun hareketleri ve kord vokal mobilitesi operasyondan önce değerlendirilmelidir. RA'i olan tüm hastalar operasyona hazırlanırken servikal spinin x-ray ile değerlendirilmesi önemli bir konudur. Çünkü tespit edilebilecek bir instrabilite veya subluksasyon genel anestezi alması yönünden kontrendikasyon teşkil eder. Radyolojik incelemeler negatif çıksa da endoskobik muayeneler sırasında artritik hastanın başını ve boyununu ornatırken dikkatli olunmalıdır.

GENEL AĞIZ SAĞLIĞI

Laurell ve Hugoson'un (72) 1989'da Community Dent. Oral Epidemiol dergisinde bu konuyla ilgili bir çalışması yer almaktadır.

RA'i olan 204 hastanın yaş ve cinsiyet bakımından eşi olan nonromatik hastalardan oluşan kontrol grubu oluşturulmuştur. Tüm subjelerdeki çürük diş oranı, kaybedilen diş sayısı, sabit veya çıkabilen diş protezi takma oranı, oral mukozal lezyonlar kayıt edilmiştir. RA'li hastalarda çürük oranı %17 iken RA'i olmayan hastalarda % 19'dur. İlk bakışta bunun tersi beklenmektedir. Ancak RA'li hastaların tüm te-

davi programları boyunca enfeksiyon odağı teşkil etmemesi için diş çürüklerinin de kontroller esnasında tedaviye alınması neden olarak gösterilmiştir.

Her iki grupta sabit parsiyel diş protezinin fonksiyonel kalitesi iyi bulunmuştur. Bununla beraber çıkabilen parsiyel diş protezlerinde memnun kalmama oranı % 75 olup sabit ve yeterli bir oklüzyon olmamasına bağlanmıştır. Özellikle TME bozukluklarına bağlı olan bu sonuç nedeniyle hastaların düzenli kontrollere gelerek gerekli ayarlamaları yaptırması önerilmiştir. RA'li hastalarda küçük tükürük bezlerinin otoinflamatuar destrüksiyonuna bağlı olarak oral mukozada atrofi gelişebildiği ve sonuçta atrofik lezyonların ortaya çıktığı bildirilmiştir.

YORUM

Romatoid artrit etyolojisi tam olarak bilinmeyen ve özellikle eklemleri etkileyen kronik inflamatuar bir hastalıktır. Sistemik bir hastalık olan romatoid artritin otorinolaringolojik bulguları çeşitli yazarlar tarafından araştırılmıştır. Larinks, kulak, servikal spin, temporomandibuler eklem ve tükürük bezlerinin tutulumuyla ilgili yayınlar bulunmaktadır.

Krikoaritenoid eklem tutulumuna bağlı olarak kronik fazda aritenoidleri kaplayan mukozada kalınlaşma, glottik aralıkta daralma, fonasyon sırasında vokal kordlarda kavislenme, çeşitli derecelerde aritenoid fiksasyonu izlenirken akut fazda ise vokal kordlar normal olabildiği gibi hafif ödemli ve kavislenmiş görünümde de olabilir. Aritenoidlerdeki fiksasyon ciddi obstrüksiyon yaratarak trakeostomi açılmasını zorunlu hale getirebilmektedir.

Laringeal yapılarda (kord vokaller, epiglot...) romatoid nodüller oluşabilmektedir.

Nadir olarak sekonder sistemik amiloidoz gelişerek larenkste difüz infiltrasyon ya da nodul formasyonu şeklinde bulgu verebilir. Gene çok nadir olarak lingual tutulum sonucu makroglossi oluşabilir.

RA'li hastaların % 15-20sinde Sjögren sendromu gelişmektedir. İnkudostapedial ve inkudomalleolar eklemlerde psödoartroz gelişebildiği bildirilmiştir. Sonuçta en fazla iletim tipi işitme kaybı görülmektedir. Son zamanlarda yapılan bir çalışmada hastalarda % 35.5 oranında orta derecede, simetrik, bilateral, cochlear tip nörosensorial işitme kaybı izlenmiştir.

RA'de izlenen vaskulinin destrüktif potansiyeli nedeniyle septal perforasyon gelişebilmektedir.

Uzun süredir RA'i olan hastaların x-rayinde servikal spin tutulması ile ilgili bulgular göze çarpar. %25-40 oranında subluksasyon ve %2-5 oranında da kord kompresyonu ile ilgili semptom ve bulgular görümüştür.

RA'i olan hastaların % 66'sından fazlasında TME'in etkilendiği bildirilmiştir. Bununla ilgili olarak hastalarda otalji, çene hareketleriyle ağrı, sertlik, krepitasyon ve tinnitus şikayetleri ortaya çıkmaktadır.

RA'li hastalarda küçük tükürük bezlerinin otoinflamatuar destrüksiyonuna bağlı olarak mukozada atrofi gelişebilmektedir. Ayrıca RA'li hastalarda tedavi programlarının bir parçası olarak enfeksiyon odağı teşkil etmemesi açısından ağız hijyeni büyük önem taşımaktadır.

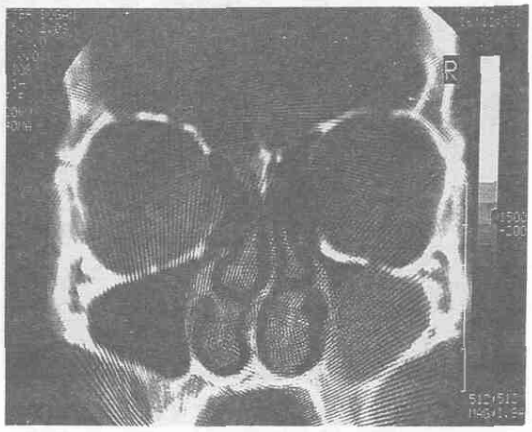

Şekil - 1

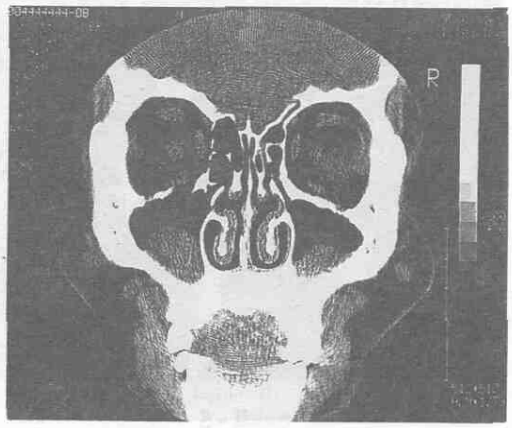

Şekil - 2

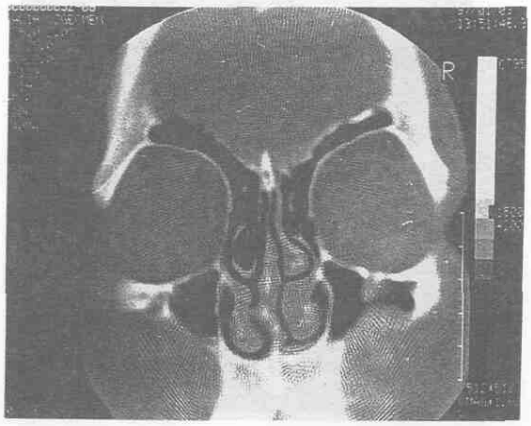

Şekil - 3

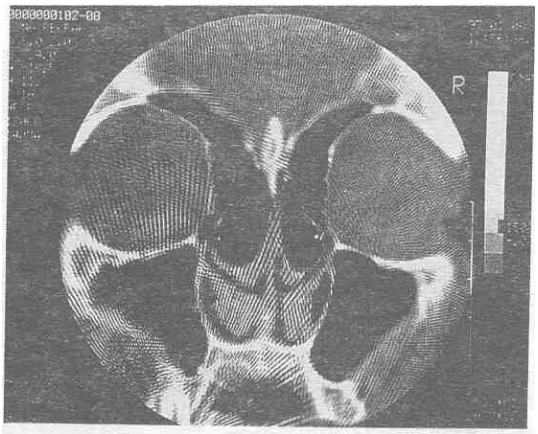

Şekil - 4

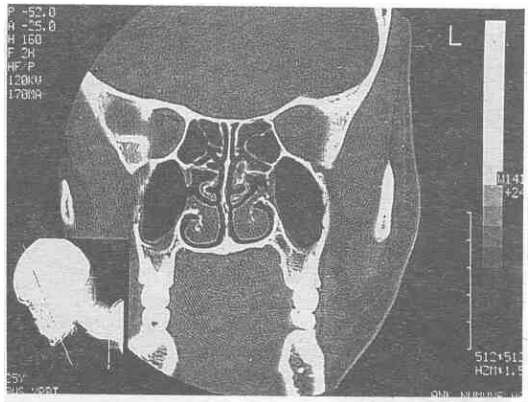

Şekil - 5

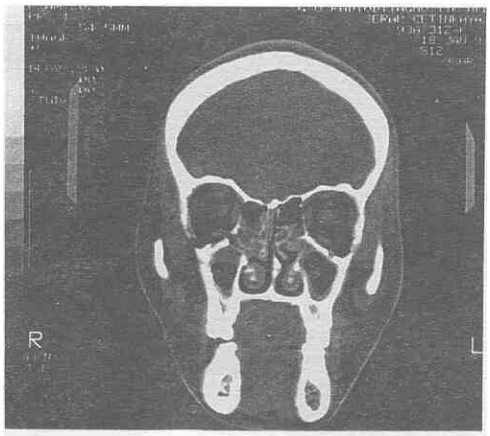

Şekil - 6

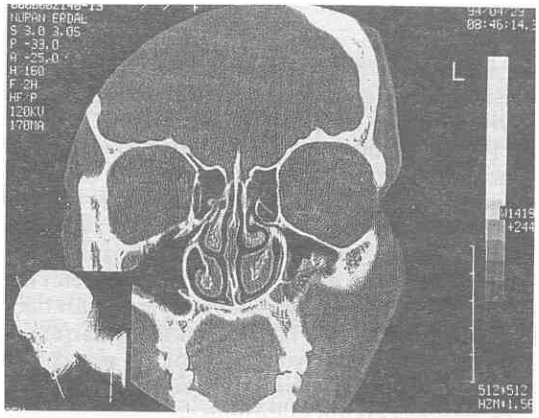

Şekil - 7

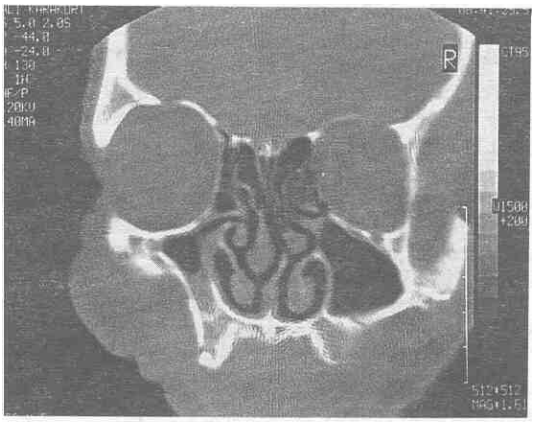

Şekil - 8

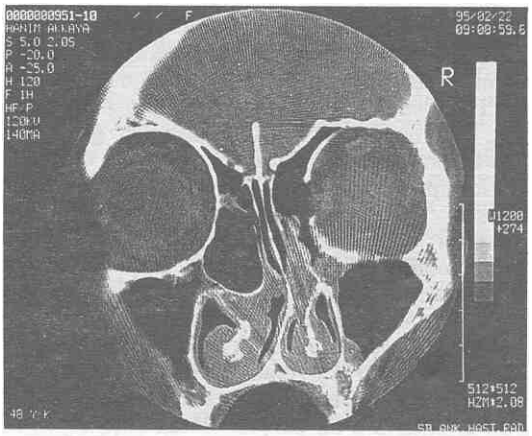

Şekil - 9

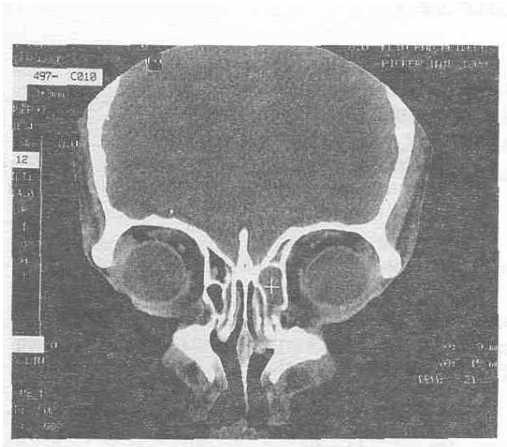

Şekil - 10

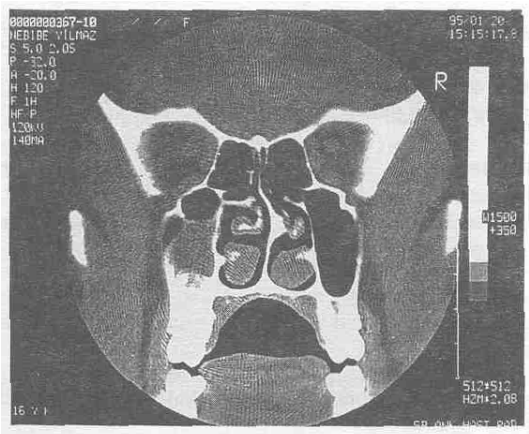

Şekil - 11

Yazışma Adresi: Dr. Fırat FİŞENK
Akdeniz Üniversitesi KBB
ve Baş Boyun Cerrahisi
Anabilim Dalı
Arapsuyu / ANTALYA

KAYNAKLAR

1. BIENENSTOCK H. EHRLICH G.E., FREYBERG R.H.(1963) Rheumatoid arthritis of cricoarytenoid joint-a clinicopathologic study. Arthritis Rheum, 6 (1). 48-63
2. BELOFGREN R.H., MONTGOMERY W.W. (1962) Incidence of laryngeal involvement in rheumatoid arthritis. New Engl. J. Med. 267(1), 193-195
3. GROSSMANN A., MARTIN J.R., ROOT H.S. (1961) Rheumatoid arthritis of the cricoarytenoid joint. Laryngoscope 71, 530-544
4. HARRIS E. R., GROSSMANN A., MARTIN J.R. (1973) Cricoarytenoid joint involvement in rheumatoid arthritis: its detection and manifestations. Arhtritis Rheum. 16(4), 553
5. MACKENZIE M. (1880) Disease of the Pharynx, Larynx and Trachea. William Wood&Co, New York
6. MACKENZIE G.H.(1894) Rheumatism of the larynx. Edin. Med. J. 40, 507-509
7. MONTGOMERY W.W., PERONE P.M. (1955) Arthritis of îhe cricoarytenoid joint. Ann Otol. Rhinol. Laryngol. 64,1025-1033
8. HART F.D., MACKENZIE D.H. (1955) Pulmonary rheumatoid disease. Br. Med. J. 2, 890
9. GRESHAM G.A., KELLAWAY T.D. (1958) Rheumatoid disease in the larynx and lung. Ann. Rheum. Dis. 17,286-292
10. BARNES L.C. (1985) Disease of the Bones and Jo-ints. Marcel Dekker. New York.
11. PEARSON J.E.G. (1957) Rheumatoid arthritis of the larynx. Br. Med. J. l, 1047
12. MONTGOMERY W. W. (1959) Pathology of cricoarytenoid arthritis. New Engl. J. Med. 260 (2), 66-69
13. POLISAR LA. (1959) The cricoarytenoid joint-a diarthroidal articulation subject to rheumatoid arthritic involvement. Laryngoscope 69, 1129-1164 1.
14. BRIDGER M.W.M., JAHN A.F. (1980) Laryngeal rheumatoid arthritis. Laryngoscope 90, 296-303
15. DARKE C.S., WOLMAN L., YOUNG A. (1958) Laryngeal stridor in rheumatoid arthritis. Br. Med. J. 5082,1279-1284 >.
16. WOLMAN L., DARKE C.S., YOUNG A. (1965) The larynx in rheumatoid arthritis. J.Laryngol. Otol. 79, 403-434
17. MONTGOMERY W.W. (1963) Cricoarytenoid arthritis. Laryngoscope 73, 801-836
18. MONTGOMERY W.W,, LOFGREN R.H. (1963) Usual and unusual causes of laryngeal arthritis Arch. Otol. 77, 29-33
19. COPEMAN W.S.C. (1957) Rheumatoid arthritis of the cricoarytenoid joints. Br. Med. J. 1, 1398
20. COPEMAN W.S.C. (1968) Rheumatoid arthritis and the cricoarytenoid joints. Br. J. Clin. Pract. 22, 421-422
21. BAKER O.A., BYWATERS E.G.L. (1957) Laryngeal stridor in rheumatoid arthritis due to cricoarytenoid joint involvement. Br. Med. J. 1, 1400
22. POLISAR I.A., BURBANK B., (1960) Bilateral midline fixation of the cricoarytenoid joints as a serious medical emergency. J.A.M.A. 172, 901-906
23. JACOBS J.C., HUI R.M. (1977) Cricoarytenoid arthritis and airway obstruction in juvenîle rheumatoid arthritis.
24. HALMERS A., TRAYNOR J.A. (1979) Cricoarytenoid arthritis as a cause of acute upper airway obs truction. J.Rheumatol. 6 (5), 541-542.
25. PINALS R.S. (1966) Rheumatoid arthritis presenting with laryngeal ostruction Br. Med. J. 1, 842
26. VASSALLO C.L. (1966) Rheumatoid arthritis of the cricoarytenoid joint. Arch Intern. Med. 117, 273-275
27. JURIK A.G., PEDERSEN U. (1984) Rheumatoid arthritis of the cricoarytenoid and cricothyroid joints: a radiological and clinical study. Clin. Radiol. 35, 233-236
28. JURIK A.G. (1982) Visualisation of the intralaryngeal joints: a low radiological study. Clin. Radiol. 33, 687-690
29. LAWRY G.V., FINERMAN M.L. HANAFEE W.N., MANCUSO A.A., PENG T.F. BLUESTONE R. (1984) Laryngeal involvement in rheumatoid arthritis: a clinical, laryngoseopic and computerised tomographic study. Arhritis Rheum. 27, 873-882.
30. McCARTY D.J. (1985) Arthritis and Allied Conditi-

ons. Lea and Febiger, Philadelphia

31. RAVEN R.W., WEBER F.P., PRICE LW. (1948) The necrobiatic nodules of rheumatoid arthritis. Ann. Rheum. Dis. 7,63-75
32. WOLDORF N.M., PASTORE P.N., TERZ J. (1971) Rheumatoid arthritis of the cricoarytenoid joint. Arch. Otolaryngol. 93,623-627
33. MIKKLESON W., DUFF I., ROBINSON W. (1955) Unusual manifestations of rheumatoid nodules. Mich. State Med. Soc. J. 54, 292-297
34. WEBB J., PAYNE W.H. (İ972) Rheumatoid nodules of the vocal folds. Ann. Rheum. Diş. 31, 122-125
35. ABADIR W.F., FORSTER P.M. (1974) Rheumatoid vocal cord nodules. J. Laryngol. 88,473-478
36. FRIEDMAN B.A. RICE D.H.(1975) Rheumatoid nodules of the larynx. Arch. Otolaryngol. 101, 361-363
37. KYLE R.A; BAYRDE D. (1975) Amyloidosis: review of 266 cases. Medicine 54(4), 271 -299
38. MISSEN G.A.K, TYALOR J.D.(1956) Amyfoidosis in rheumatoid arthritis. J. Pathol. Bacteriol. 71, 179
39. ARAPAKIS G., TRIBE C.R. (1963) Amyloidosis in rheumatoid arthritis investigated by means of rectal biopsy. Am. Rheum. Diş. 22, 256
40. CALKINS E, COHEN A.S. (1960) Diagnosis of amyloidosis. Bull. Rheum. Diş. 10, 215
41. MCALPINE J.C., FULLER A.P. (1964) Localised laryngeal amyloidosis, a report of a case with a review of the literature J. Laryngol Otol. 78, 296-3 İ4
42. KALTREIDER H..B., TALAL N. (1969) The neuropathy of Sjögrens sydrome. Ann. Int. Med. 70, 751 - 762
43. GUSSEN R (1977) Atypical ossicle joint lesions in rheumatoid arthritis with sicca sydrome. Arch. Otolaryngol 103,284-286
44. COPEMAN W.S.C. (1963) Rheumatoid otoarthritis. Br. Med. J. 2, 1526-1527
45. RANSOME J. (1964) Rheumatoid arthritis and deafness. Br. Med. J. l, 179
46. MOFFAT D.A., RAMSDEN R.T., ROSENBERG J.N. BOOTH J.8., GIBSON W.P.R. (1977)Otoadmittance nıeasurements in patienls with rheumatoid arthritis. J. Laryngol. Otol. 91, 917-927
47. REITER D., KONKLE D.F., MYERS A.R., SCHINNER B., SUGAR J.O., (1980) Middle ear immitance in rheumatoid arthritis. Arch. Otolaryngol. 106, 114-117.
48. GOODWILL C.J., LORD I.J., KNILL JONES R.P. (1972) Hearing in rheumatoid arthritis. Ann. Rheum Diş. 31, 170-173
49. HEYVVORTH T., LYANGE S.P. (1972) A pilot survey of hearing loss in patients with rheumatoid arthritis. Scand. J. Rheumato). 1, 81-83
50. SYNDER G.G., MCCARTHY R.E., TOOMEY J.M., ROTHFIELD N.F. (1974) Nasal septal perforation in systemic lupus erythematosus. Arch Otolaryngol 99, 456-457
51. VACHTENHEIM J., GROSSMAN J. (1969) Perforation of the nasal septum in systemic lupus erythematosus. Br. Med. J. 2, 98
52. REITER D., MYERS A.R., (1980) Asymptomatic nasal septal perforations in systemic lupus erythematosus. Ann. Otol. 89, 78-80
53. WILLKENS R.F., ROTH G.J., NOVAK A., WALIKE J.W. (1976) Perforation of nasal septum in rheumatic diseases. Arthritis Rheum. 19(1) 119-121
54. MATHEWS J.L. WARD J.R., SAMUELSON C.O., KNIBBE W.R (1983) Spontaneous nasal septum perforation in patients with rheumatoid arthirits. Clin. Rheum.2(l), 13-18
55. NAKANO K.K., SCHOENE W.C., BAKER R.A., DAWSON D.M. (1978) The cervical myelopathy associated with rheumatoid arthritis. Ann. Neurol. 3(2), 144-151
56. MARKS J,S, SHARP J. (1981) Rheumatoid cervical myelopathy. Quart. J.Med. 199, 307-319
57. CROCKARD H.A. ESSIGMAN W.K., STEVENS J.M. POZO J.L., RANSFORD A.O., KENDALL B.E. (1985) Surgical treatment of cervical cord compression in rheumatoid arthritis. Ann. Rheum. Diş. 44, 809-816
58. BROOKER D.S. (1988) Laryngeal stridor due to odontoid peg subluxation. J.Laryngol. Otol., in press
59. SMITH H.P., CHALLA V.R., ALEXANDER E. (1980) Odontoid compression of the brain stem in a patient with rheumatoid arthritis. J. Neurosurg.53, 841-845
60. CHRISTOPHIDIS N., HUSKISSON E.C. 51982) Misleading symptoms and signs of servical spine subiukxation in rheumatoid arthritis. Br. Med. J. 285, 364-365
61. OGUS H.(I975) Rheumatoid arthritis of the temporomandibular joint. Br. J. Oral. Surg. 12, 275-284
62. EDELIST G. (1964) Principles of anaesthetic management in rheumatoid arthritic patients. Anaes. Analg. Curr. Res. 43(3), 227-231
63. FUNK D., RAYMON F. (1975) Rheumatoid arthritis of the cricoarytenoid joints: an ainvay hazard. Anases. Analg. 54, 742-745
64. PHELPS J.A. (1966) Laryngeal obstruction due to cricoarytenoid arthritis. Anaesthesioiogy 27(4), 518-522
65. BROOKERS D. (1987) Rheumatoid arthritis: otorhinolaryngological manifestations. Clin. Otolaryngol 13,239-246
66. GETERUD A, BAKE B. (1991) Laryngeal involvement in rheumatoid arthritis. Açta. Otolaryngol. (Stockh) 111,990-998
67. BLOSSER S., WİGLEY F.M. (1992) Increase in translarygeal resistance during phonation in rheumatoid arthritis. Chest 102, 387-390
68. LAMONTAGNE L.B.. CHARLIN B.(1986) Cricoarytenoiditis: CT Assessment in Rheumatoid Arhritis Radiology 158,463-466
69. GATLAND D.J., KNEENE M.H. (1988) Cricoid necrosis in laryngeal rheumatoid arthritis. The Journal of laryngology and otology 102,271 -275
70. ROHLIN M., PETERSSON A.(1989) Rheumatoid arthritis of the temporomandibular joint: Radiologic evaluation based on Standard reference films. Oral Surg. Oral Med. Pathol. 67, 594-599
71. AKERMAN S., KOPP S, NILNER M. (1988) Relationship between clinical and radiologic findings of the temporomandibular joint in rheumatoid arthritis. Oral Surg. Oral Med. Oral Pathol. 66,639-643
72. LAURELL L., HUGOSON A., HAKANSSON J. (1989) General oral status in adults with rheumatoid arthritis. Community Dent. Oral. Epidemiol 17: 230-233
73. KASTANIOUDAKIS J, SKEVAS A. (1995) Inner ear involvement in rheumatoid arthritis: a prospective clinical study. The Journal of laryngology and otology 109,713-718.