ENDONAZAL HOLMIUM: YAG LASER DAKRİYOSİSTORİNOSTOMİ

ENDONASAL HOLMIUM: YAG LASER DACRYOCYSTORHINOSTOMY

Dr. Fikret İLERİ (*), Dr. M. Huntürk ATİLLA (*), Dr. Mehmet ÜNAL (**), Dr. Ahmet KÖYBAŞIOĞLU (*), Dr. S. Sabri USLU (*), Dr. Erdoğan İNAL (*)

ÖZET: *Endoskopik nazal cerrahideki gelişmeler, lakrimal drenaj sistemi cerrahisinde intranazal yaklaşımları çok kolaylaştırmıştır. Endoskopik holmium: YAG (Ho: YAG) lazer dakriyosistorinostominin klasik eksternal dakriyosistorinostomi (DSR) ameliyatlarına karşı önemli avantajları vardır.*
Kliniğimizde 1995 ile 2000 tarihleri arasında Ho: YAG lazer DSR yapılan 14 hastanın sonuçları, klasik eksternal DSR'ye yakın bulunmuştur. Bu cerrahi ile hem eksternal ensizyona bağlı oluşması önlenmekte hem de semptomlarda hızlı bir düzelme sağlanmaktadır. Ho: YAG lazerle lakrimal kemik ve lakrimal kese mediyal duvarı kolayca açılarak fonksiyonel bir ostium elde edilmektedir.

Anahtar Sözcükler: *Endonazal Dakriyosistarinostomi, Holmium: YAG Lazer*

SUMMARY: *Nasal obstruction caused Recent developments in endonasal endoscopic surgery enabled us to approach to the lacrimal apparatus intranasally much more easily. Endoscopic holmium: YAG (Ho: YAG) laser dacryocystorhinostomy (DCR) has some important advantages compared to the classical external DCR. Holmium: YAG laser DCR was performed to the 14 patient to between 1995 to 2000 in our clinic; and outcomes were found closely to the classical external DCR. A rapid improvement was observed in symptoms while preventing the external scar by Ho: YAG laser DCR. A functional ostium was created by opening the lacrimal bone and lacrimal sac medial wall easily with Ho: YAG laser.*

Key Words: *Endonasal Dacryocystorhinostomy, Holmium: YAG Laser*

GİRİŞ

Toti 1904 yılında eksternal DSR'yi taraf ettikten sonra lakrimal obstrüksiyonların cerrahi tedavisinde bu yöntem yaygın olarak kullanılmıştır. Lakrimal keseye intranazal yaklaşım ise sahanın dar oluşu ve iyi görüş sağlanamaması nedeniyle, endoskopik nazal cerrahi ortaya çıkıncaya kadar, sınırlı kullanım alanı bulmuştur (8).

Klasik Toti ameliyatında bazı değişiklikler yapılarak %90'nın üzerinde başarı sağlanmasına rağmen, (1,6) invaziv olmayan cerrahi teknik arayışı, bu konuyla ilgilenen cerrahları çeşitli araştırmalara yönlendirmiştir, endoskopik endonazal lazer DSR, transkanaliküler lazer DSR, lakrimal drenaj sisteminin mikroendoskopisi geliştirilen yöntemlerden bazılarıdır (2). Endoskopik nazal cerrahideki ilerlemeler, lakrimal drenaj sistemine cerrahi yaklaşımı çok kolaylaştırmıştır. Açılı ve küçük çaplı endoskoplarla bu bölgede mükemmel görüş sağlanmış ve rahatlıkla kullanılabilen cerrahi aletler üretilmiştir (8). Bu konudaki ilk uygulamalar genellikle başarısız olmuş ve endoskopik girişimler sadece revizyon DSR'e kullanılmıştır (1). Buna rağmen primer vakalarda da bu uygulamalar giderek yayınlaşmaktadır (5,10). Günümüzde lakrimal hastalıklaın tedavisinde, endoskopik nazal cerrahi, klasik eksternal cerrahi tekniğe karşı bir alternatif oluşturmaya başlamıştır (7).

Endoskopik kontrollü intranasal DSR ile ilgili başarılı çalışmalarda nazal kaviteden lakrimal keseye kemik pencere açılması ile ilgili zorluklara dikkat ç e kilmektedir (5,10). Bu nedenle intranasal yaklaşımın kemik pencerenin daha önce açılmış olduğu revizyon sürülmektedir (9).

{*} Gazi Üniversitesi KBB ABD, ANKARA
(*) Gazi Üniversitesi Göz Hastalıkları KBB ABD, ANKARA

Primer vakalarda intranazal yolla keseye ulaşmak amacıyla, aradaki kemik dokuya pencere açmak için dril, guj-çekiç, lazer gibi yöntemler kullanılmaktadır (2,5,8). Massaro ve ark. bu amaçla argon lazer kullanmıştır, Lakrimal kesenin ön-dış duvarının ve nazal mukozanın ablasyonunda argon lazer kullanmış, kemiği ise dril ve rongeur ile çıkarmıştır (7). , Gonnering 18 vakalık serinin 5'inde CO2 lazer, 13'ünde KTP/532 lazeri aynı amaçla kullanmıştır (3). Woog 40 vakalık serisinde Holmium: YAG lazer kullanarak kemiği bu yolla çıkarmıştır (12). Klasik tekniklerle karşılaştırıldığında endonazal lazer DSR'lerin önemli bazı avantajları şunlardır:

a) Mediyal kantal bölgenin anatomisinin bozulmaması

b) İyi bir hemostazın sağlanması

c) Eksternal DSR'lerdeki gibi kesi skarı kalmamasıdır (3,7,12).

Bunun yanında bazı dezavantajları da şunlardır:

a) Yüksek teknoloji gerektirmesi

b) Bazen kalın bir kemik yapı olan lakrimal krestin çıkartılmasında sorun çıkması

c) Tümöre bağlı olan obstrüksiyonlarda lakrimal keseden biyopsi alınmasının zor olmasıdır (12).

YÖNTEM VE GEREÇ

Bu çalışma 1995 ile 2000 tarihleri arasında Kulak Burun Boğaz ve Göz Hastalıkları kliniklerince ortaklaşa yürütülmüştür. Çalışmamızda l hastada iki taraflı olmak üzere toplam 14 hastaya nazolakrimal kanal obstrüksiyonu nedeniyle endonazal Ho: YAG lazer DSR yapıldı. Hastaların yaşlan 28-40 olup ortalama yaşlan 34 bulundu. Bir hastada travmatik lakrimal sistem obstrüksiyonu ve dakriyosistit vardı, tüm hastalara oftalmolojik muayene, sinematografik dakriyosistografi ve diagnostik nazal endoskopi yapıldı.

Tüm ameliyatlarda lokal anestezi altında yapıldı, l kısım l:1000'lik adrenalin ve 3 kısım %4"lük pantokain içeren solüsyon emdirilmiş şerit şeklindeki pamuk tamponlar ameliyat yapılacak tarafa yerleştirildi. 15 dakika beklendikten sonra l:100000'lük adrenalinli :l'lik lidokain HCL orta konka yapışma evresine submukozal olarak infiltre edildi. Endoilluminating fiber (Endoilluminator, Storz) dilate edilen punktumdan geçirilerek lakrimal keseye yerleştirildi. Lakrimal keseye yerleştirilen ışık probunun transillimunasyonu nazal kaviteden görülerek kese tespit edildi (Resim 1). Operasyonda Coherant Versapule Ho: YAG lazer kullanıldı. Endoskopi yardımıyla lazer probu kese izdüşümüne uyan lateral nazal duvara yönlendirildi. Bu bölgeye uyan mukoza, lazer 0,5 joule ve saniyede 10 atışa ayarlanarak kemik dokuda pencere açıldı. (Cerrahi esnasında lazer probu ameliyat bölgesine temas edecek şekilde çalıştırılır, endoskopla uç uca getirilmez ve nazal kavitede vaporizasyon esnasında ortaya çıkan dumanı ortadan kaldırmak için sürekli aspire edilir.) Lakrimal kemik alındıktan sonra lakrimal kesenin mediyal duvarı ile karşılaşıldı. Bu sırada kesedeki ışık probu oynatılarak kesenin lokalizasyonu hakkında detaylı olarak bilgi edinildi. Prob lakrimal keseden çıkarıldı. Bundan sonra lakrimal kesenin medyal duvarı lazer 0.5 joule ve saniyede 5 atışa ayarlanarak vaporize edildi. (Gerekli görüldüğü durumlarda açılı endoskopik cerrahi forsepsler ile buradan biyopsi alınabilir.) Kese duvarında 5-10 mm'lik bir açıklık oluştuktan sonra alt ve üst punktumdan silikon tüp (Lacrimal entubent seal with retrieval device Visitec 5012) sokularak nazal kaviteden çıkarıldı (Resim 2). Uçları birbirlerine düğümlenerek açılmaması için 2.0 ipekle stüre edildi.

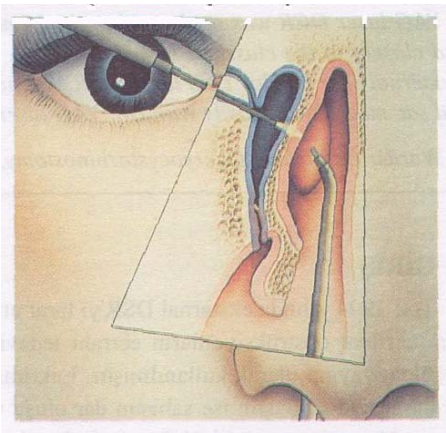

Resim 1: Şematik olarak lazer probu ve endo-illuminating fiber'in kullanımı

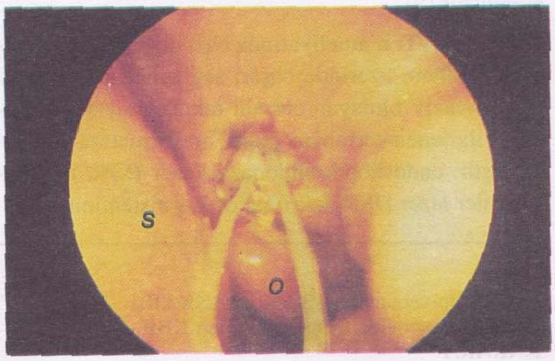

Resim 2: Ameliyat sonrası 1. gün S: Septum, O: orta konka

Ameliyattan sonra antibiyotikli ve steroidli göz damlası ve steroidli nazal sprey kullanıldı. Nazal kavitede, ostium ve silikon tüp etrafında oluşan krutlar pansuman sırasında temizlendi. Silikon tüpler ameliyattan ortalama 4-8 hafta sonra veya nazal endoskopide tam iyileşme görüldüğü zaman çıkarıldı (Resim 3).

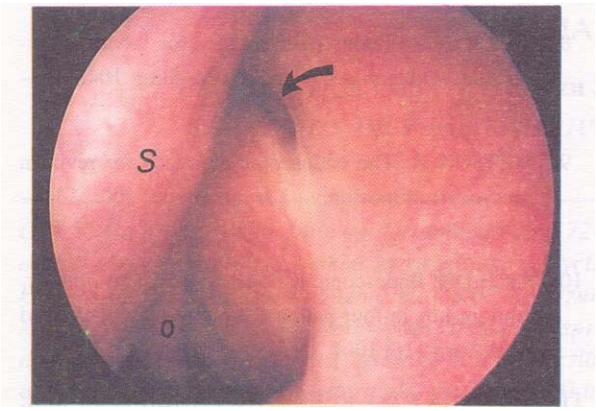

Resim 3: Ameliyat sonrası 40. gün S: Septum, O: Orta konka, Ok: Patent intranazal ostium

BULGULAR

Kliniğimizde 1995 ve 2000 tarihleri arasında l hastaya iki taraflı olmak üzere, toplam 15 endonasal Ho: YAG lazer DSR operasyonu uygulandı. Hastalarımızın tümünde operasyon esnasında hemen hemen hiç kanama görülmedi. İlk 2 operasyonda lakrimal kemiği vaporize ederken lazerin enerjisi düşük tutulduğu için ameliyat süresi uzadı. 2 hastamızda ameliyat esnasında lakrimal kemiğe doğru pnömatize olmuş anterior etmoid hücreler ile karşılaşıldı. Eğer lakrimal keseye ışık probu yerleştirilmeseydi, ameliyatın bu aşaması oldukça zor olabilirdi. Ameliyat sonunda nazal kaviteye tampon konulmadı.

Ameliyat sonrası 1 hastada restenoz gelişmesi nedeniyle stent yerleştirilerek revizyon yapıldı. Diğer hastalarda herhangi bir komplikasyon gelişmedi. Bu çalışmada endonazal Ho: YAG lazer DSR'nin başarısı %93.3 saptandı. Hastalar yaklaşık ameliyattan 12 saat sonra normal günlük aktivitelerine döndüler. Ameliyat sonrası ağrı hissinden yakınan olmadığı için analjezik kullanılmadı. Silikon tüpler ameliyat sonrası 4-8 hafta sonra çekilip ortalama 3 yıl takip edildi. Takip süresi için DSR ostiumlan tüm hastalarda patent bulundu.

TARTIŞMA:

Günümüzde rigid nazal endoskoplar ve endoskopik sinüs cerrahisi aletleri kullanılarak primer (10) veya revizyon (9) DSR ameliyatları yapılmaktadır. Nazal endoskoplarla mükemmel bir görüş sağlamasına karşılık primer vakalarda klasik sinüs cerrahisi aletleri ile aradaki kemik duvarı kaldırarak, lakrimal keseyi nazal kaviteye açmak her zaman kolay olmamaktadır (10,12). Bu işi kolaylaştırmak için lazer teknolojisi ilk kez Massaro tarafından tarif edilmiştir (7).

Gonnering KTP/532 ve CO^2 lazeri kullanarak primer intranazal DSR yapmıştır. Başarılı sonuçlarına rağmen kalın anterior lakrimal kemiği çıkarmada önemli sorunlarla karşılaşmıştır (3).

Holmium: YAG lazer, yumuşak ve kemik dokuyu kolaylıkla vaporize edebilir. Çevre dokulardaki termal hasan çok azdır (12). Hayvan deneylerinde doku iyileşmesinde bir gecikme görülmemiş ve mükemmel bir hemostaz sağladığı tespit edilmiştir (l 1).

Bizim vakalarımızda da ameliyat sırasında mükemmel hemostaz sağlandığı için hemen hemen hiç kanama olmamıştır. Lateral duvarda kemik pencere açmak için önemli bir sorunla karşılaşılmamıştır. Ancak ilk iki vakamızda lazerin gücünü düşük tuttuğumuz için lakrimal kemiğin vaporizasyonu tahmin edilen zamandan daha fazla sürmüştür. Lakrimal kesenin lokalizasyonunda, özellikle etmoid hücrelerin lakrimal kemiğe doğru aşırı pnömatizasyonu olduğu durumlarda lakrimal kese içine yerleştirilen ışık probu oldukça faydalı olmuştur. Yazıcı ve ark. Yaptığı bir çalışmada klasik eksternal DSR sırasında anterior etmoid sinüsle karşılaşma oranını %60.8 bulmuşlardır (l 3).

Holmium: YAG lazerin; çok az doku hasan yapması, kesi yapılmadığı için cilt skarının oluşmaması, hemostazın mükemmel olması, ameliyat ve ameliyat sonrası morbiditenin düşük olması gibi avantajları bulunmaktadır. Eksternal DSR'nin başarı oranını %92.2 olarak bulmuşlardır (14). Woog Ho: YAG lazer kullanarak 40 vakalık serisinde başarı oranını yaklaşık %82 bulmuştur. Ancak bu başarı yüzdesi ilk seriye aittir ve vaka sayısı arttıkça, operasyon tekniğinde bazı değişiklikler yapılarak (daha geniş DSR ostiumu açmak, küçük dril veya çift stent kullanmak gibi) daha iyi sonuçlar alınabilineceğini vurgulamıştır (12). Mannor ve Millman yaptıkları çalışmada lakrimal kesenin büyüklüğü ve dilate olması DSR başarısını olumlu etkilediğini bildirmişlerdir (4).

Sonuç olarak bütün bu avantajları ile endonazal Ho: YAG lazer DSR'in klasik eksternal DSR yöntemine karşı etkili bir alternatif olduğunu söyleyebiliriz.

Yazışma Adresi: Dr. Fikret İLERİ
Gazi Hastanesi KBB ABD
Beşevler / ANKARA

KAYNAKLAR

1. ADERSON RL, EDWARDS JJ: Indications, complications and results with silicone stents. Ophthalmology 86: 1474-1487, 1979.
2. LANAGEN JC, MAZOLLI RA: Oculoplastics; endoscopy in ophthalmic lacrimal surgey. In: Laibson PR. (ed): 1992 Year book of ophthalmology. The Mosby Comp, St Louis 1992.
3. GONNER1NG RS, LYON DB, FISHER JC; Endoscopic laser-assisted lacrimal surgery. Am J Ophthalmol 111: 152-157,1991.
4. MANNOR GE, MILLMAN AL: The prognostic value of preoperative dacryocystography in endoscopic intranasal dacrycystorhinostomy. Am J Ophthalmol 113: 134-137, 1992.
5. MCDONOGH M, MEIRING JH: Endoscopic transnasal dacryocystorhinostomy. J Laryngol Otol 103: 585-587,1989.
6. MCLACHLAN DL, SHANNON GM, FLANAGON JC: Result of dacryocystorhinostomy: analysis of reoperations. Ophthaimic Surg 11: 427-430,1980.
7. MASSARO B, GONNERING RS, HARRIS GJO Endonasal laser dacryocystorhinostomy. A new apporach to nasolacrimal duct obstnıction. Arch Ophthalmol 108: 1172-1176, 1990.
8. METSON R: Endoscopic surgery tor lacrimal obs truction. Otolaryngol Head Neck Surg 104: 473-479,1991.
9. METSON R: The endoscopic approach for revision dacryocystorhinostomy, Laryngoscope 100: 1344-1347, 1990.
10. RICE DH: Endoscopic endonasal dacryocystorhinostomy results in four patients. Arch Otolaryngol Head NeckSurg 116: 1061, 1990.
11. SHAPSHAY SM, REBEIZ EE, PANKRATOV MM: Holmium: Yttrium Aliminum Gamet laser-assisted endoscopic sinüs surgery: clinical experience. Laryngoscope 102: 1177-1180, 1992.
12. WOOG JJ, METSON R, PULIAF1TO CA: Holmium: YAG endonasal laser dacryocystorhinostomy. Am J Ophthalmol 116: 1-10, 1993.
13. YAZICI B, ÜNAL M. KOKSAL M: Eksternal dakriyosistorinostomide etmoid sinüs penetrasyon sıklığı ve ameliyat sonuçları. MN Oftalmoloji 6: 30-32, 1999.
14. YÜCEL T, ÖĞRETMENOĞLU O, ORHAN M, ÖNERCl TM: İntranazal endoskopik dakriyosistorinostomide uzun dönem sonuçları ve başarısızlık nedeni. K.B.B. ve Baş Boyun Cerrahisi Dergisi 5: 154-160,1997.