İNVERTED PAPİLLOMLU 13 OLGUDA CERRAHİ YAKLAŞIMLARIMIZ

OUR SURGICAL APPROACHES IN 13 CASES WITH INVERTED PAPILLOMA

Dr. Hatice ÇELİK*, Dr. Erdal SAMİM*, Dr. Hakan GÖÇMEN*, Dr. Engin DURSUN*, Dr. Ünal BAYIZ*, Dr. Hakan KORKMAZ*, Dr. Cavit ÖZERİ*

ÖZET: *Burun ve paranazal sinüs mokuzasından kaynaklanan inverted papillom benign epitelial bir tümördür. 1971-1996 yılları arasında inverted papillom tanısıyla kliniğimizde opere edilen 13 olgu retrospektif olarak incelenmiştir. 1971-1975 döneminde Caldwell-Luc ile transantral ve transnazal yaklaşım kullanılmıştır. Ancak daha geniş görüş sağlaması ve kitlenin total çıkartılabilme olanağı nedeniyle 1975 'ten sonra lateral rinotomi ve medial maksillektomi yaklaşımı tercih edilmiştir. Takip süresi ortalama 9.5 (3 ay - 20 yıl) yıldır. Bu makalede inverted papillomlu olgularımıza uygulanan cerrahi yaklaşımlar, klinik ve patolojik özellikleriyle birlikte tartışılmıştır.*

Anahtar Sözcükler: *İnverted Papillom, Lateral Rinotomi*

SUMMARY: *Inverted papilloma is a benign epithelial tumor originating from nasal and paranasal mucosa. The 13 cases with inverted papilloma operated in our clinic between 1971-1996 were examined retrospectively. Between 1971-1976 transantral, transnasal approch with Caldwell - Luc operation has been used- Lateral rhinotomy and medial maxillectomy has been preferred since 1975 due to its allowance of wider views and en-block total resection of tumor. Follow-up periods of patients ranged from 3 months to 20 years (mean, 9.5 years). In this article, surgical approaches and clinicopathological characteristics of our cases are discussed.*

Key words: *İnverted Papilloma, Lateral Rhinotomy*

GİRİŞ

İnverted papillom (İP) burun ve paranazal sinüslerin mokuzasından gelişen benign epitelial bir tümördür. Bütün primer nazal tümörlerin %0.5-4'ünü oluştururken (13,30), cerrahi uygulanan paranazal tümörlerin %0,4-4,7'sini oluşturmaktadır(12).

İlk olarak 1935'de Kramer ve Som inflamatuar nazal poliplerden patolojik olarak ayrıcı tanısını yapmışlar ve gerçek bir paranazal tümör olduğunu belirtmişlerdir. Baş ve boyun bölgesinin İP'u orjinal olarak 1854'de Ward ve 1855'de Billroth tarafından tanımlanmıştır. Villiform cancer, Schneiderian papilloma, Ewing's papilloma, "soft" papilloma, transsisyonel hücreli papilloma, silindirik hücreli papilloma, epitalial papilloma, papiller fibroma, papillomatosis, papiller sinüzitis, "inverting" rnetaplazili polip, olarak da adlandırılabiliri (5,13,22,23).

Etyolojisİ kesin olarak bilinmemekle birlikte; nazal poliplerin proliferasyonunun, allerjinin, kronik inflamasyonun, çevresel karsinojenlerin ve viral infeksiyonların etyolojide rol oynayabileceği belirtilmiştir (6,9,12,15,17,28,23,25,28,40,44).

İP sıklıkla beyaz ırkta ve 40-70 yaş grubunda görülür (4,9,13,14,17,18,22,23,29,31,34,41,44). Bununla birlikte 6-91 yaş arasında her yaşta görülebilir (9,12,35,41), çocukluk çağında ve adelosanlarda nadirdir (10). Erkeklerde kadınlara oranla 2-5 kat daha sık görülür (4,9,12,13,15,22,23,34, 38,39,41).

İP'un karakteristik özellikleri; çevre kemik dokuları bası ile erode etmesi, inkomplet cerrahi sonrası rekürrens şansının yüksek olması, multisentrisite göstermesi ve yassı hücreli karsinom ile olan ilişkisidir (2,5,8,9,13,17,19,22,37). Tedavisi cerrahidir (4,7,9,12,14,17,23,26,29,31,34,39,41,44).

Bu çalışmada kliniğimizde İP nedeniyle cerrahi tedavi uyguladığımızı olgular değerlendirilecek ve bulgularımızı literatürle karşılaştırılacaktır.

GEREÇ ve YÖNTEM

Bu çalışmada 1971-1996 yılları arasında, kliniğimizde İP tanısı ile opere edilen 13 olgu rerospektif olarak değerlendirilmiştir.

* S.B. Ankara Hastanesi K.B.B. Kliniği ANKARA

Tüm olgularda preoperatif anterior rinoskopi, nazofarinks muayenesi ve son yıllarda endoskopik muayene yapılmış, sinüs radyografileri çekilmiş, 7 olguda ise bilgisayarlı tomografi (BT çekilerek tümörün yayılım alanları tespit edilmiştir. Nazal kavitedeki kitleden öncelikle punch biyopsiler alınmış ve hepsinde histopatolojik olarak inverted papillom tanısı konulduktan sonra operasyon planlanmıştır.

BULGULAR

Çalışmaya alınan İP'lu olguların hepsi erkekdi. Olguların en küçüğü 34, en büyüğü 72 yaşında olup ortalama yaş 54'tü.

Olgularda en sık belirlenen semptom burun tıkanıklığı idi (%100). Olgularımızın semptomları ve sıklıkları tablo-1'de görülmektedir. Semptomların süresi 3 ay ile 2 yıl arasında değişmekte idi.

Şekil-l-A,B.

SG, 61 yaşında erkek hasta

Sağ nazal kaviteden dışarı

uzanan kitle (inverted

papillom)

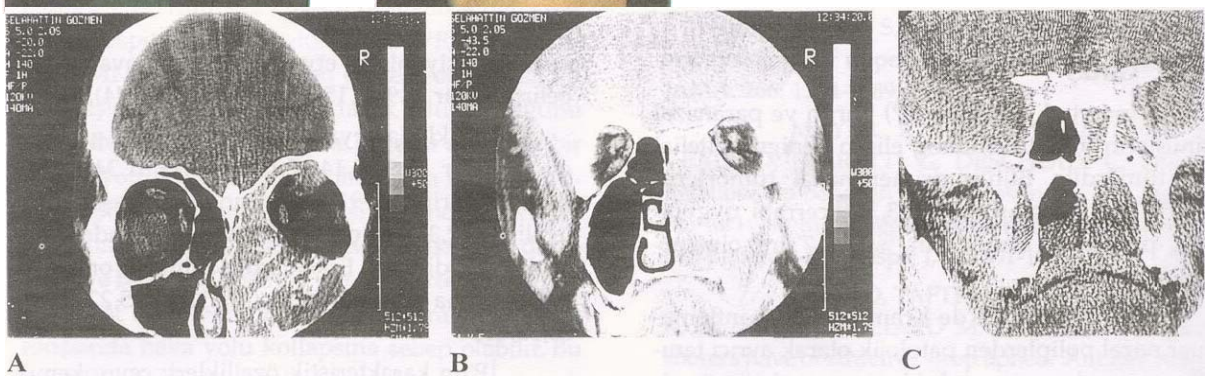

Şekil-2-A,B,C. Aynı hastanın preoperatif BT kesitleri.

Olgularımıza Caldwell-Luc (CL) yaklaşımı ile transantral ve transnazal kitle eksizyonu veya eksternal (lateral rinotomi - medial maksillektomi yaklaşım ile kitle eksizyonu uygulanmıştır.

Tüm spesimenler histopatolojik olarak değerlendirilerek histopatolojik tip tayinleri yapılmıştır.

Olguların hepsinde postoperatif dönemdi radyolojik kontrol yapılmıştır. Klinik olarak anterior rinoskopi ve nazofarinks muayenesi ile, son yıllarda ise endoskopik olarak hastalar lokal rekürrens açısından takip edilmiştir.

Olgularımıza uygulanan operasyonlar tablo-2 de gösterilmiştir. 1971-1975 arasında tedavi edilen 6 olguda tümörün lateral nazal duvardan kaynaklanıp, maksiller antruma uzanımı olduğu belirlenmiş ve bu olgulara CL yaklaşımı ile transantral ve transnazal kitle eksizyonu yapılmıştır.1983 yılında başvuran bir olguya yine, lezyonun sınırlı olması nedeniyle aynı prosedür uygulanmıştır. 1975'ten sonra İP'li hastalarda eksternal yaklaşım (lateral rinotomi-medial maksillektomi) tercih edilmiş ve daha radikal girişimler yapılmış-



A B C

Şekil-3-A,B,C. Aynı hastanın, postoperatif 2. ayda BT kesitleri (hastaya lateral rinotomi-medial maksillektomi yaklaşımı uygulanmıştır)

tır. Bir olguya CL operasyonu ile birlikte eksternal fontoetmoidektomi uygulanmıştır. Diğer bir olguya lateral rinotomi ve medial maksillektomi ile birlikte etmoidektomi yapılırken dört olguda sfeloidotomi, bir olguda ise frontal sinüs girişimi astooplastik) de lateral rinotomi ve medial maksillektomi yaklaşımına eklenmiştir. Yassı hücreli karsinom ile birlikte olan bir olguda, tümörün kemik septumu atake etmiş olmasından dolayı kemik septum rezeksiyonu da yapılmıştır. Maksillektomi yapılan bütün olgularda maksiller sinüs nukozası tamamen soyulmuştur. Bunlardan 1 olguda orbita alt duvar eksizyonu ve olgunun preoperatif epiforası olduğu için lakrimal kaseye in-

Semptomlar	n=13	%
Burun tıkanıklığı	13	100.0
Baş ağrısı	9	69.2
Burun akıntısı	7	53.8
Postnazal akıntı	7	53.8
Burunda kitle	5	38.5
Epifora	5	38.5
Koku almada azalma	6	46.2
Burun kanaması	4	30.8

Tablo I: Olguların semptomları, **n**: olgu sayısı

Cerrahi Yaklaşımlar		İlk prosedür		Rekürrens	
		n	%	n	%
Caldwell-Luc Yaklaşımı	Transantral-transnazal kitle eksizyonu	7	53	1	8
	Eksternal frontoetmoidektomi	1	8		
Lateral Rinotomi Yaklaşımı	Medial maksillektomi + Etmoidektomi	1	8		
	Medial maksillektomi + Etmoidektomi + Sfenoidotomi	3	23		
	Medial maksillektomi + Etmoidektomi + Sfenoidotomi + Frontal sinüs girişimi (osteplastik)	1	8		

Tablo 2 : Olgulara uygulanan cerrahi prosedürler, **n**: olgu sayısı

sizyon da prosedüre eklenmiştir. Spesmenlerin incelenmesinde yassı hücreli karsinom odakları olduğu belirlenen üç olguda postoperatif radyoterapi uygulanmıştır. Bu olgulardan 1975'ten önce Cl ile opere edilen birinde 9. yılda etmoid bölgede sınırlı rekürrens tespit edilmiş ve transnazal olarak kitle çıkarılmış ve histopatolojik olarak İP tanısı almıştır.

13 olgudan 3'ü (%32,1) yassı hücreli karsinom ile birlikteydi. Yassı hücreli karsinomlu 3 olgunun boyun muayenelerinde lenfadenopati belirlenememiştir (No), l olguda (%7,7) bilateral0 12 olguda 8'i sağ, 4'ü sol olmak üzere ünilateral yerleşim mevcuttu.

Bütün olgularda en sık görülen radyolojik bulgu nazal fossanın ve maksiller antrumun opasifikasyonu idi. BT çekilen 7 olgunun 4'ünde maksiller antrum medial duvarında kemik erezyonu saptandı. 2 olguda sinüs tutulumu olmaksızın lateral nazal duvar lezyonu izlenmiştir. 2 olgunun BT'sinde tümörün sfenoid sinüs içine kadar uzandığı ve orbita medial duvarında (larnina papricea erezyonu) defeket yaptığı gözlenmiştir, l olguda yalnız etmoid sinüs tutulumu mevcuttu.

Radyoloji ve operasyon bulguları değerlendirilerek tümörün, 12 olguda lateral nazal duvardan (%92), l olguda ise etmoid sinüsten (%8) kaynaklandığı belirlendi.

Spesmenlerin histopatolojik değerlendirilmesinde dominant epitel tipi; 12 olguda skuamöz (%92.3), l olguda transizyonel ve skuamöz eşit oranda *(%77)* olmak üzere gözlendi. 13 olgunun 3'ünde (%23.1), operasyon spesmenlerinin incelenmesi sonucunda, İP zemininden gelişmiş 2'si iyi, l'i orta derecede diferansiasyon gösteren yassı hücreli karsinom birlikte bulundu.

Olgularımızda iki hastada önemli komplikasyon gelişmiştir (%15). Lateral rinotomi yaklaşımı ile medial maksillektomi ve- eksternal etmoidektomi uygulanan bir olguda postoperatif dönemde gelişen epifora için dakriosistorinostomi operasyonu yapılmıştır. Yassı hücreli karsinom-İP'lu bir olguda operasyon sırasında frontal lop durasında açıklık oluşmuş ve BOS sızıntısı gözlenmiştir. Defekt septal mikoperikondrial flep ile örtülmüştür. Postoperatif 10 günlük antibiyotik tedavisi uygulanmıştır. Olguda başka bir komplikasyon gözlenmemiştir.

Olgular 3 ay ile 20 yıl arasında, ortalama 9.5 yıl takip edilmiştir. Hepsi sağ olup radyolojik ve klinik bulgularında l olguda rekürrense rastlanmıştır *(%7)*. Bu olguda 9. yılda etmoid bölgede sınırlı rekürrens tespit edilmiş ve transnazal olarak kitle çıkarılmış.ve histopatolojik olarak tekrar İP tanısı almıştır. Bütün olgular halen sağdır ve rekürrens yoktur (yassı hücreli karsinomlu 3 olgudan rekürrens görülmeyen iki olgu 6. ve 9. yıllarında; 9. yılında rekürrens gösteren olgu da ikinci operasyondan sonra 11. yılındadır).

TARTIŞMA

Tümörün etyolojisi üzerinde bir çok çalışma yapılmıştır. Ancak kesin etyolojik faktör ortaya konamamıştır. Tümörün histopatolojisik yapısında kesin olan, tümörün bazal membranı intakt bırakarak altındaki stroma içine doğru endofitik gelişme göstermesidir. Dominant epitel skuamöz, transizyonel, skuamöz ve transizyonel, skuamöz-transizyonel ve goblet tipte olabilir (22). Outzen (22), 67 olguluk bir serisinde dominant epitel tipinin en sık transizyonel (%41.8) olduğunu belirtmiştir. Bizim serimizde en sık skuamöz tip epitele (%92.3) rastlanmıştır.

İP'larda preoperatif ve özellikle inflamatuar poliplerle klinik ayrım güçlükleri literatürde belirtilmiştir (9,22,43). Bizim serimizde olguların hepsinde kesin tanı preoperatif biyopsi ile konmuştur. Yassı hücreli karsinomlu 3 olguda malignite operasyon spesmenlerinin değerlendirilmesinde belirlenmiştir.

İP en sık orta mea bölgesinde lateral nazal duvardan gelişir ve sıklıkla paranazal sinüslere özellikle maksiller ve etmoid sinüslere yayılır (3,9,12,23,28,42). Nazal tutulum olmaksızın izole sinüs tutulumları olabilir (1,5,12). Olguların yaklaşık % 8'inin nazal septumdan (12), daha az sıklıkla vestibul ve frontal sinüsten de orijin aldığı belirtilmiştir (5). Orofarinks, nazofarinks, posterior faringeal duvar, lakrimal kese ve brankial yarık kistlerinin duvarları, İP'un sinonazal trakta nadiren görüldüğü diğer bölgelerdir (5,17). Olguların yaklaşık %4'ünde bilateral tutulum izlenirken bunun da genellikle nazal septumun erozyonuna sekonder olduğu belirtilmiştir (12). Bielamowicz (5) 61 olguluk serisinde lezyonun orijini, 50 olguda lateral nazal duvar, 5'inde septum, 3'ünde vestibül, 2'sinde septum ve lateral nazal duvar ve 1'inde frontal sinüs olarak rapor edilmiştir. Phillips (23)

112 olguluk serisinde izole sinüs tutulumunu % 5 olarak ve bilateral tutulumu ise 112 olgudan sadece 1 'inde rapor etmiştir. Bizim serimizde lezyonun orijini 12 olguda lateral nazal duvar *(%92.3),* 1 olguda ise etmoid sinüs *(%7.7)* olarak tespit edilmiştir. 1 olgumuzda tümör bilateral olarak izlenmiştir (%7.7).

İP'da kemik destrüksüyonun direkt tümör invazyonundan ziyade basıya bağlı nekroz yüzünden olduğu düşünülmektedir. Destrüksiyonun malignensi ile ilişkili tümörlerde daha sık gözlendiği belirtilmiştir. BT kemik destrüksiyonunu göstermede diğer konvansiyonel radyografilerden daha sensitiftir (17). Literatürde kemik erozyonu değişik oranlarda rapor edilmiştir. Momose (16) 81 olgunun 42'sinde, Rothfeld (27) 14 olgünün l'inde rapor etmiştir. Bizim serimizde radyolojik olarak 13 olgunun 5'inde kemik destrüksüyonu izlenmiştir.

OTORLER	İP-YHK ilişkisi	
	(%)	n
Benninger ve ark. (4)	24	46
Bielamowicz ve ark.(5)	16	61
Calcaterra ve ark. (6)	9	34
Dolgin ve ark. (9)	12	41
Fechner ve Alford (11)	1	300
Hyams (12)	13	149
Lawson ve ark. (13)	6	87
Lawson ve ark. (14)	3	31
Majumdar ve Beck (15)	12	43
Momose ve ark. (16)	6	115
Myers ve ark. (17)	21	33
Myers ve ark. (18)	32	19
Norris (19)	7	29
Oberman (20)	20	15
Osborn (21)	1	168
Outzen ve ark. (22)	1,5	67
Phillips ve ark. (23)	7	112
Ridolfi ve ark. (26)	3	30
Segal ve ark. (29)	10	30
Skolnik ve ark (30)	15	33
Snyder ve Perzin (31)	3	35
Suh ve ark. (34)	7	57
Trible ve Legakul (35)	10	30
Vrabec (38)	12.5	24
Weissler ve ark. (41)	5	223
Yamaguchi ve ark. (44)	53	15
Çelik ve ark.	8	13

Tablo-3. Literatürde ve olgularımızda inverted papillom (İP) ve yassı hücreli karsinom (YHK) ilişkisi, n: olgu sayısı.

İP ile malignensi (özellikle yassı hücreli karsinom, daha az sıklıkta adenokarsinom ve küçük hücreli karsinom) arasındaki ilişki iyi bilinmekle birlikte, mekanizması kesin bilinmemekte ve literatürdeki tartışması devam etmektedir (17,23). İP olgularda, laboratuvar çalışmalarında human papilloma virüs 16 DNA'sının ve tümör markırlarının pozitif olmasının anlamlı olabileceği düşünülmüştür (4). Literatürde belirtilen insidansı %l ile %53 arasında değişmektedir (4-6, 9,11,23,26,29,31,34,35,38,41,44) (Tablo -3). Çalışmalar, malign transformasyonun olguların çoğunluğunda primer İP olgu spesmenlerinde görüldüğünü fakat rekürren İP olgu spesmenlerinde de beraber olabileceğini göstermektedir (17,22,38,42). Histolojik olarak ise 3 değişik şekilde izlenirler (3); grup-1: İP ve karsinom aynı anatomik lokalizasyonda görülmelerine karşın, papillomun karsinomaya değişimini gösteren bulgu yoktur, grup 2: İP invaziv karsinomanın bir fokusunu içerir, grup-3, İP tedavisi sonrası papilloma olmaksızın invasiz kanser gelişir. Olguların çoğunluğu grup-1 ve grup -2 şeklindedir, grup-3 olgular nadirdir (17). Ridolfi (26), 30 olguluk serisinde 10 yılın üzerindeki takip sonrası yalnız 1 olguda 4 rekürrens sonrası malignensi geliştiğini gözlemiştir. Hyams (12), rekürrensle malignensi gelişimi arasında bir ilişki olmadığını belirtmiştir.

İP için en iyi tedavi yöntemi cerrahi rezeksiyonudur. Uygulanan cerrahi prosedür v etümör lokalizasyonu rekürrensi etkiler. Rekürrenste en önemli faktörün tümörün inkomplet çıkarılması olduğu, paranazal sinüslerin, nazofrontal duktun, supraorbital etmoidlerin, lakrimal fossanın, maksiller sinüs infraorbital resesinin tutulmasının da rekürrensi arttırdığı (17), bununla birlikte nazal septumdan kaynaklanan İP'ların rekürrense eğiliminin daha az olduğu belirtilmiştir (22). Otorlerin bazıları da İP'un multisentrik özellik göstermesinin sık rekürrensi açıklayabileceğini vurgulamışlardır (5,19-21). Literatürde, rekürrens %0-78 arasındadır (4-7, 9,12,14,17,23,26,29-31,34,35,38, 39,41, 44). (Tablo -4,5). Çalışmaların çoğunda; rekürrens; konservatif cerrahi (sınırlı cerrahi) (intarnasal polipektomi, turbinektomi, etmoidektomi, anteriror anstrostomi) sonrası radikal cerrahiye (lateral ri-

OTORLER	Cerrahi Sonrası Rekürrens RC		KC	
	%	n	(%)	n
Bielamowicz ve ark.(5)	30		71	
Calcaterra ve ark. (6)	6	19	78	118
Commings ve Goodman (7)	13	7	73	22
Dolgin ve ark. (9)	44	9	26	23
Lawson ve ark. (13)	9	75	10	10
Lawson ve ark. (14)	4	23	0	8
Myers ve ark. (17)	4	26		
Myers ve ark. (18)	0	13		
Oberman (20)			41	12
Segal ve ark. (29)	10	10	70	20
Suh ve ark. (34)	13	30	45	21
Trible ve Legakul (35)			71	24
Vrabec (38)	7	15		
Weissler ve ark. (41)	29	126	67	153
Çelik ve ark.	0	5	12,5	8

Tablo-4. Literatürde konsevatif cerrahi (KC-sınırlı cerrahi) ve radikal cerrahi (RC) tedavi sonrası rekürrens oranları, **n:** olgu sayısı.

notomi veya midfasial degloving yaklaşımıyla medial maksillektomi / etmoidektomi) oranla daha yüksektir (5-7,9,29,34,38) (Tablo-5). Lawson (14) sınırlı cerrahi ekizyonla rekürrens oranını %0 belirttiği olguların lateral nazal duvarda çok sınırlı lezyonlar olduğunu belirtmiştir. Literatürde belirtilen geniş serilerde olduğu gibi Şuh (34) da serisinde rekürrenslerin postoperatif 2. yılda meydana geldiğini belirtmiştir. İP'lu olgularda postoperatif 10 ile 24 yıl arasında rekürrens nadiren bildirilmiştir (17). Serimizde 1975'den önce CL ile trasantral ve transnazal yaklaşım kullanılmış iken, daha sonra lateral rinotominin geniş görüş ve kitleyi total çıkartma olanağından faydalanılmıştır. Böylece tümör ekstransiyonlarına kolaylıkla ulaşılmıştır. Rekürrens CL ve transnazal eksizyon uygulanan 8 hastadan yassı hücreli karsinomlu 1 olguda operasyondan 9 yıl sonra etmoid bölgede sınırlı olarak görülmüştür. Lateral rinotomi prosedürü uygulanan ve ortalama 6.5 yıllık takip süresine sahip 5 olgunun hiçbirinde rekürrense rastlanmamıştır.

İP'da uygulanacak diğer alternatif cerrahiler midfasial degloving ve septal translokasyonu içeren sublabial tekniktir (24, 28,32,36). Midfasial degloving ve septal translokasyon yaklaşımlarının majör avantajı eksternal fasial insizyonun skarının olmayışıdır. Ancak lateral rinotomi yaklaşımıyla da mükemmel kozmetik ve fonksiyonel sonuç sağladığını bildirilmiştir (17). Sacks (28), midfasial degloving yaklaşımı ile lateral nazal duvarın ve priform fossanın görüşünü iyi sağlanarak total eksizyon uyguladığını, eksternal skar dokusunun

OTORLER	Cerrahi sonrası Rekürrens	
	(%)	n
Benninger ve ark. (4)	20	46
Bielamowicz ve ark.(5)	55	56
Dolgin ve ark. (9)	24	41
Hyams (12)	46	149
Lawson ve ark. (13)	9	87
Lawson ve ark. (14)	3	31
Norris (19)	28	29
Oberman (20)	40	15
Osborn (21)	37	127
Outzen ve ark. (22)	10	67
Phillips ve ark. (23)	18	112
Ridolfi ve ark. (26)	73	30
Segal ve ark. (29)	50	30
Skolnik ve ark (30)	33	33
Snyder ve Perzin (31)	74	35
Suh ve ark. (34)	27	57
Waitz and Wigand (39)	18	51
Weissler ve ark. (41)	47	213
Yamaguchi ve ark. (44)	13	15
Çelik ve ark.	8	13

Tablo -5 : Literatürde cerrahi tedavi sonrası rekürrens oranları, **n:** olgu sayısı

oluşmadığını, ancak rekürrens oranını saptamak için olguları yeterli süre takip edemediğini bildirmiştir.

Son yıllarda endoskopik sinüs cerrahisinin gelişmesiyle, nazal kaviteye sınırlı primer ve rekürrent İP olguları endoskopik cerrahi ile de tedavi edilmektedir (5,33,39). Ancak bu tedavinin etkinliği ve rekürrens oranlarının belirlenmesi için daha uzun süreli takipler gerekmektedir.

SONUÇ

İP kemik destrüksüyonu yapan, kitlenin inkomplet eksizyonunu takiben rekürrense eğilimli ve malignite ile ilişkisi olan bir neoplazmadır. Bir çok cerrah, lateral rinotomi ile birlikte en blok etmoidektomi ve medial maksillektomi yi İP için tedavi seçimi olarak tavsiye eder. Genel olan kanı şudur ki; İP'un tedavisinde lateral rinotomi tekniği kozmetik ve fonksiyonel sonuçları da dikkate alındığında nüks oranı azaltan ve tercih edilen bir cerrahi prosedürdür.

Yazışma Adresi *Dr. Hatice ÇELİK*
Ankara Hastanesi KBB Kliniği
Cebeci /ANKARA

KAYNAKLAR

1. ALTUG H. KARASALIHOĞLU A, REHNEVERD M: Maksiller sinüs inverted papillomu. Türk Otolarengoloji Arşivi, 46:1-11, 1978.

2. ALTUG T. SUNAR O, BILGIN H: İnverted papilloma. Apropos of a multicentric case. Rev Laryngol Otol Rhinol (Bord), 110:299-301, 1989.

3. BATSSAKIS JG:Tumors of the Head and Neck. Williams and Wilkins. Balitimore, 1979. pp 132-137.

4. BENNINGER MS, ROBERTS JK, SEBEK BA, LEYINE HL, TUCKER HM, LAVERTU P: Inverted papillomas and assodated squamous cell carsinomas. Otolaryngol Head Neck Surg, 103: 457-461,1990.

5. BIELAMOVVICZ S, CALCATERRA TC- WATSON D: Inverting papilloma of the head and neck; The UÇLA update. Otolaryngol Head Neck Surg, 109:71-76, 1993.

6. CALCATERRA TC- THOMPSON JW, PAGLIA DE: Inverting papillomas of the nose and paranasal sinuses. Laryngoscope, 90: 53-60, 1980.

7. CUMMINGS CW, GOODMAN MC: Inverted papillomas of the nose and paranasal sinuses. Arch Otolaryngol, 92: 445-449, 1970.

8. ÇELİK O, YALÇIN Ş, YANIK H, GÖK Ü, İNAN E, HANÇER A: İnverted Papilloma'da malign transformasyon. Türk Otolarengoloji Arşivi, 33:119-122, 1995.

9. DOLGIN SR, ZAVERI VD, CASIONA RR, MANIGLIA AJ: Different options ofor treatment of inverting papilloma of the nose and paranasal sinuses; a report of 41 cases. Laryngoscope, 102: 231-236, 1992.

10. EAVEY RD: Inverted- papilloma of the nose and paranasal sinuses in childhood and adolescence. Laryngoscope, 95:17-23, 1985.

11. FECHNER RE, ALFORD DO: İnver ted papilloma and squamous carcinomas. Arch Otolaryngol, 88: 73-78, 1988.

12. HYAMS WJ: Papillomas of nasal cavity and paranasal sinuses: A clinicopathological study of 315 cases. Ann Otol Rhinol Laryngol, 80:192-206,1971.

13. LAWSON W, LE BENGER J, SOM P, BERNARD PJ, BILLER HF: İnverted papilloma: an analysis of 87 cases. Larayngoscope, 99: 1117-1124, 1989.

14. LAWSON W, BILLER HF, JACOPSON A, SOM P: The role of conservative surgery in the management of inverted papilloma. Laryngoscope, 93: 148-155, 1983.

15. MAJUMDAR B, BECK S: INVERTED PAPILLOMA OF THE NOSE. SOME ASPECTS OF etiology. J Laryngol Otol, 98: 467-470,1984.

16. MOMOSE KJ. WEBER AL, GOODMAN M, MAC MILLAN AS, ROBERSON GH: Radiological aspects of inverted papilloma. Radiology, 134: 73-79, 1990.

17. MYERS EN, FERNAU JL, JOHNSON JT, TABET JC, BARNES EL: Management of inverted papilloma. Laryngoscope, 10:481-490,1990.

18. Myers EN, Schramm VI, Barnes EL: Management of inverted papilloma of the nose and paranasal sinuses. Laryngoscope, 91: 2071-2084, 1981.

19. NORRIS HJ: Papillary lesion of the nasal cavity and paranasal sinuses: Inverting papillomas; a study of 29 cases. Laryngoscope, 73:1-17, 1963.

20. OBERMAN HA: Papillomas of the nose and paranasal sinuses. AM J Clin Pathol, 42: 245-258, 1964.

21. OSBORN DA: Transitional cell growths of the upper respiratory tract. J Laryngol, 70:574-588, 1956.

22. QUTZEN KE, GRANTVED A, JORGENSEN K, CLAUSEN PP: inverted papilloma of the nose and paranasal sinuses: a study 67 patients. Clin Otolaryngol, 16: 309-312, 1991.

23. PHILLIPS PP, GUSTAFSON RO, FACER GW: The clinical behavior of inverted papilloma of the nose and paranasal sinuses; Report of 112 cases and review of the literature. Layrngoscope, 100: 463-469, 1990.

24. PRICE JC, HOLLIDAY MJ, COHNS ME: The versatile midface degloving approach. Laryngoscope, 98:291-295, 1988.

25. RESPLER DS, JAHN A, PATER A, PATER MM: Isolation and characterization of papillomavirus DNA from nasal inverting (schneiderian) papillomas. Ann Otol Rhinol Laryngol, 2: 170-173, 1987.

26. RIDOLFI RL, LIEBERMAN PH, ERLANDSON RA, MOORE OS: Schneiderian papillomas: A clinicopathologic study of 30 cases. Am J Surg Pathol, 1: 43-53,1977.

27. ROTHFELD P, SHAPIRO R, LASSER A, KENT D: Epithelial (inverted) papilloma: A correlated radiological-histological study. Clin Radiol, 28: 539-544, 1977.

28. SACKS ME- CONLEY J. RABUZZI DD: Degloving approach for total excision of inverted papilloma. Laryngoscope, 94: 1595-1598, 1984.

29. SEGAL K, ATAR E, MOR C, HAR-EL G, SIDI J: inverting papilloma of the nose and paranasal sinuses. Laryngoscope, 96: 394-398, 1986.

30. SKOLNIK EM, LOEWY A, FRIEDMAN JE: inverted papilloma of the nasal cavity. Arch Otolaryngol, 84: 61-67,1966.

31. SNYDER RN, PERZIN KH: PAPILLOMATOSIS OF NASAL CAVİTY AND PARANASAL SINUSES (inverted papilloma, squamous papilloma). A clinicopathologic study. Cancer, 30: 668-690,1972.

32. SOFFERMAN RA: THE SEPTAL TRANSLOCATION PROCEDURE: An alternative to lateral rhinotomy. Otolaryngol Head Neck Surg, 98:18-25, 1988.

33. STANKIEWICZ JA, GIRGIS SJ: Endoscopic surgical treatment of nasal and paranasal sinus inverted papilloma. Otolaryngol Head Neck Surg, 988-995, 1993.

34. SUH KW, FACER GW, DEVINE KD, WIELAND LH, ZUJKO RD: inverting papilloma of the nose and paranasal sinuses Laryngoscope, 87: 35-46,1977.

35. TRIBLE WM, LEGAKUL S: Inverting papilloma of the nose and paranasal sinuses: Report of 30 cases. Laryngoscope, 81: 663-668,1971.

36. UGUR Ö. ÖZKUL MD, ALTAR B, KAPTANER S, SOMUNOĞLU V: inverted papilloma of the nasal cavity. XV. World Congress of ORL Head and Neck Surgery, June 1993, İstanbul, Turkey. Proceedings (Vol. II). Sunar O, Altuğ T, Devranoğlu İ (Eds.). Multi Science Publishing Co. Ltd., Essex, England, pp: 489-492,1993.

37. ÜNLÜ H, NALÇA Y: İnverted papilloma. Ankara Numune Hastanesi Tıp Dergisi, 31: 16-19, 1991.

38. VRABEC DP: The inverted Schneiderian papilloma: A clinical and pathological study. Laryngoscope, 85:186-220,1975.

39. WAITZ G. WIGAND ME: Results of endoscopic surgery for the treatment of inverted papillomas. Laryngoscope, 102: 917-922, 1992.

40. WEBER RS, SHILLITBE EJ, ROBBINS KT, LUNA MA, BATSAKIS JG, DONOVAN DT, ADLER -STORTHZ K: Prevalence of human papillomavirus in inverted nasal papillomas. Arch Otolaryngol Head Neck Surg, 114: 23-26, 1988.

41. VVEISSLER MC, MONTGOMERY WW, TURNER PA, MONTGOMERY SK, JOSEPH MP: Inverted papilloma. Ann Otol Rhinol Laryngol, 95: 215-221, 1986.

42. WOODRUFF WW, VRABEC DP: Inverted papilloma of the nasal vault and paranasal sinuses: Spectrum of CT findings. AJR, 162: 419-423, 1994.

43. YAĞIZ C, ÖZKUL N, BAŞARANOĞLU İ, KARAGÖZ M, ALPER C, KORKMAZ M: İnverted papilloma. Türk Otolarengoloji ARşivİ, 28: 22-24,1990.

44. YAMAGUCHI KT, SHAPSHAY SM, INCZE JS, VAUGHAN CW, STRONG S: Inverted papilloma and squamous cell carcinoma. J Otolaryngol, 8: 171-178,1979.