TAVŞANLARDA DENEYSEL SİNÜZİTİN HİSTOPATOLOJİK, MİKROBİYOLOJİK VE RADYOLOJİK İNCELENMESİ

HISTOPATHOLOGICAL, MICROBIOLOGICAL AND RADIOLOGICAL INVESTIGATIONS ON RABBIT EXPERIMENTAL SINUSITIS MODEL

Dr. Mehmet Ziya ÖZÜER (*), Dr. Neşe ÇALLI (**), Dr. İsmet BAYRAMOĞLU (*), Dr. Berrin AKKEMİK (*}**

ÖZET: *Bu çalışmada tavşanlarda geliştirilen sinüzit modelinde morfolojik, mikrobiyolojik ve radyolojik değişikliklerin incelenmesi amaçlanmıştır. Onbeş yeni Zelanda tavşanından, herhangi bir işlem yapılmayan 7'si kontrol grubunu oluşturmuştur (Grup A). Çalışma grubunda (Grup B, n = 8) tek taraflı maksiller sinüs ostiumları kemik mumu ile tıkanmış ve karşı taraf maksiller sinüsleri deneysel kontrol grubunu (Grup C, n = 8) oluşturmuştur. Mikrobiyolojik ve radyolojik inceleme preoperatif ve postoperatif 8. haftada yapılmıştır. Grup B'de 3 denekte Streptococcus pneumoniae, 3 denekte anaerop. Grup C'de I denekte Strepıecoccus pneumoniae ve anaerop üreme olmuştur. Bilgisayarlı tomografide (BT) Grup B'de 8 denekte, Grup C'de 1 denekte maksiller sinüslerde opasifikasyon saptanmıştır. Sekizinci hafta sonunda tavşanlar dekapite edilerek maksiller sinüsler makroskopik ve mikroskopik olarak incelenmiştir. Grup B'de 8 denekte yüzey epitelinde enflamatuar reaksiyon, 2 denekte epitelde deskuamasyon, 8 denekte silya kaybı, 4 denekte alsiyan mavisi (AB) pozitif goblet hücreleri, 5 denekte Periodic-Acid-Schiff(PAS) pozitif sekretuar hücreler, 4 denekte subepitelyal glandlarda atrofi, 4 denekte subepitelyal fibrozis, 8 denekte osteoblastik aktivite artışı izlendi. Sonuç olarak tavşanda maksiller sinüs ostiumunu kemik mumu ile oblitere ederek geliştirilen deneysel sinüzit modelinin histopatolojik, mikrobiyolojik ve radyolojik incelemeler sonunda başarılı olduğu; ancak radyolojik olarak sinüzitin değerlendirilmesinde mevcut BT incelemenin çok detaylı bilgi sağlamadığı düşünülmektedir.*

Anahtar Sözcükler: *Bilgisayarlı tomografi, histopatoloji, mikrobiyoloji, sinüzit, tavşan.*

ABSTRACT: *The aim of the present study, was to investigate the radiological, microbiological and morphological sequences of the experimental rabbit sinusitis. Seven of total 15 New Zealand rabbits served as controls (Group A). Occlusion of unilateral maxillary sinus ostia by bone wax were performend to induce sinusitis on 8 rabbits (Group B). Contralateral maxillary sinuses constituted the experimental controls (Group C). Microbiological examinations on the 8th week revealed 3 cultures positive for Streptecoccus pneumoniae and anaerobic growth in 3 subjects in Group B. Cultures were positive for Streptecoccus neumoniae and anareorobic bacteriae in one subject in Group C. On radiological examination eight subjects demonstrated opacifications on maxillary sinuses in Group B (%100). After 8 weeks rabbits were killed painlessly and maxillary sinuses were investigated both macroscopically and microscopically. In Group B superficial epithelium revealed inflammatory reaction in 8 subjects, epithelial desquamation was observed in 2 subjects. Cilia loss was seen in 8 subjects. Four subjects revealed Alcian Blue (AB) positive goblet cells, 5 subjects showed Periodic-Acid-Schiff (PAS) positive secretory cells, 4 subjects demonstrated subepithelial glandutar atrophy and fibrosis, 8 subjects revealed increased osteoblastic activity. We concluded that occlusion of unilateral maxillary sinus ostiae with bone wax induce successful experimental sinusitis in rabbits. Computerized tomography did not provide detailed information regarding the status of experimental sinusitis.*

Key Words: *Computerized tomography, histopathology, microbiology, rabbit, sinusitis.*

GİRİŞ

Fonksiyonel endoskopik sinüs cerrahisi kronik paranazal sinüs enfeksiyonların tedavisinde son yıllarda yaygınlaşarak kullanılan bir metod haline gelmiştir. Hayvan çalışmalarında edinilen deneysel verileri olduğu gibi klinik pratiğe uygulamak güç olmasına karşın, bu araştırmalar klinik uygulamalara yol göstermektedir. Maksiller sinüzitin önlenmesi ve tedavisindeki metodları denemek ve test etmek için hayvan modeli olarak tavşan kullanılmıştır (3, 5, 8, 9, 13). Hilding 1941'de, tavşanlarda eksperimental sinüs cerrahisi üzerine yaptığı çalışmalarda maksiller sinüs ostiumuna yakın mukozayı manüple ederek inflamasyona neden olmuştur (3). Maeyama 1981'de, tavşan sinüs mukozasını yumurta albuminine karşı duyarlı hale getirerek ödem ortaya çıkarmış ve böylelikle sinüs ostiumunu kapatarak enfekte ve enfekte olmayan maksiller sinüslerdeki histopatolojik değişiklikleri gözlemiştir (9). Kumlien 1985'tc maksiller sinüs içerisine yabancı cisim ve *Streptococcus pneumoniae* enjekte ederek kronik sinüzit oluşturmuştur (8). Johansson, polyakrilat tıkaç ile maksiller sinüs ostiumunu mekanik olarak tıkamış ve bundan sonra patojenik pnömokokun kaviteye enjekte edilmesi metodunu deneysel sinüzit için kullanılmıştır (5). Westrin, sadece maksiller sinüs ostiumunu tıkayarak, *Streptococcus pneumoniae ve Bacteroide.s fragilis* enjekte ederek sinüzit oluşturmuştur (13-15). Marks, geliştirilen klasik tavşan sinüzit modellerini eleştirerek oksijenizasyon azalmış kapalı bir sinüse yüksek miktarlarda bakteri inokule edilmesinin hızlı ve şiddetli bir enfeksiyon gelişimine yol açtığını ve bunla-

(*) Pamukkale Univ. Tıp. Fak. KBB Anabilim Dalı.
(**) Patoloji Anabilim Dalı
(***) Radyodiagnostik Anabilim Dalı DENİZLİ

rın burun, elmoid hücrelerdeki patolojilerden kaynaklanan insan sinüzitine uygun olmadığını savunmakta ve tavşanda rinojenik bir sinüzit modeli önermektedir (10). Biz de çalışmamızda patojen mikroorganizma inokule ederek şiddetli bir enfeksiyona yol açmadan sadece maksiller sinüs ostiumların tek taraflı olarak kemik mumu ile kapattık. Geliştirdiğimiz deneysel sinüzit modeli ile maksiller sinüsteki makroskopik, mikroskopik, mikrobiyolojik ve radyolojik değişiklikleri incelemeyi ve sekiz hafta sonundaki bulgularımızı birbirleri ile karşılaştırmayı amaçladık.

GEREÇ ve YÖNTEM

Bu çalışma her iki cinsten, 7-8 aylık ve ortalama ağırlıkları 1.8-2.4 kg arasında olan toplam 15 Yeni Zelanda tavşanında gerçekleştirildi.

Anestezi: Ketamin hidroklorür (Ketalar) 50 mg/kg ve xylazine (Rompun) 4 mg/kg dozunda i.m. verilerek anestezi sağlandı. Ek anestezi gereksinimi ketamin hidroklorür 25 mg/kg ve xylazine 2 mg/kg dozunda i.m. verilerek sağlandı.

Radyolojik inceleme: General Electrics CT Max 640 tip bilgisayarlı tomografi cihazı ile aksiyal ve koronal planda 2 mm.lik kesit kalınlığı, 2 mm.lik kesit aralığı olan görüntüler alındı, Koronal kesitler burun ucunun l cm. arkasından başlayarak sert damağa dik açı ile göz çukuru arkasına ve aksiyal kesitler ise sert damağa paralel olacak şekilde, sert damaktan orbita tavanına kadar alındı. Tavşanlara post operatif 8. haftada anestezi altında paranazal sinüs tomografileri tekrarlandı.

Cerrahi girişim: Nazal dorsum bölgesi traş edildikten sonra povidone-iodine (Betadine) ile saha temizliği yapıldı. Kanama kontrolü için 1-2 mi.'yi geçmemek üzere subkutan lidokain (Jetokain) enjekte edildi. Orta hat boyunca yaklaşık 2 cm. boyunda longitudinal ensizyon ile cilt, cilt altı ve periost geçildi. Periost her iki yana doğru dekole edilerek kemiğe ulaşıldı. Maksiller sinüse girilerek kemik pencere genişletildi. Maksiller önüsün medial duvarında arkaya doğru yer alan ostium bölgesi 30 rigid Hopkins teleskop (Storz) yardımıyla identifiye edildi. Grup B'deki 8 tavşanın maksiller sinüs ostiumları kemik mumu (Bonewax) ile tek taraflı olarak kapatıldı, Grup C'de aynı tavşanların karşı taraf maksiller sinüslerine girildi. Grup A'daki tavşanlara herhangi bir işlem yapılmadı. Ensizyon yerleri krome katgüt ve ipek ile kapatıldı. Bir tavşan anestezi sırasında ex oldu, yerine başka bir tavşan alındı. Sekiz hafta sonunda anestezi altında tavşanların maksiller sinüslerine tekrar girilerek ostium bölgesine yerleştirilen bonewax'ın yerinde olup olmadığı kontrol edildi.

Mikrobiyolojik inceleme: Çalışmanın başında Grup B ve C'den, 8 hafta sonunda her üç gruptaki tavşanlardan aerop ve anaerop kültürler alındı.

Morfolojik inceleme: Tavşanlar sodyum pentobarbital aşırı dozda verilerek dekapite edildi. Bütün kafa iskeleti önce %10'luk formaldehit ile fikse edildi, sonra %10'luk formik asil ile dekalsifiye edildi. Maksiller sinüs örnekleri dehidratasyon ve parafinleme işlemlerinden sonra bloklandı ve 5µ kalınlığında kesitler alındı. Kesitler hematoksilen eozin (HE), PAS ve AB boyandı ve ışık mikroskobu altında histolojik özellikleri incelendi. Kesitlerde, yüzey epitelinin bütünlüğü, suya varlığı, goblet hücre hiperplazisi, sekrcsyon, skuamöz metaplazi, subepitclyal glandüler atrofi, fibrozis, polip formasyonu ve kemik değişiklikleri araştırıldı.

BULGULAR

Morfolojik inceleme: Grup A'da 8. hafta sonunda her iki maksiller sinüs açıldığında 12 sinüste sağlıklı, pembe mukoza izlendi, ostium bölgesi açıktı (% 86). Mikroskopik incelemede 12 sinüste (%86) yalancı çok katlı silyalı kolumnar epitel ile döşeli mukoza izlendi. 4 denekte (% 28.6) PAS pozitif sekretuar hücreler izlendi. AB pozitif goblet hücresi hiçbir denekte izlenmedi. İki denekte miks enflamatuar reaksiyon izlendi. Subepiteyal seröz bezlerin çevrelerinde çok ince kollajen lifler gözlendi (Resim 1); Tablo l).

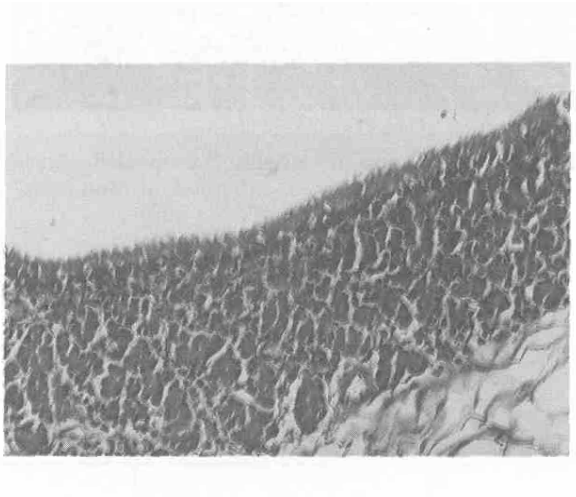

Resim 1: Normal tavşan maksiller sinüs mukozası. Yalancı çok katlı silyalı kolumnar epitel ve subepitelyal PAS pozitif seröz glandler (AB-PAS x 100).

Tablo 1: Epitel Hücre Değişiklikleri ve Histokimyasal Özelliklerine göre Grupların Dağılımı.

	Normal sınırlar içinde respiratuar epitel	Goblet Hücresi AB pozitif	Sekretuar Hücre PAS pozitif	Epitelde deskuamasyon	Miks enflamatuar reaksiyon	Epitelde silya kaybı	Mononükleer enflamatuar reaksiyon
Grup A	12	0	4	0	2	0	0
Grup B	4	4	5	2	4	8	4
Grup C	6	0	3	0	0	2	2

Grup B'de tüm deneklerin maksiller sinüsleri açıldığında pürülan sekresyon, mukozada ödem ve kırmızı-mor renk değişikliği saptandı, kemik mumun (Bonewax) ostium bölgesinde olduğu izlendi. Mikroskopik incelemede 4 denekte yüzey epitelinde miks enflarnatuar reaksiyon (%50), 4 denekte yüzel epitelindc mononükleer enflamatuar reaksiyon (%50), 4 denekle AB pozitif goblet hücresi (%50), 5 denekte PAS pozitif sekretuar hücre (%62.5), 8 denekte silya kaybı (%100), 4 denekte subepirtelyal glandüler alrofi (%50) ve fibrozis (%50), 8 denekte lamina propriada enflamatuar reaksiyon (%100), 8 denekte osteoblastik aktivite (%100) izlendi (Resim 2-7; Tablo 1,2).

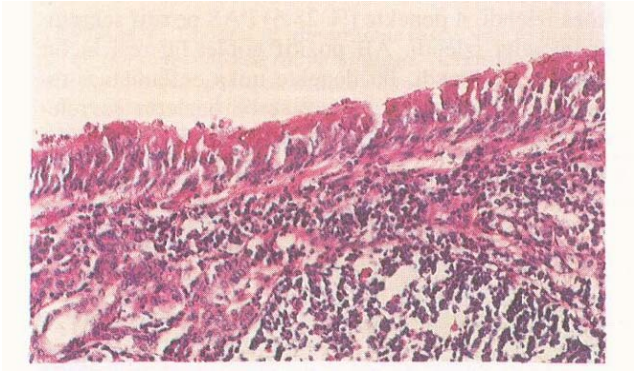

Resim 2: Enflamatuar epitelde PAS pozitif sekretuar hücreler ve subepitelyal mononükleer enflamasyon (PAS x 200).

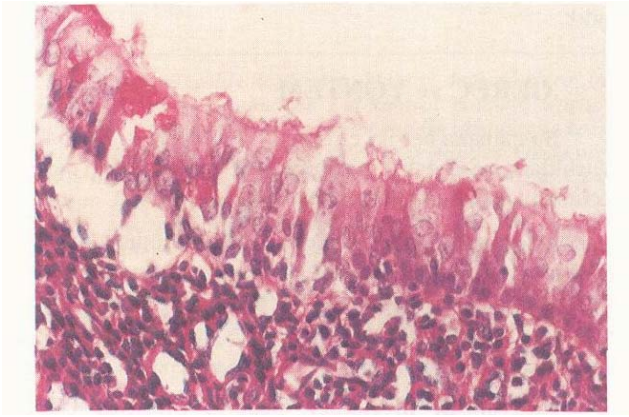

Resim 3: Yüzey epiteli hücrelerinde silya kaybı ve PAS pozitif sekretuar hücreler (PAS x 400)

Grup C'de bir olguda maksiller sinüs içerisinde pü ve mukozada kırmızı mor renk değişikliği izlendi (%12.5). 7 olguda mukoza pembe renkteydi (%87.5). Mikroskopik incelemede 2 denekte yüzey epitelinde rnononükleer enflamatuar reaksiyon (%25), 3 denekte PAS pozitif sekretuar hücre izlendi (%37.5). İki denekte seröz glandlarda atrofi (%25) ve fibrozis (%25), 4 denekte lamina propriada enflamatuar reaksiyon izlendi. Bir denekte hem osteoblastik hem de osteoklastik aktivite izlendi (%I2.5). (Tablo 1,2)

Mikrobiyolojik inceleme: Grup A'da 8 hafta sonunda 2 sinüste *Streptecoccus pneumoniae* üredi (%14.3). Grup B'de preoperatif dönemde hiç üreme

Tablo 2: Subepitelyal Değişikliklere göre Grupların Dağılımı

	Seröz GlandülerDeğişiklikler		Lamina Propriadaki Değişiklikler			Kemik Değişiklikleri	
	Normal Sınırlarda	Atrofi	Normal Sınırlarda	Fibrozis	Enflamatuar reaksiyon	Osteoblastik Aktivite	Osteoklastik Aktivite
Grup A	12	0	12	0	2	0	0
Grup B	4	4	0	4	8	8	0
Grup C	6	2	6	2	4	1	1

olmadı. Sekiz hafta sonunda alman kültürlerde 2 denekte üreme olmadı, 3 denekte *Streptecoccus pneumoniae,* 3 denekte anaerop üreme oldu. Grup C'de preoperatif 1 denekte *Streptecoccus pneumoniae* üredi. Sekiz hafta sonunda 1 denekte *Streptecoccus pneumoniae* ve anaerop üreme oldu (%12.5) (Tablo 3)

Tablo 3: Mikrobiyolojik Kültür Sonuçları

	Preoperatif Dönem		Postoperatif 8. Hafta	
	Streptococcus pneumoniae	Anaerop	Streptococcus pneumoniae	Anaerop
Grup A	0	0	2	0
Grup B	0	0	3	3
Grup C	1	0	1	1

Radyolojik inceleme: Preoperatif dönemde alınan kesitlerde Grup C'de bir denek dışında tüm deneklerde maksiller sinüslerin her üç kompartmanındaki havalanma gösterildi (Resim 8; Tablo 3). Sekiz

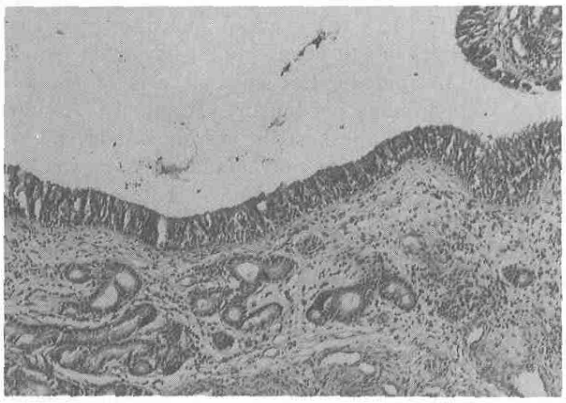

Resim 4: Alsiyan mavisi pozitif hücreler ve subepitelyal bezlerde dilatasyon (AB - PAS x 40).

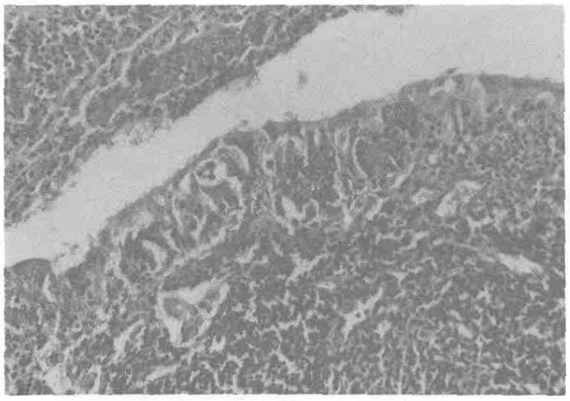

Resim 5: Alsiyan mavisi pozitif boyanmış goblet hücreleri ve enflamatur reaksiyon (AB - PAS x 400)

hafta sonunda alman kesitlerde Grup A'da opasifikasyon hiç izlenmedi. Grup B'de 8 denekte opasifikasyon izlendi (%100). Grup C'de 1 denekte opasifikasyon izlendi (%12.5) (Resim 9; Tablo 4).

Tablo 4: Radyolojik Bulgular

	Preoperatif Dönem		Postoperatif 8. Hafta	
	Opasifikasyon	Kemik değişikliği	Opasifikasyon	Kemik değişikliği
Grup A	0	0	0	0
Grup B	0	0	8	0
Grup C	1	0	1	0

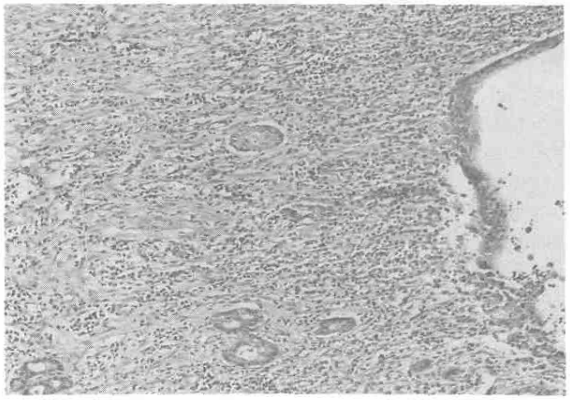

Resim 6: Yüzey epiteli deskuamasyonu, subepitelyal glandüler atrofı, lamina propriada fibrozis ve miks enflamatuar reaksiyon (Hematoksilen ezoin x 40)

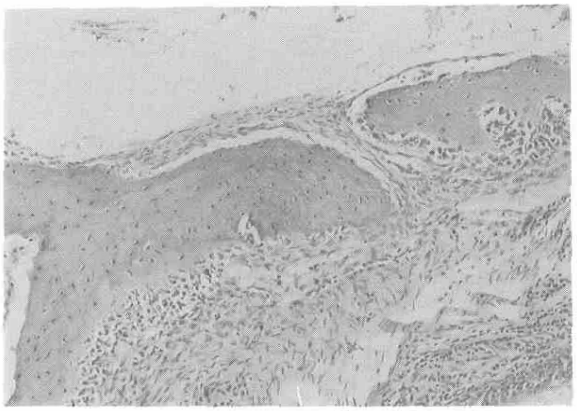

Resim 7: Kemik çevresinde osteoblastik aktivite artışı (Hematoksilen eozin x 200).

İstatiksel inceleme: Fischer kesin ki kare testi ile yapılmıştır. Grup A ile B arasında histopatolojik olarak normal sınırlar içinde respiratuar epitel, AB pozitif goblel hücresi, mononükleer enflamatuar reaksiyon, silya kaybı, lamina propriadaki enflamasyon, fibrozis, glandüler atrofi, osleoblastik aktivite artışı; radyolojik olarak opasifikasyon ve mikrobiyolojik olarak anaerop üreme iki grup arasında istatiksel olarak anlamlı bulunmuştur ($p<0.05$). Grup B ile C arasında da normal sınırlar içindeki respiratuar epitel, silya kaybı, lamina proprianın normal sınırlar içinde olması, osteoblastik aktivite artışı, opasifikasyon gözönüne alındığında istatiksel olarak iki grup arasında fark saplanmıştır ($p<0.01$).

Resim 8: Preoperatif BT; Burun ucunun *2* cm arkasından sert damağa dik alınan koronal plandaki kesit. Maksiller sinüs her üç kompartmanındaki aerasyon izlenmektedir.

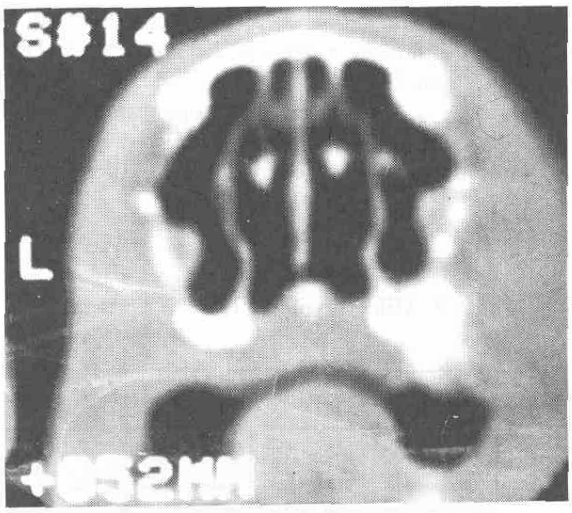

Resim 9: Postoperatif 8. haftada BT; Burun ucunun 2 cm arkasından sert damağa dik alınan koronal plandaki kesit. Solda maksiller sinüs ostiumu tıkanan denekte her üç kompartmanda da opasifikasyon, sağda sinüs alt bölümünde opasifikasyon artımı izlenmektedir.

TARTIŞMA

Paranazal sinüs enfeksiyonu toplumda sık görülen hastalıklardan biridir. Tıbbi tedaviye inatçı kronik olgularda uygulanan cerrahi tedavi metodu olan fonksiyonel endoskopik sinüs cerrahisi Avusturya'lı araştırıcı Messerklinger'in çalışmaları ile 1960'lı yılların sonlarında başlamış, 1985'ten sonra da tüm dünyada giderek artan bir hızla yaygınlaşmıştır. Paranazal sinüslerin hastalığının daha iyi anlaşılması, önlenmesi, tıbbi ve cerrahi tedavisi konusunda bilgi sahibi olmak için tavşan modelleri sık olarak kullanılmıştır (3,5,8,9,10,13,14,15,16). Tavşan maksiller sinüsleri oldukça iyi gelişmiştir ve erişkin bir hayvanda yaklaşık 2-3 mi hacimdedir. Her sinüs alt, orta ve üst olarak 3 kompartmana ayrılmıştır. Ostium üst ve orta kompartmanların bileşkesinde yer almaktadır. Sinüs kavitesine yaklaşım sinüs tavanından kolayca yapılabilir ve ostium da izlenebilir (4,6,7). Hilding, tavşanlarda eksperimental sinüs cerrahisi konusundaki çalışmaları sonucunda maksiller sinüs ostiumunun yakın komşuluğundaki silyalı mukozanın cerrahi olarak dokunulmaması gerektiğini ve ostiumdan uzakta açılan nazoantral pencerenin postoperatif dönemde enfeksiyona neden olmadığını savunarak kronik maksiller sinüzitin cerrahi tedavisine 1960'lı yılların sonuna kadar temel oluşturan gözlemleri yapmıştır (3). Maeyama tavşan sinüs mukozasını yumurta albuminine karşı sensitize ederek oluşan ödem ile maksiller sinüs ostiumunu kapatmış ve oluşturduğu sinüzit modelinde goblet hücre hiperplazisi ve eonizofilik enfiltras-

yon tespit etmiştir (9). Biz çalışmamızda eozinofilik enfiltrasyon saptamadık. Bunun sebebi, histopatolojik incelememizin ilk iki haftalık erken dönemi kapsamaması olabilir. Maeyama, *Staphyloccus aureus* ile enfekte ettiği sinüs kavitesinde ise epitelde kalınlaşma ve deskuamasyon, silya kaybı ve glandüler hiperplazi saptamıştır (9). Çalışmamızda Grup B'de 8 denekte silya kaybı (%100) ve 4 denekte (%50) glandüler atrofi saptanmıştır. Kumlien ve Schiratzki'nin enjekte ederek oluşturdukları sinüzit modelinde de silyalarda belirgin bozulma, mukozada kalınlaşma, plazma hücresi ve granülosit enfiltrasyonu saptamışlardır (8). Grup B'de 4 denekte (%50) AB pozitif goblet hücresi, 5 denekte (%62.5) PAS sekretuar hücreler, 2 denekte (%25) epitelde deskuamasyon, 4 denekte (%50) miks. 4 denekte (%50) mononükleer enflamatuar reaksiyon, 4 denekte (%50) glandüler atrofi, 4 denekte (%50) fibrozis, 8 denekte (%50) lamina propiada enflamatuar reaksiyon, 8 denekte (%100) kemik değişiklikleri saptadık (Resim 2-7). Kemik mumunu ostiumu kapatabilmek için kullandık ancak başlangıçta bir yabancı cisim reaksiyonu da yaratmış olabilir bunu geç dönemde gözleyemedik. Literatürü incelediğimizde Kumlien ve ark.. önerdiği modelde olduğu gibi kaviteye yabancı cisim konularak gelişen ödem ile ostium kapanmış ve hu da deneysel bir sinüzit modeli olarak kullanılmıştır (8). Johanson. polyakrilat tıkaç ile maksiller sinüs ostiumunu tıkamış ve *Streptecoccus pneumoniae* serotip 3 ile kaviteyi enfekte etmiş, mukozada ödem, granülosit enfiltrasyonu, epitelde deskuamasyon ve skuamöz metaplazi saptamıştır (5). Westrin ve ark., sadece maksiller sinüs ostiumunu tıkayarak başarılı eksperimental sinüzit oluşturabilmiştir (13). Bu çalışmada da maksiller sinüse herhangi bir mikroorganizma inokule etmeden ostiumu kemik mumu ile tıkayarak eksperimental sinüzit oluşturduk. Westrin ve ark., ilk 2 haftada goblet hücrelerinde ve PAS pozitif sekretuar epitelyal hücre sayısında artına saptamışlardır. Ostiumları okklüde ettikleri grup ile kaviteye *Streptecoccus pneumoniae.* enjekte ettikleri grup arasında histokimyasal olarak belirgin bir fark saptamamışlar, PAS pozitif epitelyal sekretuar hücrelerde ve asit musin içeren goblet hücrelerinde artma her iki grupta da eşil oranda saptamışlardır. *Bacteroides fragilis* enjekte ettikleri grupta şiddetli enflamasyon bulguları olarak silya kaybı epitelde deskuamasyon, hiperplazi ve melaplaziyi karakteristik olarak göstermişlerdir. Ortaya çıkan doku hasarlarını oksijeni azalmış bir ortamın sonuçlan olarak yorumlamışlardır. Yoğun lökosit ve özellikle mononükleer hücre enfiltrasyonu, fibrosis, glandüler atrofi, lümenlerde dilatasyon, pcriost hiperplazisi ve yeni kemik oluşumu da izlemişlerdir. Epiteldeki PAS pozitif sekretuar hücreler ile periodate reaktif (leylak rengi boyanan) goblet hücrelerinde belirgin artma saptamışlardır. Bu grupta, devamlı ve şiddetli bir enfeksiyonun dört haftadan sonra da belirgin bir düzelme göstermediği sonucuna varmışlardır. Westrin histokimyasal olarak okklüzyon grubu ile *Streptecoccus pneumoniae* enjekte ettiği sinüzit grubu arasında fark olmadığını belirtmektedir (13-16). Çalışmamızda mikrobiyolojik olarak 2 denekte üreme olmamasına karşın, bunlarda histopatolojik sonuçların kronik sinüs enfeksiyonu ile uyumlu olmasının laboratuardaki üretme güçlüğü ile ilgili olabileceğini düşündük. Radyolojik olarak tavşan maksiller sinüsleri ile ilgili yapılmış bir çalışına bulamadık. İnsanda maksiller sinüs ostiumu koronal kesitler ile daha iyi görüntülenirken, tavşanda aksiyal kesitler ile maksiller sinüs ostiumunun daha iyi görüntülendiğini saptadık.

Deneysel tavşan sinüzit modelleri ile ilgili olarak birçok çalışma yapılmıştır. Min ve ark., maksiller sinüs ostiumunun tekrar açık hale getirilmesi ile enflamasyonun gerilediğini tespit etmiştir (11). Benninger ve ark., farklı antrostomilerin enfeksiyonun rezolüsyonunda bir fark yaratmadığı sonucuna ulaşmıştır (2). Bende ve ark., deneysel sinüzit modelinde topikal nazal dekonjestanların mukozal kan akımının azaltarak enfeksiyonu daha ilericiliğini bildirmektedir (1). Marks, nazal kaviteye implante ettiği yabancı cisim ile rinojenik bir sinüzit modeli önermektedir. Bu modelin daha basit, non-invaziv ve insan sinüzitine daha uyumlu olduğunu savunmaktadır (10). Biz de çalışmamızda patojen mikroorganizma inokule ederek şiddetli bir enfeksiyona neden olmadan, Marks'ın da önerdiği insan sinüzit gelişimine daha uygun yavaş ve derece derece gelişen bir sinüzit oluşturduk. Ülkemizde de tavşan modelleri maksiller sinüs hastalığının daha iyi anlaşılması için kullanılmaya başlamıştır (4, 7, 12). Biz de bu çalışmamızda tavşanda kemik mumu (Bonewax) ile maksiller sinüs ostiumunu tıkayarak başarılı bir sinüzit modeli oluşturduk, histopatolojik bulgularımız önceki araştırıcılarınkiler ile uyumludur. Mikrobiyoloji olarak Grup C'de bir denekte hem *Streptecoccus peneumoniae* hern de *Bacteroides fragilis* üredi. Bunun cerrahi girişim sırasında inokulasyona bağlı olduğunu düşünüyoruz. Grup A'daki bir denekte *Streptecoccus pneumoniae* üremesini de diğer enfekte hayvanlardan bulaşma olarak geliştiğini düşünüyoruz. Bazı tavşan cinslerinde spontan nazal enfeksiyonun sinüs kavitesine kolayca geçebildiği gösterilmiş, ancak laboratuar hijyenine dikkat edip, dikkatli kontroller ile bu solunum yolu enfeksiyonunun yaygınlığının azaltılabileceği savunulmuştur (13). Radyolojik inceleme sonuçlarımız, çalışmanın başlangıcında düşündüğümüz gibi histopatolojik ve mikrobiyolojik sonuçlarla bir korelasyon kurabilecek kadar detaylı bilgi vermemiştir. İleride daha yüksek teknoloji ile gerçekleştirilecek görüntüleme yöntemlerinin bu konuda daha detaylı bilgi vereceğini düşünüyoruz.

Yazışma Adresi: Dr. Mehmet Ziya ÖZÜER
Pamukkale Üniversitesi
Tıp Fak. KBB Anabilim Dalı
20100 DENİZLİ

KAYNAKLAR

1. BENDE M., ARFORKS K.E., STTERNA P. Effect of oxymetazoline nose drops on acute sinusitis in the rabbit. Am Otol Rhinol Laryngol 105: 222-225, 1996.
2. BENNINGER M.S., KACZOR J., STONE C. Natural ostiotomy vs. inferior antrostomy in the management of sinusitis: an animal model. Otolaryngol Head Neck Surg 109 (6): 1035-42, 1993.
3. HILDING A. Expcrimcntal sinus surgery: Effects of operativc windows on normal sinuses. Ann Otol Rhinol Laryngol 50: 379-392, 1941.
4. İLERİ F., KÖYBAŞ1OĞLU A., ŞENER T., ATAOĞLU H., İNAL E. Tavşanlarda maksiller sinüs mukozasının rejenerasyonu. Kulak Burun Boğaz ve Baş boyun Cerrahisi Dergisi 4(2): 157-161,1996.
5. JOHANSSON P., KUMLIEN J., CARLSÖÖ B., DRETTNER B., NORD C.E. Experimental acute sinusitis in rabbits. A bacterioloğical and histological study. Acta Otolaryngol (Stockh) 105:357-366, 1988.
6. KENNEDY D.W.. SHAALAN H. Reevaluation of maxillary sinus surgery: Experimental study in rabbits. Ann Otol Rhinol Laryngol 98: 901-906, 1989.
7. KÖYBAŞIOĞLU A., iLERİ F, BEDER L., İNAL E. Tavşanlar maksiller sinüs anatomisi. Kulak Burun Boğaz ve Baş Boyun Cerrahisi Dergisi 5: 41-44, 1997.
8. KUMLIEN J., SCHIRATZKI H. DRETTNER B. Blood flow in the rabbit maxillary sinüs mucosa during experimentally induced chronic sinusitis- Acta Otolaryngol (Stockh) 99: 630-636, 1985.
9. MAEYAMA T,A. A study of experimental sinusitis in rabbits. Auris Nasis Larynx (Tokyo) 8: 87-98, 1981.
10. MARKS S.C. Acute sinusitis in the rabbits: A new rhinogenic model. Laryngoscopc 107: 1579-1585, 1997.
11. MIN Y.G., KIM Y.K., CHOI Y.S., SHIN J.S., JUHN S.K. Mucociliary activity and histopathology of sinus mucosa in experimental ınaxillary sinusitis: a comparison of systemic administration of antibiotic and antibiotic dclivery by polylactic acid polymer. Laryngoscope 105:835-842, 1995.
12. ÖNERCİ M., ARAS T. The effect of a new ostiuın and sinus mucosal flaps on mucociliary flow of the maxillary sinüs. Rhinology 33: 144-7, 1995.
13. WESTRIN K.M., STIERNA P., KUMLIEN J., CARLSÖÖ B., NORD C.E, Induction, course, and recovery of maxillary sinusitis: a bacteriological and histological study in rabbits, am J Rhinol 4: 61-64, 1990.
14. WESTRIN K.M., STIERNA P., CARLSÖÖ B., NORD C.E. Mucossubstance histochemistry of the maxillary sinus mucosa in experimental sinusitis: a model study on rabbits. ORL 53: 299-304. 1991.
15. WESTRIN K.M., NORLANDER T., STIERNA P., CARLSÖÖ B., NORD C.E. Experimental maxillary sinusitis induced by Bacteroides fragilis. A bacteriological and histological study in rabbits. Acta Otolaryngol (Stockh) 112: 107-114, 1992.
16. WESTRIN K.M., STIERNA P., CARLSÖÖ B., HELLSTRÖM S. Mucosal fine structure in experimental sinusitis. Ann Otol Rhinol Laryngol 102: 639-645,1993.