OBSTRÜKTİF UYKU APNELİ OLGULARDA YUMUŞAK DAMAK VE UVULA'DA OLUŞAN HİSTOPATOLOJİK DEĞİŞİKLİKLER

HISTOPATHOLOIC CHANGES OF SOFT PALATE AND UVULA IN PATIENTS WITH OBSTRUCTIVE SLEEP APNEA

Dr. Mustafa GEREK (*), Dr. Murat ŞAHAN (*)

ÖZET: *Obstrüktif Uyku Apnesinin (OUA) fizyopatolojik gelişiminde kas tonus bozukluğu ve f'arengeal morfolojik bozuklukların olabileceği düşünülmektedir, Palatal, farengeal ve glossal kas tortusu yetmezliği bu kaslardaki nörolojik kontrol bozukluğuna, morfolojik değişikliklere veya her ikisine bağlı olarak gelişebilmektedir.*
OUA tanısı olan 14 olgu ile 10 olguluk kontrol grubundan oluşan bu çalışmada yumuşak damak ve uvulada meydana gelen hücre düzeyindeki değişmeler elektron ve ışık mikroskopisi ile değerlendirilmiştir.
Histopatolojik değişiklikler olarak ışık mikroskopisinde, doku örneklerindeki örtücü yüzey epiteli genellikle akantoz ve submukozal tabaka ödem nedeni ile genişlemiş olarak tespit edilmiştir. Bağ dokusu içinde lenfosit plazmositlerden zengin inflamatuar hücreler ve perivasküler alanlarda daha yoğun olmak üzere bol hücre infiltrasyonu izlenmiştir. Konnektif doku içinde kalın duvarlı, bazıları dilate ve içleri eritrositlerle dolu, artmış vasküler yapılar dikkati çekmiştir. Submukozal alanda bulunan minör tükrük bezlerinin sayıca arttığı ve genellikle mukoz vasıfta oldukları belirlenmiştir. Minör gland asinileri arasında ödem ve bağ dokusu artışı ve duktal ektazi mevcuttur. İncelenen çizgili kas örneklerinde interfibriler mesafelerde ödem, fibrozis ve yağlı infiltrasyon saptanmıştır. Kas fibrillerinde hipertrofi, internal nukleus, atrofi ve split oluşumu izlenmiştir. Bu değişikliklerin AHI'si yüksek olan, obez ve yaşlı olgularda daha da belirgin olduğu dikkati çekmektedir. Elektron mikroskopik incelemede ise OUA'lı olguların 10'unda (%71,4) ağır ve orta derecede aksonal dejenerasyon ve dejenerasyon tespit edilmiştir.

Anahtar Sözcükler*: Uyku apnesi, yumuşak damak ve uvula, ışık ve elekron mikroskopisi*

SUMMARY:
In the physiopathology of obstructive sleep apnea, muscle tone impairment and morphologic changes in pharyngeal soft tissue are under suspicious. Palatal, pharyngeal and glossal muscle tone impairment and insufficiency are thought to be the result of neurologic control disorder or morphologic changes or both.
The study group was composed of 14 OSA patients and 10 control subjects. The histopahologic changes in the surgical specimen of 14 patients were examined in light and electron microscopy who were under gone pharyngeal surgery.
Light and electron microscopy were used in comparing the histopathologic features on transverse sections of the samples. The surface epithelium was found enlarged due to acanthosis and submocusal edema. Inflammatory cell infiltration abundant with lymphocytes, plasinocytes and mast cell were found in connective tissue and, in perivascular distance the dense infiltration of mast cells were observed. The vascular structures in connective tissue usually had thick wall, some were dilated and filled with erythrocytes. in submucosal region, minor salivary glands were increased in number. They were usually mucous type glands. increase of edema and connective with ductal ectasia were found in minor gland asini, edema, fibrosis and fatty infiltration were found in interfibrillary distance of the muscle samples. Hypertrophy, internal nucleus, split formation and in some regions atrophy were found in muscle fibrils. These structural changes were much more evident and severe in patients Who were old, overweighed and with high AHİ. in electron microscopy, degenerative change in myelin sheath, degenerating axon and demyelinizasyon in some part of the nerve were severe in 10 (71.4 %) patients.

Key Words: *Sleep apnea, soft palate and uvula, light and electron microscopy*

GİRİŞ

Obstrüktif tip uyku apnesi orofarenks ve/veya hipofarenks seviyesinde oluşan hava yolu kollapsı ile karekterize ve daha çok horlama, gece uyanmaları ve gündüz uyuklamaları ile kendisini gösteren noromüsküler bir hastalık olarak tanımlanmakladır (3, 4, 5). Buradaki önemli sorulardan biri kollapsın aktif ve/ veya pasif mi oluştuğudur. Farengeal hava yolu açıklığı santral sinir sisteminin parsiyel kontrolü altındadır. İnspirasyondaki negatif hava basıncına karşı farengeal duvar gerginliğini artırmak için farengeal kasların tonusunda artma olmalıdır. Kollapsın oluşumu hava yolundaki atmosferik basınç, servikal doku miktarı, hava yolu kompliansı ve inspirasyonda oluşan negatif basınç ile ilişkilidir.

Solunum yolu obstrüksiyonunun ve kollapsının gelişmesinde üç değişken parametre önemlidir:

l- Farengeal hava yolununun dilatatör kaslarının aktivasyonunun azalması,

(*) Gülhane Askeri Tıp Akademisi Kulak Burun Boğaz Anabilim Dalı- ANKARA

2- İnspirasyon sırasında intratorasik negatif basıncın yansıması olan üst hava yolundaki rolatif vakum etki,

3- Üst hava yolunun cerrahi anatomisindeki farklılıklar (5, 9).

Tipik üst hava yolu darlığı orafarenkste, yumuşak damak ve dil kökünün birleşimi ile posterior farengeal duvar arasındaki lokalizasyondadır. Alt farengeal hava yolunun kollapsi bu seviye darlıklarına bağlı olarak gelişmektedir. Hava yolunun anteroposterior çapındaki obstürksiyona bağlı olarak da progresif lateral farengeal duvar kollapsi gelişmektedir. Obstrüktif apne periyodu ya uyanma ile ya da farengeal kas aktivasyonunun artması ve solunumun düzelmesi ile sonlanır (6, 8).

İnspirasyondaki negatif hava basıncına karşı farengeal duvar gerginliğini artırmak için farengeal kasların tonusunda artma olmalıdır. Kollapsın oluşumu; hava yolundaki atmosferik basınç, servikal doku miktarı, hava yolu kompliansı ve inspirasyondaki oluşan negatif basınç ve aralarındaki denge ile belirlenir (1).

Üst veya alt hava yolunda hava akımına karşı direnç oluşturan herhangi bir lezyon solunum çabasında artışa neden olmaktadır. Bu çaba artışı intralüminal basınç artışı olarak yansıyacak ve kollapsın artmasına neden olacaktır. OUA'de, özellikle yumuşak damak noromusküler innervasyon bozuklukları ve yumuşak doku seviyesinde oluşan histopatoloji değişiklikler retropalatal kullapsın daha da artmasına ve solunum yolunda retropalatal tıkanmaya yol açmaktadır (1, 7).

Solunum yolunda oluşan bu tür anatomopatolojik değişiklikler BT veya MRI ile çok net olarak ortaya konabilmektedirler (6). Benzer değişiklikler uygun olarak yapılan direk fiberoptik videoskopi veya polisomnografi çalışmasında yer alan elektromyografik kayıtlarla da gösterilebilir. Sonuç olarak, üst solunum yolundaki kollaps pasif nedenle oluşmaktadır. Artan intralüminal negatif basınca bağlı farengeal duvardaki (orafarenks, hipofarenks veya berikisinde) anotomik değişimler primer neden olarak gösterilmektedir. Dil kökünün büyümesi, büyük ve ödemli yumuşak damak, daralmış palatal ark. dar mandibüler ark veya retrognatik mandibula gibi anatomik sapmalar OUA'li hastalarda izlenmektedir. Hava yolunu trake - ostomi ile bypass yapınca pasif olarak oluşan hava yolu kollapsı durdurulabilmcktedir.

OUA ile ilgili bir çok çalışma mevcut olmasına rağmen nöral innervasyon, kas dokusu ve mukozal yapılarda meydana gelen değişiklikleri inceleyen çalışmalara rastlanılmamıştır. Bu görüşten hareketle OUA tanısı konan ve cerrahi girişim uygulanan olgulardan yapılan yumuşak damak ve uvula spesimenlerinden yapılan kesitler ışık mikroskobu ve elektron mikroskobu ile incelenmiştir. Bu çalışmada nöral yapılar, kas dokusu, mukozal ve submukozal yapılar ile interstisiyel aralıkta oluşan değişiklikler normal doku örnekleri ile karşılaştırılmıştır.

GEREÇ VE YÖNTEM

Bu çalışma, 1989 ile Mart 1996 arasında Gülhane Askeri Tıp Akademisi Kulak Burun Boğaz Anabilim Dalında, obstrüktif tip uyku apnesi varlığı ortaya konan ve uvulopalatofarengoplasti (UPPP) girişimi uygulanan 53 olgunun 14'ünde eksize edilen yumuşak damak ve uvulada oluşan histopatolojik değişikliklerin incelenmesini içermektedir. UPPP girişimi için gerekli olan hasta seçim kriterleri multidisipliner çalışma sonucu elde edilen verilere göre yapılmıştır (4). Kontrol grubu olarak 10 olgudan postmortem erken dönemde elde edilen yumuşak damak ve uvula incelenmiştir.

UPPP ameliyatlarında eksize edilen yumuşak damak ve uvuladan oluşan cerrahi materyel, elektron ve ışık mikroskobisi ile histopatolojik olarak incelenmek üzere hazırlanmıştır. Mukoza, submukoza ve kas tabakasını içerecek şekilde diseksiyon yapılmıştır. Elekrtron mikroskopisi için 3x3x3 mm. ebadında doku parçaları alınarak %5 glutaraldehit içeren fiksasyona konmuştur. Örnekler +4 derecede bir-gece bekletildikten sonra %1'lik osmium tetraoksit ile iki saat postfiksasyona tabi tutulmuştur. Daha sonra dereceli etil alkol serilerinden geçirilen örnekler Araldit CY-212 ile blolanmıştır. İnce kesitler Supernova ultramikrotom ile alınmış ve Zeiss 9S TEM ile incelenmiştir. İncelemede öncelikle sinir ve müköz gland yapılan dikkate alınmıştır.

Işık mikroskopisi için doku örnekleri %10'luk formaldehitte fikse edilmiştir. Mikrotom ile ince kesitler alınmış ve hemotoksilen eozin ile boyanmıştır. Işık mikroskobunda özellikle mukozal, submukozal ve intersitisiyel aralık yapıları ile kas liflerindeki değişiklikler incelenmiştir.

Çalışmamızda sağlıklı uvula ve yumuşak damak görünümlerini ortaya koymak amacıyla yaşları 20-30 arasında değişen, postmortem 4-6 saatlik dönemde 10 olgudan uvula ve yumuşak damak dokuları alınmıştır. Bu örneklerden elektron ve ışık mikroskobisi için normal histolojik kriterler oluşturulmuştur. Bu kriterlere göre OUA'li olgulardaki histopatolojik değişiklikler araştırılmıştır.

BULGULAR

Çalışma grubumuz yer alan olguların demografik verileri incelendiğinde uyku apnesinin karekteris-

tik fiziksel özelliklerinin mevcut olduğu görülmektedir. Bu bulgulara göre olgular normal vücut ağırlığının üzerinde kiloya sahip oldukları ve Fujita sınıflamasına göre üst solunum yolunda tıkanıklığa yol açan patolojinin yumuşak damak seviyesinde olduğu görülmektedir. Polisomnografik incelemede bu olgularda AHİ indeksinin 20'nin üzerinde olduğu belirlenmiştir.

Tablo 1: Histopatolojik İnceleme Yapılan Olguların Demografik Verileri

ADI	YAŞ	KİLO (kg)	BOY (cm)	AHI	BMI (kg/m2)	ÜSY'nun Fujita Sınıflaması
L.Ş.	50	90	168	46	31,89	Tip IIa
H.K.	29	76	176	22	24,53	Tip IIa
E.M.	58	74	160	35	28,90	Tip IIb
E.A.	54	74	170	34	25,60	Tip IIa
V. D.	50	90	171	60	30,78	Tip IIa
S. A.	69	85	170	48	29,41	Tip IIa
G. T.	56	99	170	57	34,26	Tip IIa
F. Ç.	42	84	178	26	26,51	Tip IIa
M. K.	42	74	164	32	27,51	Tip IIa
G. D.	56	86	185	45	25,12	Tip IIa
İ. T.	58	97	182	48	29,28	Tip IIa
B. Ö.	30	98	174	47	32,37	Tip IIa
Ş. P.	28	67	169	26	23,51	Tip IIa
R. A.	30	69	172	25	23,32	Tip IIb

Işık mikroskobu Bulguları: OUA şikayetleri olmayan kontrol grubuna ait otopsilerden alınan yumuşak damak ve uvula kesitlerinde akantotik mukozal epitel ve hafif ödemli submukozal dokular izlenmiştir. Çizgili kas lifleri sağlıklı olarak değerlendirilmiştir. (Resim 1)

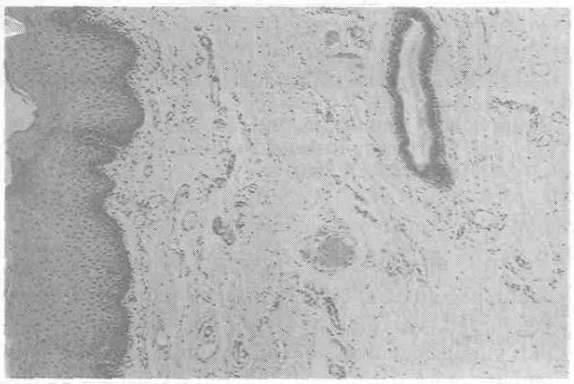

Resim 1: Kontrol Grubunu Oluşturan Otopsi Olgusundan Alınan Yumuşak Damak Kesitinde Akantotik Mukoza Epiteli ve Hafif Ödemli Submukozal Dokular (H.E. X 100).

OUA'li olguların cerrahi doku örneklerindeki örtücü yüzey epiteli genellikle akantoz ve bazılarında intersellüler ödem gösteren çok katlı yassı epiteldir. Submukozal tabaka ödem nedeni ile genişlemiş olup az kollojenize gevşek bağ dokusundan oluşmaktadır.

Bağ dokusu içinde lenfosit ve plazmosilterden zengin inflamatuar hücreler mevcuttur. Daha seyrek olarak eosinofil lökositler de izlenmektedir. Perivasküler alanlarda daha yoğun olmak üzere bol mast hücresi dikkati çekmekledir {Resim 2 ve 3)

Konnektif doku içinde kalın duvarlı, bazıları dilate ve içleri eritrositlerle dolu, artmış vasküler yapılar saptanmıştır. Vasküler yapılar özellikle venlerden oluşmaktadır. Ayrıca çok sayıda dilate lenfatikler izlenmektedir (Resim 4).

Submukozal alanda bulunan minör tükrük bezleri sayıca artmıştır. Bu glandlar genellikle müköz vasıftadırlar. Birkaç glanda seröz yarımaylar görülebilmektedir, minör gland asinileri arasında ödem ve bağ dokusu artışı mevcuttur. Bu glandların duktal yapılar genellikle korunmuş olup metaplazik değişikliklere rastlanmamıştır. Ancak bazılarında duktal ektazi mevcuttur. Birkaç minör glandda asiniler arasında

inflamatuar hücre infiltrasyonu izlenmektedir (Resim 5).

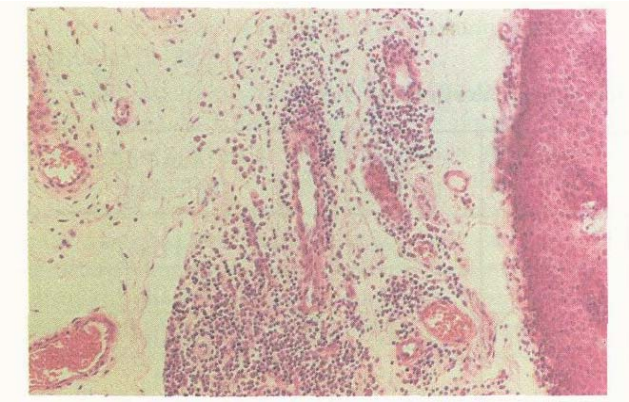

Resim 2:OUA'li Bir Olguda Mukoza Epiteli ve Subepitelyal Alanda Yoğun Perivasküler Lenfoplazmosit Hücre İnfiltrasyonu (H.E X 200).

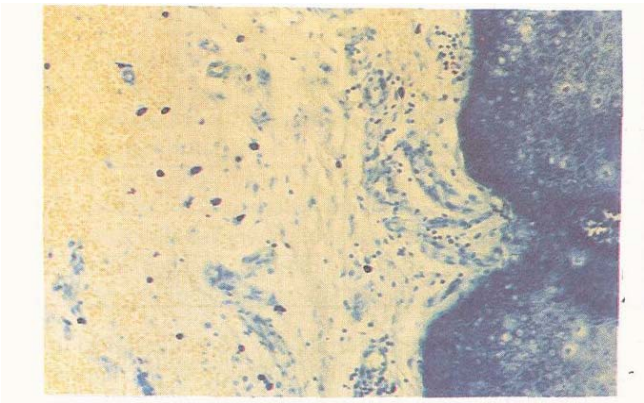

Resim 3: Toluidin Mavi Boyası ile Submukozal Alanda Koyu Boyalı Çok sayıda Mast Hücresi (H. E x 200).

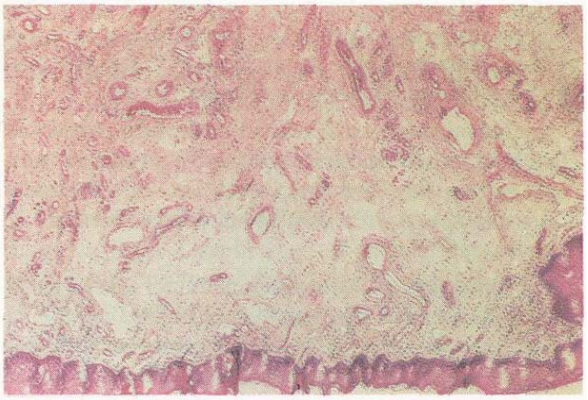

Resim 4: Submukozal Alanda Dilate ve Kalın Duvarlı Çok Sayıda Vasküler Yapı ve Belirgin Ödem (H.E X 50).

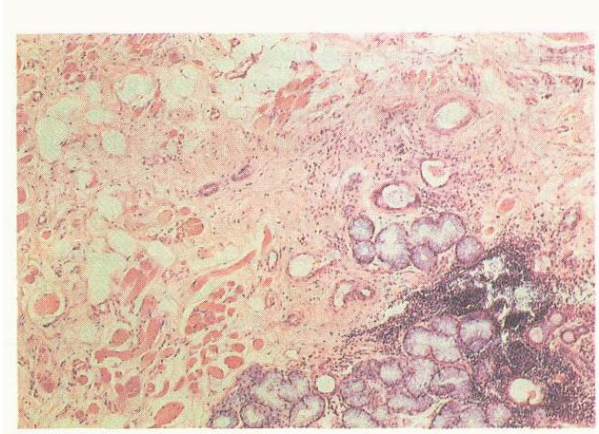

Resim 5: Submukozal Tabakada Minör Tükrük Bezi Lakünleri ile Yağ ve Fîbröz Dokunun Replase Ettiği Çizgili Kas Dokusu Alanları. Tükrük Bezi Asinileri Çevresinde İnflammatuar Hücre İnfiltrasyonu Yoğunluğu Dikkati Çekmektedir (H. E X 100).

İncelenen çizgili kas örneklerinde interfibriler mesafelerde ödem, fibrozis ve yağlı infiltrasyon dikkati çekmekledir. Kas fibrillerinde hipertrofi, internal nukleus, atrofi ve split oluşumu mevcuttur. Kas lifleri arasında fibrozis olan bölgelerde bol mast hücresi dikkati çekmektedir (Resim 5 ve 6).

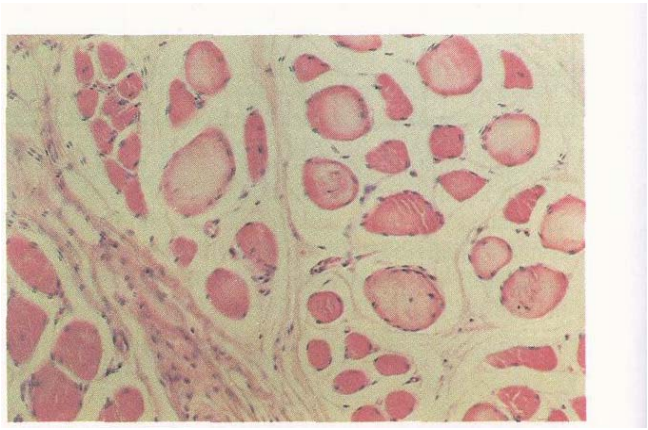

Resim 6:Kas Dokusunda interfibriller Alanda Ödem, Fibrillerde İnternel Nukleus, Hipertrofi ve Atrofi (H. E X 200).

Bu histopatolojik incelemede ortaya konan ödem, bağ dokusu içindeki mast ve inflamatuar hücre yoğunluğu, vasküler ve çizgili kas değişiklikleri sağlıklı yumuşak damak ve uvulanın histopatolojik görünümüne göre derecelendirilebilir. Ayrıca minör tükrük bezlerindeki değişiklikler tek müköz, tek seröz, müköz baskın mikst ve atrofik olarak sınıflandırılmıştır. Derecelendirme aşağıdaki şekilde yapılmıştır.

Derece O: Normal
Derece I: Hafif değişiklikler
Derece II: Orta değişiklikler
Derece III; Ağır değişiklikler

Histopatolojik incelemede ortaya konan değişikliklerin derecelerinin olgulara göre dağılımı tablo 2'de gösterilmiştir.

Tablo 2: Histopatolojik Değişikliklerin Olgulara Göre Dağılımı

ADI	ÖDEM	Mast Hücre Yoğunluğu	İnflamatuar Hücre Yoğun.	Vasküler Değişiklikler	Gland Değişiklikleri	Çizgili Kas Değişiklikleri
L. Ş.	3	3	2	3	Müköz	3
H. K.	3	3	1	2	Müköz	2
E. M.	3	2	2	2	Müköz	2
E. A.	3	3	2	3	Müköz baskın mikst	2
V. D.	3	2	2	2	Müköz baskın mikst	3
S. A.	3	3	2	2	Müköz	3
G. T.	3	2	3	2	Müköz	3
F. Ç.	2	2	2	2	Müköz	2
M. K.	3	2	2	2	Müköz	2
G. D.	3	2	1	2	Müköz	2
İ. T.	3	2	2	2	Müköz	3
B. Ö.	3	3	2	2	Müköz	3
Ş. P.	2	2	2	2	Müköz baskın mikst	2
R. A.	2	2	2	3	Müköz baskın mikst	2

1: Hafif, 2: Orta, 3: Ağır Derecedeki Histopatolojik Değişiklikler

Elektron Mikroskopisi Bulguları: Müköz glandların artmış sekresyonuna bağlı olarak duktal yapılarda genişleme bulunduğu ve glandın apikal bölgesindeki membran yapısının bozulduğu, yer yer kaybolduğu izlenmiştir.

Sinir liflerinin vertikal kesitlerinde Schawn hücresi ve myelin kılıfı ortaya konmuş olup myelin kılıfının çapında azalma ve aksonal değişiklikler kontrol grubu ile karşılaştırılmıştır (resim 7 ve 8). Bu karşılaştırmada OUA'li olgularda aksonal dejenerasyon ve yer yer de demiyelinizasyon izlenmiştir. On olguda (%71,4) ağır ve orta derecede asonal dejenerasyon ve demiyelinizasyon bulunmuştur (Resim 9 ve 10). Geri kalan 4 (%2S,6) olguda ise hafif derecede değişiklikler izlenmiştir. Bu değişikliler olguların apne indeksleri ile karşılaştırılınca, apne indeksi 30'dan büyük olan olgulardaki aksonal ve myelin kılıfı değişikliklerinin daha belirgin ve ağır olduğu ortaya konmuştur.

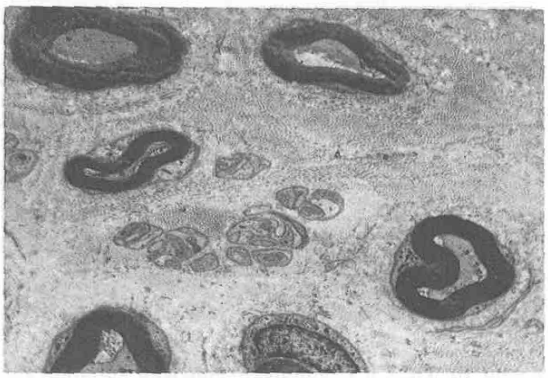

Resim 7: Kontrol Grubunda Yumuşak Damaktaki Sağlıklı Aksonlar ve Myelin Kılıf (X 2500).

Resim 8: Kontrol Grubunda Sağlıklı Myelinli Bir Akson ve Schwan Hücresi (X 9000).

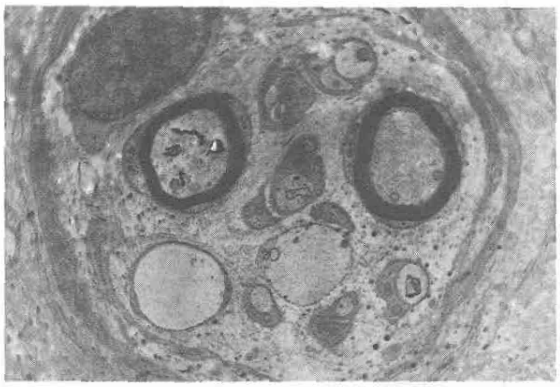

Resim 9: OUA'li Olguda Bir Sinirin Vertikal Kesitinde Demiyelinizasyon ve Myelin Kılıf Dejenerasyonu (X 2000).

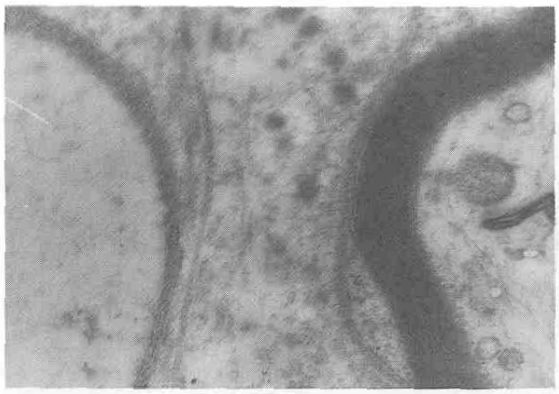

Resim 10: OUA'li Olgunun Myelin Kılıf Çapında Bir Azalma ve Myelin Kılıf Dejenerasyonu (X T5000).

TARTIŞMA

Farengeal hava yolu duvar gerginliği oldukça değişken olup, lokal etkilerden daha fazla olarak farengeal kas tonusu tarafından belirlenir (6). Üst hava yolu lümenindeki negatif basınç, alveolar açılma basıncı ve hava akımına karşı oluşan direnç tarafından belirlenir. Üst veya alt hava yolunda hava akımına karşı direnç oluşturan herhangi bir lezyon solunum çabasında artışa neden olmaktadır. Bu çaba artışı intralüminal basınç artışı olarak yansıyarak kollapsın artmasına neden olmaktadır. Bu konuda yanıtlanması gereken sorular da şunlardır:

- Acaba solunum yolunda oluşan bu tür anatomopatolojik değişikliklerin histopatolojisi nedir?
- Bu histopatolojik değişikliler OUA'nın gelişiminde primer nedenmidir? Yoksa OUA'sindeki fizyopatolojik değişikliklere bağlı sekonder olarak mı gelişmektedir?
- OUA'nin derecesi ile hislopatolojik bir uyum var mıdır?

Bu çalışmamızda histopatolojik incelemede elde edilen bulgular ile polisomnografik çalışmada saptanan AHT'leri karşılaştırılmış, dolayısı ile apnenin şiddeti ile yumuşak damak ve uvulada meydana gelen morfolojik değişikliklerin ilişkisi ortaya konmaya çalışılmıştır. Sonuçta;

1. Yedi olguda (% 50) ağır derecede çizgili kas değişiklikleri izlenmiş ve bu olguların altısında AHI'lerinin 40'dan yüksek olduğu dikkati çekmiştir.

2. Dört olguda müküz baskın mks tip, diğer olgularda ise pür miks gland izlenmiştir. Ancak AHI ile bir ilişki izlenmemiştir.

3. Ödem ve vasküler değişikliklerin AHI ile direk bağlantısı kurulamamıştır. Ancak AHI'leri 30'dan yüksek olanlarda çoğunlukla ağır derecede değişiklikler izlenmiştir.

4. Elektron mikroskop incelemesinde myelin kılıfının çapında azalma, aksonal dejenerasyon ve yer yer de demiyelinizasyon izlenmiştir. Olguların %71,4'de {10 olgu) ağır ve orta derecede aksonal dejenerasyon ve demiyelinizasyon bulunmuştur. Geri kalan %28,6 (4 olgu) olguda ise hafif derecede değişiklikler izlenmiştir. Bu değişiklikler olguların apne indekseri ile karşılaştırılınca, apne indeksi 30'dan büyük olan olgulardaki aksonal ve myelin kılıfı değişikliklerinin daha belirgin ve ağır olduğu ortaya konmuştur.

5. Yaşları 30'un altına ve AHI'lcri 26 ve 18 olan iki olgunun histopatolojik değişiklikleri orta derecede, aksonal ve myelin dejenerasyonunun hafif derecede olması dikkat çekici bulunmuştur.

Bu çalışmada orofarengeal histopatolojik değişikliklerin artan intralüminal negatif basınç ve/veya horlamaya bağlı vibratuar travma sonucu geliştiği düşüncesini doğrulamaktadır. Ancak histopatolojik değişikliklerin AHI yüksek olan olgularda daha ağır olması ve genç yaştaki olgularda ise daha hafif izlenmesi şu iki sonucu doğurmuştur.

a. Histopatolojik değişiklikler OUA'de sinirsel ve kas zedelenmesinin bir göstergesidir. Bu zedelenmenin şiddeti OUA'nin ağırlığı ile daha belirgin olarak izlenmektedir.

b. Uzun süre devam eden tavmatik faktörler kas ve sinirsel zedelenmeyi ve doku ödemini artırmaktadır. Bu fizyopatolojik durum ise uyku apnesinin şiddetlenmesine neden olmaktadır. Bu durum OUA'nin ve horlamanın ileri yaşlarda daha fazla görülmesine de açıklık getirmektedir.

Farengeal hava yolunun posif olarak oluşan kollapsı trakeostomi ile bypass yapılınca durdurulabildiği veya nazal - CPAP kullanımında azaldığı bilinmektedir (2). Acaba OUA'li olgulardaki histopatolojik değişiklikler trakeostomi den veya nazal-CPAP uygulanmasından sonra farengeal kollaps gibi gerileyecekmidir? Bu konu henüz aydınlatılamamıştır. Bu konuların geniş olgu grublarında farklı parametreler altında incelenmesine ihtiyaç vardır.

Yazışma Adresi: Dr. Mustafa GEREK
Gülhane Askeri Tıp Akademisi
Kulak Burun Boğaz
Anabilim Dalı
Etlik, 06018, ANKARA

KAYNAKLAR

1. ANCH AM, REMMERS JE, BUNCE H. Supraglottic Airway Resistance in Normal Subjects and Patients With Occlusive Sleep Apnea. J. Appl Physiol Respir environ Exercisc Physiol 53: 1158-1163; 1982.
2. BROWN H, MCCLEAN PA, BOUCHER R. HOFFSTEIN ZV.Changes in Pharengeal Cross-Sectional Area With Posture and Application of Contiuous Positive Airway Pressure in Patients With Obstructive Sleep Apnca. Am Rev Respir Dis136: 628 - 632; 1987
3. DÜNDAR A, GREEK M, ÖZKAPTAN Y, ÖNDER T.: Surical Results of Obstructive Sleep Apnea. Proceedings of XV. World Congress of Otorhinolaryngoology, Head and Neck Surgery, 20-25 June 1993, Istanbul, TURKEY, pp. 925-928
4. DÜNDAR A, GEREK M, ÖZÜNLÜ A, YETİŞER S. Patient selection and surgical results in Obstructive sleep apnea. Eur Arch Otorhinolaryngol, 254 (Suppl. 1): 157- 161, 1997.
5. FUJİTA S. Pharyngeal Surgery for Obstructive Sleep Apnea and Snoring. Snoring and Obstructive Sleep apnea, Second Edition. Eds: Fairbanks NF ve Fujita S. Raven Press, Ltd, New York 1994. Sayfa: 77 - 96.
6. GEREK M, YETİŞER S, DÜNDAR A: Detection of Obstruction by MRI in Patients with Obstructive Sleep Apnea. Procceedings of 15 th World Congress of Otorhinolaryngology, Head and Neck Surgery; 2-7 MARCH 1997, Sydney - AVUSTRALIA, pp. 683-686.
7. HUDGEL DW, HARASICK T. Fluctation in Timining of Upper Airway and Chcst Wall Inspiratory Muscle Activity in Obstructivc Sleep Apnea J. Appl. Physiol. 69(2): 443-450; 1990.
8. SHEPARD JW, GEFTER WB, GUILLEMIAULT C, HOFFMAN CA, HOFFSTEIN V, HUDGEL DW. SURATT PM, White DP. Evaluatıon of the Upper Airway in Patients With Obstructive Sleep Apnea. Sleep 14:361 -371; 1991.
9. SURATT PM, DEE P, ATKINSON RL. Fluoroscopic and Computed Tomographic Fcatures of The Pharyngeal Airway in Obstructive Sleep Apnea. Am Rev Respir Dis 127:487-492; 1983.