X'E BAĞLI NONSENDROMİK RESESİF İŞİTME KAYBI (+)

X-LINKED NONSYNDROMIC HEREDITARY HEARING LOSS

Dr. Fazıl APAYDIN (*), Dr. Markus PFISTER (**)
Dr. Müslüm BEREKETOĞLU (*), Dr. Onur TURAN (*), Dr. Suzanne LEAL (***) Dr. Vecihi BİLGEN (*), Dr. Hans-Peter ZENNER (**)

ÖZET: Çocukluk çağı işitme kayıplarının en sık nedeni nonsendromik genetik işitme kaybıdır. Bu kayıpların %1-5'i X'e bağlı olarak ortaya çıkmaktadır. X'e bağlı işitme kayıplarında kadınlar taşıyıcı, erkekler ise etkilenen durumundadır. Ancak nonsendromik resesif işitme kaybı olan ailelerde taşıyıcı durumundaki kadınlarda da hafif veya orta derecede işitme kaybı ortaya çıkabilmektedir. Bu çalışmada nonsendromik X'e bağlı resesif işitme kaybı düşünülen 5 ailenin verileri sunulmuş, herediter geçiş şeklinin değerlendirilmesindeki kriterler değerlendirilmiş ve ailenin birinde görüldüğü gibi, otozomal resesif geçiş ile karıştırılabilen X'e bağlı resesif işitme kaybının ayırım tanısı tartışılmıştır.

Anahtar Sözcükler; X kromozomu, işitme kaybı, iletim tipi/genetik, işitme kaybı, norosensoriyel/genetik. Odyometri, pür ton, Soyağacı, Fenotip, Nonsendromik

SUMMARY: The main reason for the hearing loss in childhood is nonsyndromic hereditary hearing loss. The mode of inheritance is X-linked in 1-5 % of the cases. In this kind of inheritance the females are usually carriers and the males are affected. Nevertheless, some carriers may also have mild to moderate hearing loss whereas the affected males is likely to have severe hearing loss. In this study, the data obtained from 5 families that thought to have X-linked inheritance were presented. The criteria for X-linked inheritance were evaluated and its differential diagnosis with the autosomal recessiye inheritance was discussed.

Key Words: X chromosome, Hearing Loss, Conductive/genetics, Hearing Loss, Sensorineural/genetics, Audiometry, Pure-Tone, Pedigree, Phenotype, Nonsyndromic

GİRİŞ

Tüm işitme kayıplarının içinde X kromozuna bağlı gen defektleri yaklaşık % 1.7 oranındadır (3). İşitme kaybı çeşitli X kromozomu hastalıklarının bir özelliğidir. Bunlar arasında Alport sendromu, Norrie hastalığı, Hunter sendromu ve orbito-palato-digital sendrom gibi iyi tanımlanmış kompleks sendromlar bulunmaktadır (6). Bunların dışında 4 tip X'e bağlı işitme kaybı tanımlanmıştır (5).

1. Erken başlangıçlı progresif nörosensoriyel işitme kaybı (MIM 304700) ilk olarak 1960 yılında Norveç'li bir aile üzerinde saptanmış ve DFN1 lokusu Xq22 geninde haritalandırılmıştır (7). Ancak daha sonra daha dikkatli çalışıldığında aynı ailede körlük, distoni, fraktürler ve mental gerilik de olduğu saptanmış ve yeniden sendromik olarak sınıflandırılmıştır (Mohr-Tranebjaerg sendromu) (10).

2. Konjenital nörosensoriyel işitme kaybı (MIM 304500, DFN2).

3. Perilenfatik gusher ile progresif mikst tip işitme kaybı (MIM 304400, DFN3)

4. Yüksek ton nörosensoriyel işitme kaybı (MIM 304600, DFN4).

Bunlardan progresif ve yüksek ton tipinde işitme kaybı konuşma gelişiminden sonra ortaya çıkmaktadır. Konjenital ve mikst tip işitme kaybı tipinde ise işitme kaybı prelingualdir. Mikst tip işitme kayıplı hastalarda nörosensoriyel işitme kaybı çok hızlı bir şekilde ortaya çıkabilmektedir (4) ve bu nedenle bu hastalar hakkında sadece odyograma bakarak karar vermenin doğruluğu tartışmalı olabilir. X'e bağlı perilenfatik gusher ile progresif mikst tip işitme kaybı olgularında tüm frekansları içine alan şiddetli bir işitme kaybı söz konusudur. Stapes mobilitesi azalmıştır. Fakat stapes refleks testiyle gösterilebilecek bir stapes fiksasyonu yoktur (2). Vestibüler fonksiyon azalmış olabilir. Cerrahi sırasında slapes tabanının açılması anormal miktarda perilenfin ortaya çıkmasına yol açarak ameliyatın tamamlanmasını engellemektedir. Perilenfatik gusher subaraknoid ve perilenfatik aralıklarla anormal geniş bağlantı nedeniyle olmaktadır(4,2). Taşıyıcı kadınların yaklaşık % 50'sinde hafif nörosensoriyel veya mikst tip işitme kaybı görülebilirken vestibüler fonksiyon normaldir (4).

(*) Ege Üniversitesi Tıp Fakültesi KBB Hastalıkları Anabilim Dalı, Bornova/İZMİR
(**) Tübingen Üniv. Tıp Fak. KBB Anabilim Dalı, ALMANYA
(***) Rockefeller Üniv. İstatistiki Genetik Laboratuarı, A.B.D.
(+) 23-27 Eylül 1997 Antalya'da yapılan 24. Ulusal Kulak- Burun-Boğaz ve Baş-Boyun Cerrahisi Kongresi'nde sunulmuştur.

X'e bağlı resesif kalıtım ile ilgili kriterler tablo 1' de sıralanmıştır. Soyağaçlarının çizimi sırasında bu kriterler gözönüne alınarak kalıtım tipi hakkında karar verilmektedir.

Tablo 1: X'e bağlı resesif kalıtımda göz önünde tutulması gereken kriterler (9).

1. Hastalık erkeklerde kadınlardan daha fazladır.
2. Hastalıktan sorumlu gen etkilenmiş erkekten kızlarının hepsine aktarılır.

Bu kızların erkek çocuklarına hastalığı geçirme şansı %50'dir.

3. Gen hiçbir zaman babadan erkek çocuğa aktarılmaz, fakat kız çocukların hepsine aktırılır.
4. Gen bir dizi taşıyıcı kadın ile aktarılabilir. Eğer böyle ise bir ailede etkilenen erkekler kadınlar aracılığıyla akrabadır.
5. Heterozigot kadınlar genellikle etkilenmemekledir, ancak bazı kadınlarda işitme kaybı değişik şiddette ortaya çıkabilir.

Bu çalışmada nonsendromik X'e bağlı resesif işitme kaybı düşünülen 5 ailenin verileri sunulmuş veotozornal resesif geçiş ile ayırım tanısı tartışılmıştır.

YÖNTEM VE GEREÇLER

1994-1995 yılları arasında, ailelerden birden fazla kişide nonsendromik işitme kaybı birey bulunması nedeniyle soyağaçları çizilen 52 aile arasında 5 ailede X'e bağlı geçiş olabileceği düşünüldü (1). Daha sonra bu aileler yakın incelemeye alındı. Aileler ziyaret edilerek veya hastaneye davet edilerek soyağaçları ile ilgili anammez derinleştirildi. Ulaşılabilen tüm aile bireyleri KBB bakısı, pür ton odyolojik inceleme ve daha sonraki DNA analizleri için imzalı onay alındıktan sonra kan alındı. Bu araştırmalar sonunda, yeni elde edilen bilgiler ışığında bir ailede geçişin otozomal resesif olduğu anlaşıldı.

BULGLAR

Şekil 1'de gösterilen aile evlerinde ziyaret edildi. Bu bireylerin pür ton odyometik incelemesi Hort-mann DA 323 portatif diagnostik odyometri ile yapıldı. Soyağaçındaki II: 1 numaralı birey 63 yaşında olup otoskopide sağ kulak zarı retrakte, sol kulak zarı ise aktif kronik otitis media olarak değerlendirildi. Anamnezle bu kişinin çocukluğundan beri duymadığı iletildi. Pür ton odyometrik incelemede bilateral ileri derecede mikst tip işitme kaybı saptandı.

II: 8 numaralı kişi ise 71 yaşında olup otoskopide kulak zarları normal olarak izlendi. Anamnezde bi kişinin 8 yaşına kadar duyabildiği, ancak 8 yaşından sonra duymasını hızla kaybettiği söylendi. Pür ton odyometrik incelemede bilateral çok ileri derecede mikst tip işitme kaybı olduğu gözlendi.

III: 7 numaralı kız 17 yaşındaydı. Otoskopide her iki kulak zarında hafif bir retraksiyon izlendi. Küçüklüğünden beri az duyan bu kişi son 2 yıldır duyması daha ağırlattığı için işitme cihazı takmaya başladığı öğrenildi. Odyometrik incelemede sağ kulakta ileri derecede mikst tip işitme kaybı, sol kulakta ise hafif derecede nörosensoriyel işitme kaybı saptandı.

III: 11 numaralı kadın 38 yaşında olup otoskopide bir patoloji izlenmedi. Çocukluğundan beri duyma sorunu olduğunu belirten hastanın konuşması düzgündü. Kendisi bu ailenin araştırılması sırasında kon-

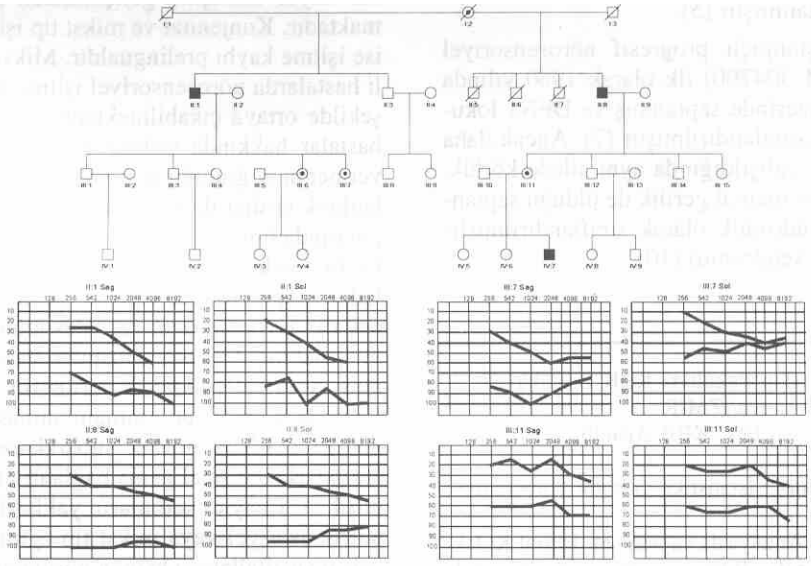

Şekil 1: Perilenfatik gusher ile X'e bağlı mikst tip işitme kaybı gösteren bir soyağacı örneği

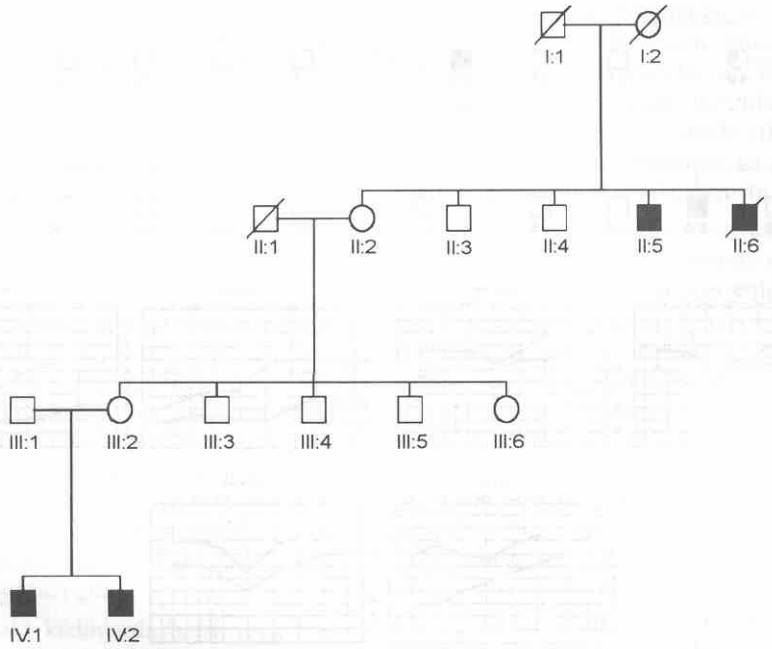

Şekil 2: X'e bağlı kalıtım gösterdiği düşünülen bir soyağacı.

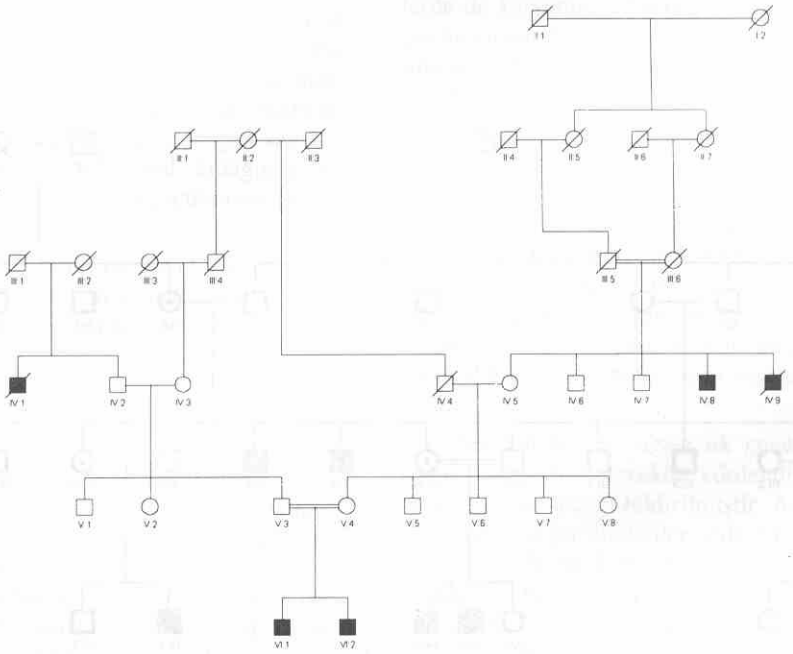

Şekil 3: Şekil 2'de gösterilen soyağacının detaylı bir anamnez sonrası yeniden çizilmiş hali. Bu soağacı otozomal resesif kalıtıma güzel bir örnek göstermektedir.

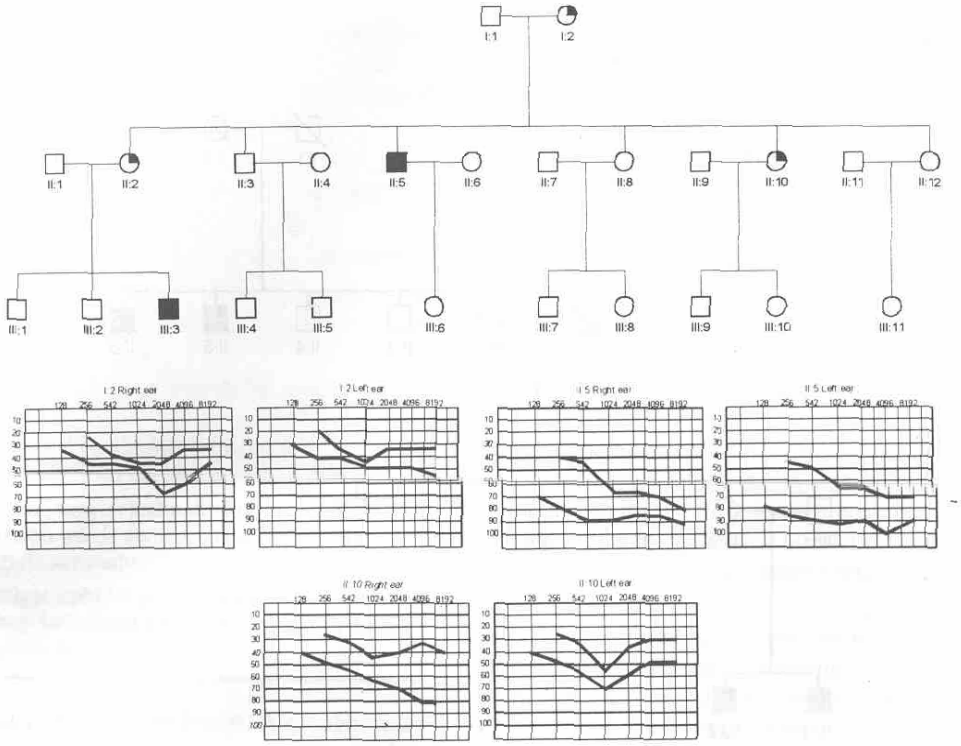

Şekil 4: X'e bağlı geçiş gösteren bir soyağacı örneği. Taşıyıcı durumda olup işitme kaybı olan kadınların odyoramları da eklenmiştir

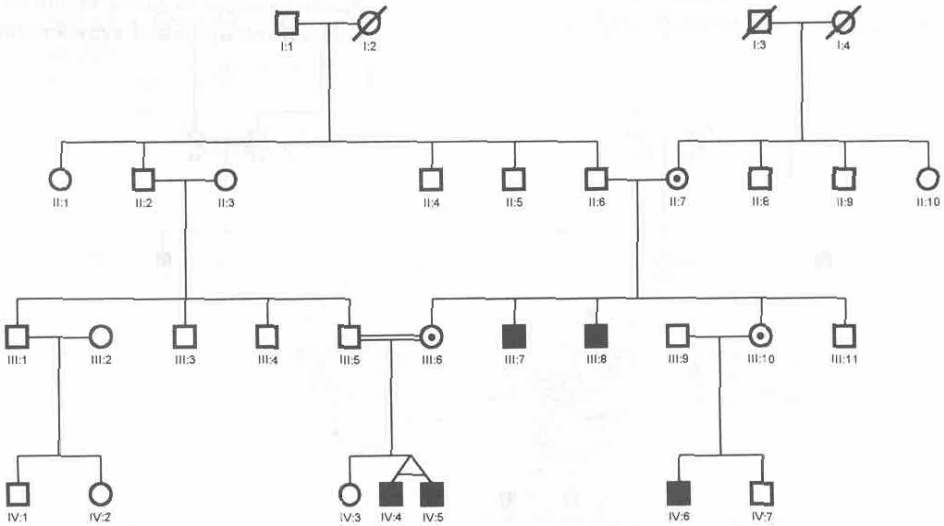

Şekil 5 : Bu soyaağacı X'e bağlı geçiş için oldukça tipik bir örnek.

tak kurulun kişi olduğundan ev ziyareti öncesi defalarca telefonla görüşüldü ve bu konuşmalar sırasında bir anlaşamama sorunu ile karşılaşılmadı. Şaşırtıcı olan pür ton odyometrik incelemede bilateral orta derecede mikst tip işitme kaybı olduğu gözlenmesiydi. Hasta son 5 yıldır bir komşusundan bulduğu işitme cihazını arada sırada kullandığını söyledi.

IV: 7 numaralı çocuk 6 yaşındaydı ve otoskopi normaldi. Doğuştan duymadığı ifade edilen çocuk pür ton odyometriye uyum sağlayamadı. İki yaşındayken yapılan beyin sapı uyarılmış yanıt odyometrisinde (BERA) herhangi bir eşik saptanamadığı anlaşıldı.

Şekil 2'de gösterilen soyağacında da X'e bağlı bir geçiş düşünüldü. Ancak X kromozomu üzerinde yapılan moleküler biyolojik incelemeler sonucu herhangi bir lokus saptanamayınca aile anamnezi daha da derinleştirildi ve özellikle akraba evliliği varlığı konusu defalarca soruldu. Önce ısrarla akraba evliliği olmadığı söylenmesine karşın aynı aileden farklı kişilere sorulduğunda **Şekil** 3'de görülen soyağacı elde edildi ve ortaya X'e bağlı değil, otomzomal resesif kalıtım gösteren bir soyağacı çıktı.

Taşıyıcı durumdaki kadınlarda hafif veya orta derecede işitme kaybı olabileceğine iyi bir örnek **Şekil 4'te** yer alan soyağacındaki odyogramlarda izlenmektedir. Bu soyağacında er alan 111:3 odyometrik incelemeye uyum sağlayamadı. 1.5 yaşındayken yapılan BERA'da sağ kulakta 95, sol kulakta ise 90 dB eşik elde edildiği görüldü. 11:5 ise yapılan pür ton odyometrik incelemede kofoz saptandı.'

Şekil 5'te yer alan soyağacı X'e bağlı geçiş için oldukça tipik bir örnek olmasına karşın ne yazıkki IV:4 ve IV:5'in BERA incelemesi soyağacı çiziminden sonra aile daha ileri araştırmaya izin vermedi. BERA incelemesinde IV:4 numaralı çocuğun sağ kulağında yanıt elde edilmezken, sol kulağında 40 dB'de eşik saptandı; IV:5 numaralı çocukta ise her iki kulakta da yanıt elde edilemedi.

Şekil 6'daki soyağacı ilk ele alındığında sadece erkekler etkilendiği için yapılan genetik konsültasyon sonrası X'e bağlı geçiş olabileceği düşünüldü.

TARTIŞMA

Dört tip X'e bağlı nonsendromik işitme kaybından üçü sadece nörosensoriyel işitme kaybı şeklindedir. Başlangıç yaşı ve işitme kaybının şiddetine göre ele alındığında, konjenital ileri derecede nörosensoriyel işitme kaybı, erken başlangıçlı nörosensoriyel işitme kaybı ve orta derecede nörosensoriyel işitme kaybı şeklinde bir sınıflama ortaya çıkarmaktadır. Nörosensoriyel ve iletim tipi bir kaybı kombinasyonu, perilenfatik gusher ile birlikte progresif X'e bağlı mikst tip işitme kaybı için karakteristiktir ve bu tip en büyük sıklıktadır[6]. **Şekil** 2'de sunulan soyağacı da bu tipe uymaktadır. Ancak bu aile bireylerinin hiçbiri opere edilmemiştir. Vestibüler sistem muayenesi ve temporal kemik bilgisayarlı tomografik incelemesi için çağrılmalarına karşın bu aile bireylerinden hiçbiri uzak olduğu ve maddi durumlarının iyi olmadığı için gelmemişlerdir. Bu nedenle etkilenmiş kişi ve taşıyıcıların vestibüler sistemleri ve perilenfatik gusher hakkında bir yorum yapılamamıştır.

Şekil 1'de gösterilen soyağacındaki aile bireylerinin odyometrik incelemelerinde etkilenmiş üç kişiden ikisinde ileri derecede mikst tip işitme kaybı saptanmıştır. Üçüncü kişi ise küçük olduğundan pür ton odyometriye adapte olamamıştır. Her iki kişi de de işitme kaybının postlingual olarak ortaya çıktığı, ancak çocukluk yıllarında çok hızlı ilerleme gösterdiği, bu nedenle bu kişilerin çok zor anlaşılan birkaç kelime dışında konuşamadıkları gözlenmiştir. Taşıyıcı kadınların bazılarında da hafif ve orta derecede mikst tip işitme kaybı saptanmıştır. Şekil 4'te yer alan taşıyıcı durumdaki kadınlarda da hafif veya orta derecede işitme kaybı dikkati çekmektedir. X'e bağlı non-sendromik işitme kaybı görülen ailelerde bazı taşıyıcı kadınların da etkilendikleri başka çalışmalarda da bildirilmiştir (2,8).

Şekil 2 ve Şekil 3'deki soy ağaçları, anamnezde eterli titizlik gösterilmediği veya soyağacı çıkarılması için yeterli zaman ayrılmadığı takdirde nasıl kolaylıkla yanılgıya düşülebileceğini göstermek için konmuştur. Bu sorun detaylı incelemeye aldığımız başka ailelerde de karşımıza çıkmıştır. Bu, nedenle soyağaçları çizimi sırasında sadece bir kişiden alınan bilgiyle yetinilmemeli, olanak oranında fazla aile bireyine aynı bilgiler sorulmalıdır.

Şekil 5'te yer alan soyağacı X'e bağlı geçiş için oldukça tipik bir örnek olmasına karşın aile kooperasyona girmeyi kabul etmemiş ve tüm aile bireylerinde detaylı bir inceleme yapılamamıştır. Çalışmalarımız sırasında iki kez karşılaşılan bu durum, ailelerin yeterli bir şekilde anlatılanları kavramamaları, çocukların işitme engeli nedeniyle aşırı duygusal reaksiyon vermeleri, hastane personelinin kendilerine iyi davranmadığım düşünmeleri gibi nedenlerle oltaya çıkmıştır.

Şekil 6'daki soyağacı ilk genetik konsültasyon sonucunda sadece erkekler etkilendiği için X'e bağlı bir geçiş olabileceği bildirilmiştir. Ancak bu çalışmada sunulan diğer ailelerden elde edilen bilgi birikimi ve bu konu ile ilgili literatürün iyice elden geçirilmesi sonucunda bu ailede otozomal resesif geçiş olasılığı da bulunduğunu düşündürmüştür. Kesin ayırım tanı, bu ailenin daha detaylı incelenmesi ve moleküler biyolojik analizi sonrası belli olabilir.

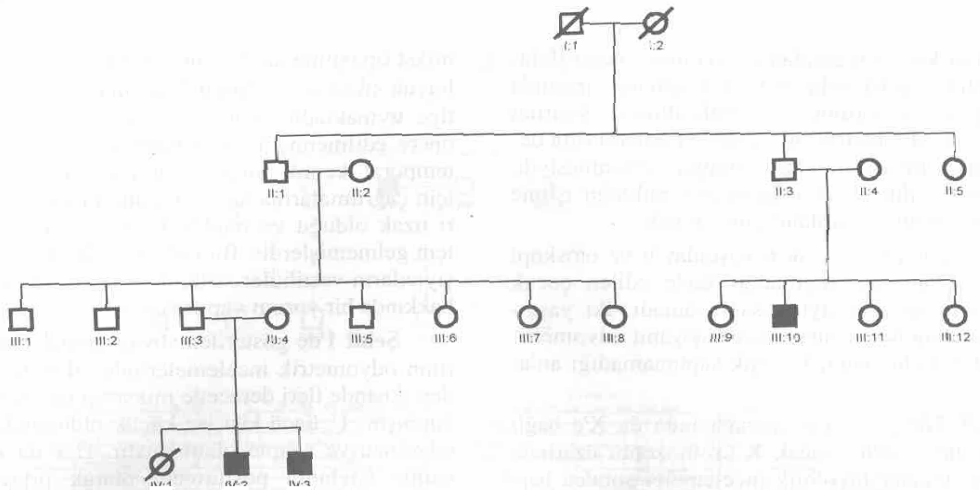

Şekil 6 : İlk ele alındığında sadece erkekler etkilendiği için X'e bağlı bir geçiş olabileceği düşünülen, ancak otozomal resesif geçiş olasılığı da bulunan bir soyağacı.

Bugüne değin X kromozomuna bağlı olarak nonsendromik işitme kaybı yaptığı saplanan 5 lokus ve 2 gen saptanmıştır **(Tablo 2)**, ancak daha sonra DFN1'in sendromik bir durum olduğu ortaya konmuştur. Şekil 1'deki soyağacında yer alan kişilerden alınan kan örneklerinde linkage analizi ve moleküler biyolojik analizler sürmektedir. Bu analizlerin bitiminde bu soyağacı hakkında ek yorum yapma olanağı doğacaktır.

Lokus adı	Lokasyon	Gen	MIM numarası
DFN1	Xq22	DDP	304700
DFN2	Xq22	Bilinmiyor	304500
DFN3	Xq21.1	POU3F4	304400
DFN4	Xq21.2	Bilinmiyor	300030
DFN6	Xq22	Bilinmiyor	300066

Tablo 2: X Kromozomuna bağlı olarak nonsendromik işitme kaybı yaptığı saptanan lokus listesi

Sonuç olarak, nadir görülen X kromozomuna bağlı nonsendromik işitme kayıplı ailelerin ortaya çıkarılması iyi bir anamnez, soyağacı çizimi, KBB muayenesi, odyovestibüler inceleme ve eğer mümkünse temporal kemiğin bilgisayarlı tomografik incelemesi yapıldıktan sonra gerçekleşebilir. Bu aileler saplandıktan sonra yakın takibe alınmadı ve elde edilen veriler daha sonra kullanılabilmek için titizlikle saklanmalıdır.

Yazışma Adresi: Dr. Fazıl APAYDIN
Ege Üniversitesi Tıp Fak.
KBB Anabilim Dalı
Bornova, 35100/İZMİR

KAYNAKLAR

1.APAYDIN F, LEAL SM, IBER M, KANDOĞAN T, BRÂNDLE U, PFISTER M, CURA O, ZENNER HP: Nonsendromik genetik işitme kaybı. Türk otolarengoloji Arşivi 33: 151-154, 1995
2. CREMERS CWR, HOMBERGERN GCHJ, SCAF JJ, HUYGEN PLM, VOLKERS WS, PINCKERS AJLG: X-linked progressive mixed deafness with perilymphatic gusher during stapes surgery. Arch Otolarngol 111; 249-254, 1985
3.FRASER G: Sex-linked recessive congenital deafness and the excess of males in profound childhood deafness. Ann Hum Genet 29: 171-196, 1965
4.GLASSCOCK ME: The stapes gusher. Arch Otolaryngol 98; 82-91,1973
5.KONIGSMARK BW, GORLIN RJ. Genetic and metabolic deafness. Philadelphia: Saunders, 1976.
6. MCKUSICK VA: Mendelian inheritance in man 10th edn Baltimore: Johns Hopkins University Press, 1992
7. MOHR J, MAGEROY K: Sex linked deafness of a possibly new type. Acta Genel Stat Med 10: 54-62, 1960
8.NANCE WE, SETLEFF RC, MCLEOD A, SWEENEY A, COOPER C, MCCONNELL: X-linked mixed deafness with congenital fixation of the stapedial footplate and perilymphatic gusher. Birth defects 7:64-69, 1971
9. THOMPSON MW, MCLNESS RR, WILLARD HF: Thompson&Thompson: Genetics in Medicine, 5th ed., W.B. Saunders Company, Philedelphia, 1991
10. TRANEBJAERG L, SCHWARTZ C, ERIKSEN H, ANDREASSON S, PONJAVIC V, DAHL A, STEVENSON RE, MAY M, ARENA F, BARKER D, ELVERLAND HH, LUBS H: AnewXlinked recessive deafness syndrome with blindness, dystonia, fractures, and mental deficiency is linked to Xq22. J Med Genet 32:257-63, 1995