NAZAL POLİPOZİS TEDAVİSİNDE MİKRODEBRİDER UYGULAMASI: ENDOSKOPİK TRANSNAZAL YÖNTEM

MICRODEBRIDERS IN THE TREATMENT OF NASAL POLYPOSIS; AN ENDOSCOPIC TRANSNASAL METHOD

Dr. Yücel ANADOLU (*), Dr. Lokman UZUN (*), Dr. Yücel AKBAŞ (*)

ÖZET: Artroskopik cerrahide kullanılan mikrodebriderler, 1992 yılından itibaren sinonazal cerrahide uygulamaya girmiş, uygulamasının teknik olarak kolay olması, hastalarda daha az ağrıya sebep olması, operasyon süresini kısaltması ve komplikasyon riskini azaltması özellikleriyle endoskopik sinüs cerrahisinde kabul görmüştür. Ocak 1993-Haziran 1997 tarihleri arasında, nazal polipozis tanısıyla kliniğimize başvuran 334 hastanın 120'si mikrodebrider kullanılarak geri kalanı ise geleneksel endoskopik cerrahi yöntemleriyle opere edildi. Bu makalede, geleneksel endoskopik cerrahi yöntemi ile ve mikrodebrider kullanılarak opere edilen hasta gruplarında sonuçlar karşılaştırıldı. Mikrodebriderin uygulandığı hasta grubunda kanamanın daha az olduğu, operasyon süresinin daha kısa ve komplikasyon riskinin daha düşük olduğu saptandı.

Anahtar Sözcükler: Nazal polipozis, Mikrodebrider, Endoskopik transnazal yöntem

SUMMARY: Since 1992, the microdebriders had been started to be using in endoscopic sinonasal surgery. In nasal polyposis, there are a lot of advantages of the microdebriders. The term between January 1993 and June 1997, 334 patients with nasal polyposis has admitted the Ankara University faculty of Medicine, Department of ENT. 120 patients are operated using microdebrider, others are operated by traditional endoscopic surgery. In this article we compared the patients who underwent nasal polypectomy with microdebrider and forceps. In the operations which is used microdebrider, we detected, less bleeding, pain and complication rate and shorter duration of operation.

Key Words: Nasal polyposis, Microdebrider, Transnasal endoscopic aproach

GİRİŞ

Nazal kavite ve sinüsler, rölatif olarak vücudun dar anatomik bölümleri olmakla birlikte, pek çok vital organ ve yapıyla komşuluk halindedir. Bu sebeple sinonazal cerrahide başarılı sonuç; cerrahın operasyon sahasına hakim olması, patolojik dokunun yaygınlığını tam olarak değerlendirebilmesi ve çevre dokuya mümkün olduğunca zarar vermemesi ile yakından ilişkilidir.

Geleneksel sinonazal cerrahi tekniklerinin ve nazal polipoziste avülsiyon tekniklerinin pek çok problemleri vardır. Cerrahın, operasyon sırasında, operasyon sahasını ve patoloji sınırlarını tam olarak değerlendirme konusunda sorunları ortaya çıkabilmektedir. Kullanılan aletlerin sebep olduğu mukoza yaralanmaları skatris dokusu ile iyileşmekte, postoperatif adezyon riski artmakladır.

İlk olarak artroskopik cerrahide kullanılan mikrodebriderler, 1992 yılında endonazal ve sinüs cerrahisi uygulamalarında kullanılmaya başlanmıştır. Günümüzde ise sinonazal cerrahiye uygun tasarımlarla, sinonazal cerrahide giderek artan bir popülarite kazanmakladır.

Mikrodebrider, osilasyon yapan bir çeşit bıçak olup, aynı düzenekte yer alan irrigasyon ve aspirasyon sistemleri ile kan ve doku parçalarının operasyon sahasından uzaklaştırılmasını sağlayarak hızlı ve güvenli bir diseksiyon sağlar. Bir mikrodebrider ünitesi, disposable bıçak (blade) ve onu tutmaya yarayan piasemen (handpiece) (Resim 1 ve 2), güç kaynağı, pedal (foolswitch) (Resim 3)'den oluşmaktadır. Bladeierin de iki komponenti vardır; dışta kılıf, içte ise kesici ve işlem sırasında osilasyon yapan bıçak bulunmaktadır. İç bıçağın merkezi kısmındaki kanal, kan ve rezeke edilen doku debrislerinin sürekli aspirasyonunu sağlaması bakımından önemlidir (5,7).

Resim 1. Piascmen (handpiece) ve disposable blade

Ankara Üniversitesi Tıp Fakültesi KBB Hastalıkları Anabilim Dalı/ANKARA

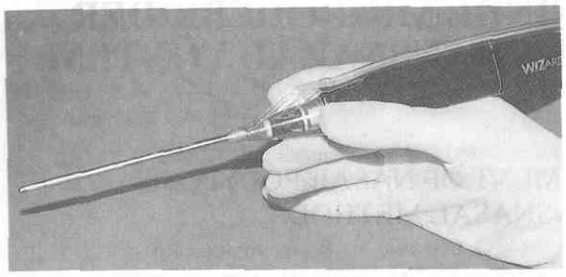

Resim 2. Mikrodebriderin tutulması

Resim 3. Güç kaynağı ve pedal

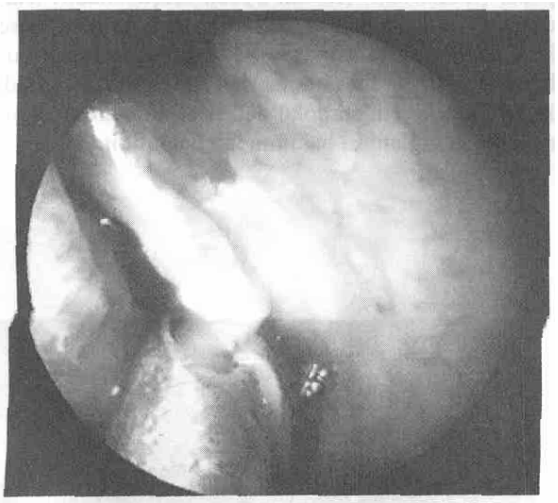

Resim 4. Nazal polipoz tedavisinde mikrodebrider uygulaması

Mikrodebriderler, düzeneklerindeki irrigasyon ve sürekli aspirasyon sistemiyle, kan, mukus ve doku debrislerinin operasyon sahasından uzaklaştırılması ile cerraha daha iyi görüş alanı sağlar. Çevre dokuya travmatik etkisinin minimal düzeyde olması özelliği ile komplikasyon oranı düşmekte, daha hızlı iyileşmeye imkan vermektedir (4,8).

Bu çalışmada, endoskopik transnazal yöntemle, nazal polipozun tedavisinde mikrodebrider uygulamasının sonuçları tartışılmıştır.

YÖNTEM VE GEREÇLER

Ocak 1993-Haziran 1997 yılları arasında, Ankara Üniversitesi Tıp Fakültesi Kulak Burun Boğaz Anabilim Dalı'nda, fonksiyonel endoskopik sinüs cerrahisi (FESC) uygulanan 845 hastanın 334 tanesine (% 39) mikroderbrider (Xomed 3.5 mm. Wizard) kullanılarak opere edildi. Geleneksel endoskopik cerrahi aletlerinin kullanıldığı 214 ve mikrodebrider kulanılarak opere edilen nazal polipozisli 120 hasta çalışma grubu olarak alındı, çalışma grubundaki hastalar 17-62 yaşları arasındaydı (yaş ortalaması 41). Endoskopik cerrahi işlemler pantokain topikal anestezisini takiben jetokain infiltrasyon anestezisi altında yapıldı. Olguların kontrol muayeneleri, postoperatif 1 hafta süreyle günlük olarak yapıldı. Çalışmada, her iki operason sırasında olan kanama, operasyon süresi, komplikasyon oranları ve her iki tekniğin birbirine olan avantaj ve dezavantajları karşılaştırıldı.

SONUÇLAR

Çalışma sonucunda elde edilen sonuçlar Tablo 1'de özetlenmiştir. Endoskopik yöntemle forseps kullanılarak nazal polipektomi yapılan hasta grubunda (A grubu) ortalama operasyon süresi 44.3 dakika, mikrodebrider kullanılarak yapılan (B grubu) operasyonların ortalama süresi. 33.6 dakika olarak saptandı (x2:13.33,SD:4,$p<0.01$).

A grubundaki operasyonlardaki ortalama kanama miktarı, 96.6 ml., B grubundaki operasyonlarda ortalama 70.3 ml. olarak saptandı (x2014.33, SD: 6, $p<0.05$). Operasyon sırasında, mikrodebrider uygulanan hasta grubunda hastaların daha az ağrı duyduğu, bu sebeple de ameliyat ekibi ile hastanın kooperasyonunun daha iyi olduğu, saptandı. Mikrodebrider sonrası aynı hastada forseps kullanıldığında daha fazla ağrı duyusunun ortaya çıktığı izlendi. Forseps kullanılarak endoskopik nazal polipektomi yapılan hastalardan 2 tanesinde (% 6.6), postoperatif 2. ayda yapılan muayenede nazal sinesi saptandı. Mikrodebrider kullanılan grupta kurutlanma dışında komplikasyon izlenmedi.

Tablo 1. Konvansiyonel Yöntemlerin Kullanıldığı (A grubu) ve Mîkrodebriderlerin Kullanıldığı (B grubu) Hasla Gruplarındaki Sonuçlar

	A Grubu	B Grubu
Ortalama Operasyon Süresi (dk.)	44.3	33.6
Ortalama Kanama Miktarı (ml)	96.6	70.3
Ağrı	++/+++	+/++
Komplikasyon	Sineşi	–

TARTIŞMA

Geleneksel endoskopik cerrahide kullanılan aletlerle yapılan nazal polipozisin tedavisinde, operasyon sırasında ve postoperatif dönemde karşılaşılan pekçok sorun vardır. Operasyon sırasında kanamanın olması, cerrahın, operasyon sahası ve patolojik dokunun sınırlarını tam olarak değerlendirememesine, disseke edilen dokunun cerrahi aletle birlikte her seferinde nazal kaviteden çıkarılıp, tekrar uygulanması, çevre dokuya travmatik etkiyi artırmakta ve operasyon süresini uzatmaktadır. Avülsiyon tekniğinde, patolojik dokunun sadece tutulan bölgesi izlenebilmekte, ekstirpasyon sırasında beraberinde hangi anatomik oluşumlara zarar verdiği tam olarak değerlendirilememektedir. Bu durum, vital organlara komşuluğu olan sinonazal bölgedeki cerrahi girişimler için bir dezavantaj oluşturmaktadır.

Mikrodebriderler, osilasyon yapan bıçakları ile yumuşak doku diseksiyonunun güvenli bir biçimde yapılmasını sağlayan aletlerdir. Dokuya etkisi kesme esasına dayandığı için, koparma esasına dayalı geleneksel sinüs cerrahisi aletlerine göre daha az çevre doku hasarı oluştururlar. İç blade'in merkezinde bulunan aksiyel oluk, işlem sırasında sürekli aspirasyona imkan vermektedir. Mikrodebriderin dokuyu yırtma yerine keserek ilerlemesi ve açığa çıkan kanamanın sürekli aspire edilmesi, kansız bir operasyon yapılmasına imkan verir (3,5). Yaptığımız çalışmada, konvansiyonel yöntemle yapılan polipektomide ortalama kanama miktarını, 96.6 ml., mikroderbrider kullanılarak yapılan operasyonda ortalama kanama miktarını 70.3 ml. olarak saptadık.

Mikrodebrider ile yapılan işlem sırasında dokunun tutulması, kesilmesi, cerrahi ortamdan uzaklaştırılması ve açığa çıkan kanamanın uzaklaştırılması tek bir aletle yapıldığı için, hem operasyon süresi kısalır, hem de cerrahi güvenilirlik artar. Bizim uygulamamızda konvansiyonel teknikle yaptığımız nazal polipektomi ortalama 44.3 dakika sürerken, mikrodebrider ile operasyon süresi ortalama 33.6 dakika kadar olmaktadır. Geleneksel yöntemde, mukozal yaralanmalar, skatris dokusu ile iyileşmekte, postoperatif sineşi riski artmaktadır.

Antrum tabanı ve frontal reses bölgesindeki patolojilere şaftı düz olan mikrodebriderler ile ulaşılamaz. Bu bölgedeki patolojilere ulaşmak amacıyla şaftına 20-30 derece angulasyon verilmiş kesiciler uygulamaya girmiştir (5).

Mikroderbriderlerin sinonazal cerrahideki uygulama alanı giderek genişlemektedir.

Tablo 2. Mikrodebriderin Uygulama Alanları (l ,5,6,7,9)

*Nazal polipozis
*Nazal papillomatozis
* Tüberkülüm septi ve konka traşlanması
* Nazal kavitedeki yumuşak dokuların diseksiyonu
* Koanal atrezi
* Adenoid vejetasyon
* İntranazal ve kafatabanı tümörleri
* Etmoidektomi
* DCR

Mikrodebriderler ile yapılan operasyon sırasında diseke edilen doku parçaları aspirasyon şişelerine dolmakladır. Patolojik inceleme için örnek alınmasını sağlamak amacıyla düzeneğe patolojik spesimen toplama araçları eklenebilmektedir (5). Yapılan çalışmalar, mikrodebriderin, histopatolojik inceleme açısından bir dezavantaj oluşturmadığı, mikrodebrider ile rezeke edilen doku örneklerinde mukozal detayların iyî korunduğu gösterilmiştir (5). Biz patolojik inceleme için doku örneği toplama sorununu, aspiratör hortumuna eklediğimiz, hava akımına izin veren ancak doku parçası geçtiğimizde içinde birikebilen şişeleri kullandık.

Tablo 3. Mikrodebriderlerin Konvansiyonel Yöntemlere Göre Avantajları

* Daha az kanamaya sebep olması
* Teknik olarak daha kolay uygulanabilirliği
* Operasyon süresini kısaltması
* Daha az ağrıya sebep olması sebebiyle hasta ile daha iyi kooperasyon kurulabilmesi
* Sürekli aspirasyon ve irrigasyonla, cerraha operasyon sahasını ve patoloji sınırlarını daha iyi değerlendirme imkanı vermesi
* Çevre dokuya daha az travmatik etkiyle daha hızlı iyileşmeye imkan vermesi Operasyon sonrası kurutlanmanın daha az olması
* Öğrenmesi ve uygulamasının kolay olması
* Pediatrik yaş grubunda da uygulanabilmesi

SONUÇ

Mikrodebrider kullanılarak yapılan nasal polipektomi sırasında, kanamanın daha az olması, açığa çıkan kan ve doku debrislerinin irrigasyon ve sürekli aspirasyonla ortamdan uzaklaştırılması, bu sebeple cerrahi sahanın ve patolojik dokunun değerlendirilmesinin daha kolay olması ve operasyon süresinin daha kısa olması, geleneksel endoskopik cerrahi yöntemlerine göre en önemli avantajlarıdır.

Yazışma Adresi: Dr. Yücel ANADOLU
Ankara Üniversitesi Tıp Fak.
KBB Anabilim Dalı /
ANKARA

KAVNAKLAR

1. BERGERAPRIL MM, WARD RF: Choanal Atresia Repair. The Use of Powered Instrumentation, operative Techniques In Otolaryngology-Head and Neck Surgery, 7:3:248-251, 1996.

2..CHRISTMAS DA, KROUSE JH: Powered Instrumentation in Functional Endoscopic Sinüs Surgery. I.: Surgical Technique, Ear Nose Throat J, 75:33-6, 39-40,1996.

3. GOODE RL: Power Microdebrider For Functional Endoskopik sinus Surgery, Otolarynglogy, Head and Neck Surgery, 114:4,676-677, 1996.

4. KROUSE JH, CHRISTMAS DA: Powered Instramentation in Functional Endoscopic Sinus Surgery. II: A Comparative Study, Ear Nosc throat J, 310: 42-4, 1996.

5. MCGARRAY GW: The Re-dedication of Microdebriders For Rhinologic Surgery, ENT News, 6:3, 14-15. 1997.

6. PARSONS DS-. Rhinolgic Uses of Powered Instrumentation in Children Beyond Sinus Surgery. Otolaryngologic Clinics of North America, 29: 1. 105-114, 1996.

7. SETLIFF RC: The Hummer, A Remedy for Apprehension in Functional Endoscopic Sinus Surgery, Otolaryngologic Clinics of North America. 29: 1,93-104. 1996,

8. VOUMLLKLEIN C, THUMFART WF, SPRINZL GM, POTOTSCHING C, GUNKEL A: Using a Ro-tating Suction Debridement Instrument with Power Generator in Endonasal Sinus Surgery, HNO, 44:98-100, 1996.

9. YANAGISAWA E, WEAVER EM: Endoskopic Adenoidectomy With Microderbrider, Ear Nose, Throat Journal, 76:72-74, 1997.