KBB ve BBC Dergisi, 12 (2): 74–80, 2004

Servikal Vertebra Patolojilerinin Neden Olduğu Disfaji

Dysphagia Due to Cervical Vertebral Skeletal Pathologies

Dr. Mustafa GEREK*, Dr. Müzeyyen ÇİYİLTEPE, Dr. Timur AKÇAM*, Dr. Serdar KARAHATAY***
* Gülhane Askeri Tıp Akademisi Kulak Burun Boğaz Anabilim Dalı
** Gülhane Askeri Tıp Akademisi Kulak Burun Boğaz Anabilim Dalı, Dil ve Konuşma Bozuklukları Uzmanı

ÖZET

Disfaji yutma fonksiyonunun bozulması ya da tamamen kaybolmasıdır. Bu şikayet nörolojik (santral ya da periferik sinir sisteminde oluşabilecek patolojiler, Serebro Vascüler Aksedan gibi), anatomik (artiküler organ yapılarda gelişen konjenital, travmatik, iatrojenik ya da neoplazilerden) ya da sistemik (enfeksiyona bağlı, inflamatuar myopatiler gibi) patolojilerden kaynaklanabilmektedir. Servikal aksın düzleşmesi (3, 4, 5, ve 6. servikal vertebralardaki lordoz), hipertrofik servikal osteofit (intervebral eklemlerin ve foramenlerin daralması), diffuse idiopatic skelatal hyperostosis (DISH) gibi servikal omurga patolojileri de disfaji sebebi olabilmektedir. C3 ve C7 seviyesi arasındaki vertebralardaki anatomo-patolojik değişiklikler genelde katı gıdaları yutamama tarzında bir disfaji şikayeti ile kendini göstermektedir. Bu seviyede servikal patolojisi bulunan üç olguda disfaji semptomları görülmüş, tanı ve tedavi aşamalarındaki bulgular sunulmuştur.

Anahtar Kelimeler
Disfaji, servikal patoloji, katı lokma, yutma problemi

ABSTRACT

The impairment of swallowing function or inability to swallow which is commonly termed as dysphagia is due to various neurologic (central or peripheral neural system disorders, cerebrovascular diseases), anatomic (congenital, traumatic, surgical defects or tumors of the upper aerodigestive tract), systemic disorders such as upper respiratory tract infections or inflammatory myopaties. The skeletal structures of cervical and thoracal vertebral system plays an important role in swallowing function. Loss of cervical lordosis, hypertrophic cervical osteophyte and diffuse idiopathic skeletal hyperosteosis are such commonly found problems which weaken or disturb swallowing function. The cervical vertebral pathologies at the level between C3 and C7 may cause dysphagia especially during swallowing of a hard bolus. In this study three different types of cervical pathologies presenting with a swallowing problem of a hard bolus are presented with the diagnostic and therapeutic options.

Keywords
Dysphagia, cervical pathology, hard bolus

Çalışmanın yapıldığı klinik(ler): ***Gülhane Askeri Tıp Akademisi Kulak Burun Boğaz Anabilim Dalı***
Çalışmanın Dergiye Ulaştığı Tarih: ***22.03.2004*** • *Çalışmanın Basıma Kabul Edildiği Tarih:* ***01.08.2004***

Yazışma Adresi
Doç. Dr. Mustafa GEREK
Gülhane Askeri Tıp Akademisi Kulak Burun Boğaz Anabilim Dalı Öğretim Üyesi 06018 Etlik ANKARA
E-mail: mgerek@gata.edu.tr GSM: 0532 414 8750

GİRİŞ

Yutma hareketi, yutma refleksinin uyarılmasından itibaren 2-4 saniyede tamamlanıp 40 dan fazla kas, baş ve boyundaki kemik ve eklemlerin çoğu ile kafa çiftlerinin koordineli çalışmasını gerektiren kompleks bir fonksiyondur. Disfaji, beyin sapı ya da kraniyal sinirlere olan hasar sonucunda yutma fonksiyonunun etkilenmesi ya da tamamen kaybolmasıdır (6). Kulak burun boğaz, nöroloji, gastroenteroloji hekimleri, dil ve konuşma bozuklukları uzmanları ve fizyoterapistlerin özellikle boyun ameliyatları sonrası sık karşılaştıkları bir semptomdur. Disfajiye sebep olan yutma patolojileri (deglutitif disfonksiyon) nadiren tek bir nedene bağlı olup, kişilerin beslenme mekanizmalarının, anatomi ve fizyolojileri ile tam koordinasyonlu çalışamaması sonucudur. Üç fazdan oluşan yutma sırasında orofarengeal geçiş, yutmanın fonksiyonel olması açısından önemlidir. Yutma refleksinin uyarılması (anterior faucial ark) ile başlayan (Resim 1a) ve krikoid kartilaj tabanının arkasına kadar, özofagus başında üst özofageal sifinkterin açılmasına kadar devam eder bu geçiş sırasında glossofarengeal sinir (IX) önemli rol oynar (7). Glossofarengeal sinir tarafından afferent uyarılar yutkunma merkezini içeren beyin sapının retiküler oluşumuna taşınır. Yutmanın farengeal fazı iki aşamada incelenebilir (Resim 1b) (3):

1. Erken faz, nazofarenks ve oral kavitenin regürjitasyonu ve larenksin aspirasyondan korunduğu protektif bir dönemdir. Bolus ösofagusa krikofarengeal sifinksterin gevşemesi sonucu girer ve peristaltik hareket ile ilerler. Krikofarengeal bölge 3-5 cm uzunlukta olup yutma ve inspirasyon sırasındaki kapanışında monometrik olarak asimetrik basınç basınç bölgelerine sahiptir (55-60 mmHg ön - arka ve uçtan uca 30 mm). Üst özefageal sifinkterin açılımı glottik kapanmadan hemen sonra 200-350 milisaniye olmaktadır. Bu aşamada peristaltism iki yönde de olabilir (koruyucu sistem).
2. Geç faz ise, bolusun boşalmasını, larenksin eski haline gelmesini ve üst özofagusun açılmasını kapsar. Bu aşamada bolus geçiş süresi 1'sn. dir. Bu faz refleks olarak gelişir. Sensöriyel innervasyon seviye ile değişkendir. Dudaklar kapalıdır. Dil tabanı geriye hareket ederek larengeal duvar temasını sağlar. Yumuşak damak kalkarak nasal pasajı kapatıp, farenksten ayırır (90 derece, Passavant noktasına kadar elevasyon, levator veli palatini ve müskülaris uvula devreye girer - Şekil 1). Larenks yukarı ve öne doğru kalkarak solunum yolunu korumaya yardım eder. Hyoid bu sırada maksimum elevasyona ulaşmıştır. Rima glottis kapanarak larenks ve akciğerlere bolusun geçişini önler. Bu kapanma yalancı kordların addüksiyonu ve epiglotun aşağı eğilmesi ile desteklenir. Bolus lateral priform sinüslere yönlenir. Farengeal konstrüktörler kasılıp gevşeyerek sn. de 11-14 cm hızla peristaltik dalga ile ilerlemesini sağlar. Primer peristaltik hareket diye de adlandırılan beslenmenin bu önemli fazında VII, IX ve X kranial sinirler birlikte hareket ederler. Bu faz, yiyeceğin özofagusa itildiği ve hava yolunun korunduğu yer olduğu için fizyolojik olarak en önemli aşamadır. Tüm yutma mekanizması sıfırlanır, epiglot tekrar yerine döner ve solunum devam eder (3-9). Bolusun (lokma + tükrük) ağızdan mideye geçiş süresi 8-20 sn. dir.

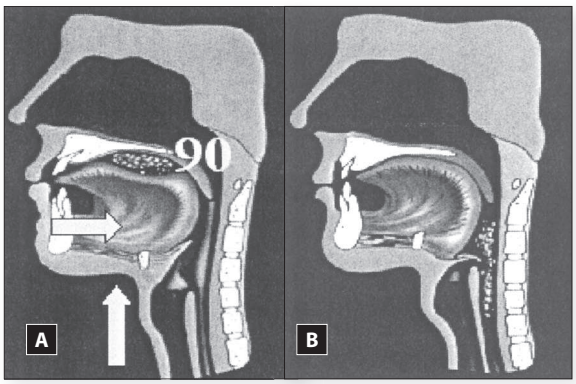

Resim 1. Yutmanın oral ve farengeal faz şematik görüntüsü ve yutmayı oluşturan artikülatör yapılar (a,b)

Disfaji ile sonuçlanan yutma patolojileri etyolojik açıdan üç ana başlık altında incelenebilir (1,2,6,8):

1. Nörolojik Kökenli Disfaji: Santral ya da periferik sinir sisteminde oluşabilecek patolojiler (serebrovasküler aksedanlar, parkinson ya da myastenia gravis vb), yutma fazlarındaki motor sensoriyal iletimde soruna yol açarak yutma mekanizmalarını bozmaktadır (Resim 2)
2. Mekanik Kökenli Disfaji: Yutma fonksiyonlarında görev alan organik yapılarda gelişen konjenital, travmatik, cerrahi girişimler ya da neoplazilerden kaynaklanan patolojiler bu sınıfta yer alır (Resim 3a,b,c).

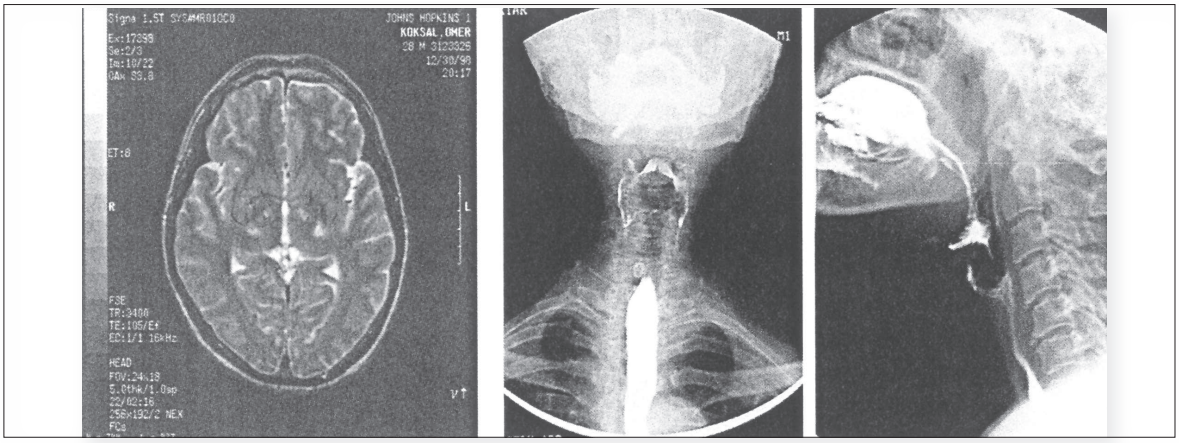

Resim 2. Multipl skleroz tanılı hastanın yutmasından ve beyin tomografisinden görüntüler. Ventrikül ve piriform sinüste göllenmeyi anterio-posterior görüntüde ve gecikmeli yutma refleksine bağlı prematür bolus kaçağını ve bu kaçağın yol açtığı taşma lateral görüntüde izlenmektedir.

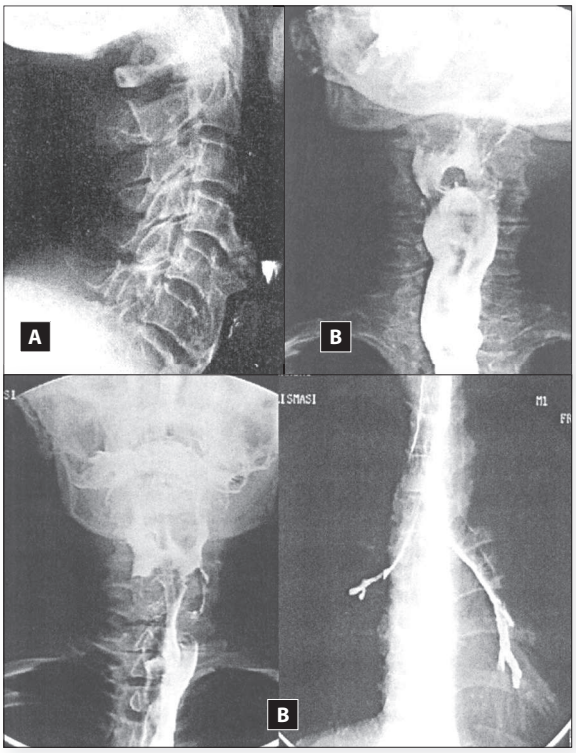

Resim 3. Yutma fonksiyonunu etkileyen mekanik sebeplerden bazıları a. Servikal artrit, b. Boyun fıtığına bağlı obstrüksiyon ve c. Supraglottik larenjektomi sonrası hastanın yutması ve bilateral aspirasyonu (hastaya miyotomi uygulanmıştır)

3-Sistematik yada İdiopatik Orijinli Disfaji: Bu gruba sebebi tam olarak ortaya konamayan ve yukarıdaki iki ana grup ile ilişkilendirilememiş lezyonlar dahildir (enfeksiyonlar, inflamatuar myopatiler vb) (Resim 4a,4b).

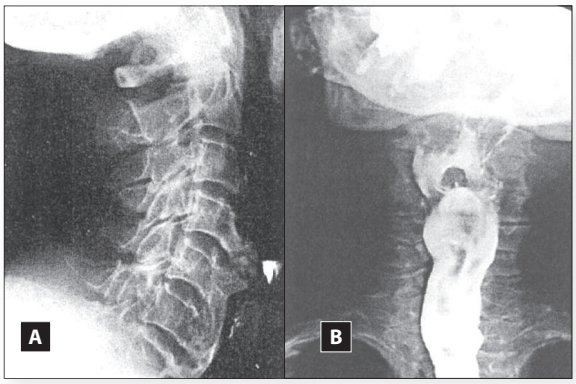

Resim 4a. Primer peristaltik dalgada **b**. Nazal kaçış (velofarengeal patoloji azalma (sebebi belirleyici bir tanı yok) olmamasına karşın.

AMAÇ

Bu çalışmada amacımız katı gıdalara karşı disfaji şikayeti ile başvurmuş servikal vertebra patolojisi olan üç hastayı örnekleyerek disfaji problemlerine tanı yaklaşımımız sunulmaktadır.

YÖNTEM ve GEREÇLER

Disfaji şikayeti ile kliniğimize başvuran hastalardan şikayeti sadece katı gıdaları yutamama olan üç hasta olgu yapılan diagnostik testlerle birlikte sunulmuştur.

Olgu I

İlk hastamız 53 yaşında ve son dört aydır devam eden katı gıdaları yutmada güçlük şikayeti ile klini-

ğimize başvurmuştur. Hastanın yakınmaları servikal disk hernisi sebebi ile uygulanan servikal disktektomi sonucu katı kıvamdaki lokmaları yutamama ve yutma sırasındaki devamlı takıntı hissi ile başlamıştır. İlk dönemde operasyonu yapan merkezde değerlendirilen hastanın şikayeti operasyon sırasındaki özafagus ekartasyonuna bağlanmış ve oral antienflamatuar ilaçlar ile tibbi tedaviye başlanmıştır. Son dört ayda 10 kg kaybeden hastanın rutin KBB muayenesinde patoloji saptanmamıştır. Hastaya baryum kontrastlı modifiye yutma çalışması uygulandı. Oral fazda deglütasyonda patoloji görülmemesine rağmen, yutma refleksinin uyarılmasında gecikme ve dil kökü retraksiyonunda yetersizlik görüldü. Farengeal fazda ise, hiyoid kemiğin yeterince kalkmasına karşı, piriform sinüste aşırı göllenme ve epiglotun versiyon ve retroversiyon hareketinde koordiasyon problemi görüldü. Çene fleksiyonu, piriform sinüsdeki göllenmeyi azaltmakla birlikte tam bir boşalma sağlayamadı. FEES çalışmasında hastada tüm larengeal anatomik yapılar normal değerlendirilmesine rağmen posterior hipofarenks duvarında, postkrikoid alanın hemen yukarısında yaklaşık 0.5 cm boyutlarında, düzgün mukozal yüzeyli kabarıklık dikkati çekti. Yutmanın incelenmesinde yine priform sinüsde göllenme bulgusu mevcuttu (Resim 5). Diğer tanı amaçlı direk radyografilerde tedavi amaçlı konulan internal fiksasyon plakasının C3-C5 vertebral korpusların üzerine süperpoze pozisyonda olduğu tespit edilmiştir.

Hastanın geçirmiş olduğu operasyon dikkate alınarak konvansiyonel dört yönlü servikal grafi tetkiki uygulandı. Sonuç olarak operasyon sonrası stablizasyon amacı ile konulmuş olan plağın anteriora deplase olduğu ve disfajinin sebebinin bu olduğuna karar verildi. Hasta beyin ve sinir cerrahisi bilim dalına gönderilerek revizyon operasyonu yapıldı ve yutma ile ilgili sorunlarında belirgin düzelme sağlandı.

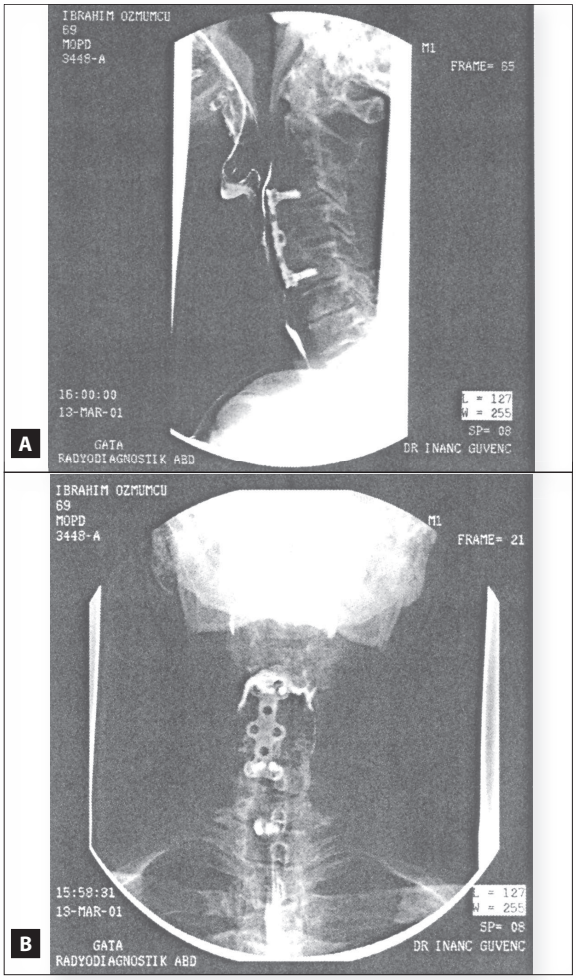

Resim 5. Boyun fıtığı ameliyatı geçiren hastaya plaka desteği sağlanmıştır. Orofarengeal klinik muayenede epiglot hizasında bir tümsek gözlenmesi üzerine yapılan modifiye baryumlu yutma çalışması sırasında plakayı tutan çivilerin etkisi gözlenmiştir: a. Lateral görüntüde plakanın üst çivisine dayalı olarak epiglot üstünün tamamen boşaltılamadığı da gözlenmektedir, ve b. Aynı çalışmadaki anterio-posterior görüntü ise epiglot seviyesindeki bu birikmenin bilateral olarak ventriküler bölgede nasıl dolmaya sebep olduğu gözlenmektedir.

Olgu II

Bayan olan bir diğer hastamız 55 yaşında olup son 6 aydır devam eden katı gıdaları yutmada güçlük şikayeti ile kliniğimize başvurmuştur. Hasta, şikayetlerinin ani başlangıçlı olmayıp hafif bir progresyon gösterdiğini ifade etmektedir. Çeşitli merkezlerde çok defa farenjit ve larengofarengeal reflü tedavisi görmüştür. Uygulanan baryumlu modifiye yutma çalışması sonucunda, oral faz ve özefagial faz tamamen normal fakat farengeal faz patolojik olarak değerlendirildi. Bu fazda her iki piriform sinüsde grade III düzeyinde göllenme izlendi. Hastaya yapılan fiberoptik endoskopik yutma çalışmasında da anatomik olarak normal, fonksiyonel olarak da MBYÇ ile paralel şekilde piriform sinüslerde göllenme saptandı (Resim 6). Bu iki tetkik ile ortaya konmuş olan patolojinin etiolojisinin araştırılması ama-

cı ile boyun MR görüntülemesi yapıldı (Resim 7). MRG raporunda C5-6-7 seviyesinde disklerde diffüz anüler taşma ve beraberinde eşlik eden spur formasyonuna bağlı olarak anterior subaraknoid mesafede obliterasyon, C7-T1-2-3 vertabra korpusu anterior bölümünde hiperintens karakterde, hemanjioma ile uyumlu görünüm dikkati çekmiştir. Hasta bu bulgular ışığında beyin cerrahisi bilim dalına yönlendirilerek uygun cerrahi tedavin yapılması sağlanmış ve halen yutma ile ilgili rehabilitasyonu olumlu sonuçlar elde ederek devam etmektedir.

Olgu III

64 yaşındaki üçüncü olgumuz 2 yıldır devam eden katı gıdaları yutmada güçlük şikayeti ile kliniğimize baş vuran bir erkektir. Hasta şikayetlerinin ani başlangıçlı olmayıp progresyon gösterdiğini ifade etmekle birlikte son 2 aydır şikayetlerinin arttığından yakınmaktadır. Bu şikayetle baş vurduğu merkezlerde çeşitli defalar kronik farenjit tedavisi görmüş ve bunun yutmasına faydası olmadığını belirtmektedir. Polikliniğimize başvuran hastanın rutin KBB muayenesinde boyun kaslarının hareket sırasında ağrılı olduğu gözlendiğinden boyun ultrasonu ve servikal vertebra grafisi istenmiştir. Ultrasonografi sonucunda derin ve yüzeysel lenfatik zincirde patolojik lenf nodu gözlenmemiş ve her iki parotis, submandibuler ve submental alanlar doğal olarak gözlenmiştir. Her iki tiroid glandın heterojen olmasına rağmen her iki lobda ve sol istmik bileşkede büyüğü 2 cm çaplı heterojen ve yer yer kalsifiye nodüler oluşum izlenmiştir. Hastanın servikal grafisi ise servikal aksta düzleşme olduğunu, vertebra korpus köşelerinde köprüleşen osteofitik sivrilmeler bulunduğunu, C 4-5 anteriorunda fragmente osteofit ve C5 inferiorunda vertebra korpusunda yükseklik kaybına yol açan Schmorl nodülü saptanmıştır

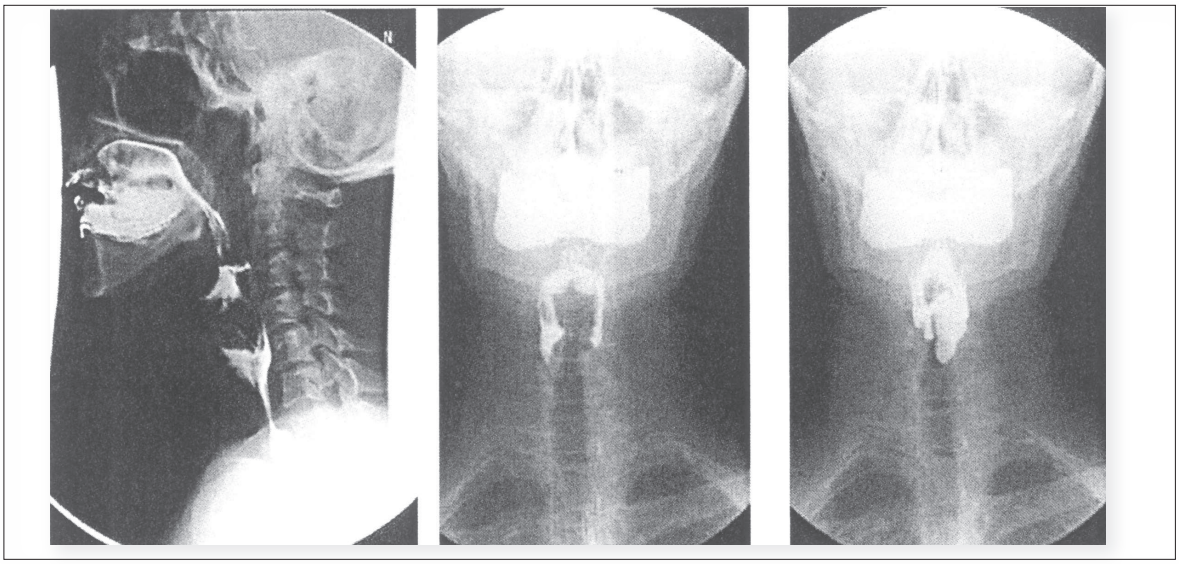

Resim 6. C5-6-7 disklerde diffüz anüler taşmanın neden olduğu penetrasyon (lateral projeksiyonda gözlenen) ve bolusun ventrikül seviyesinde kalıp özefageal faza geçmesinin engellenmesi. Anterio-posterior görüntüde sağ taraftaki birikme nispeten sola göre daha fazla olup bu bulgu hasta şikayeti ile uyumludur. Multipl yutmalar bile bolusu temizleyememiştir.

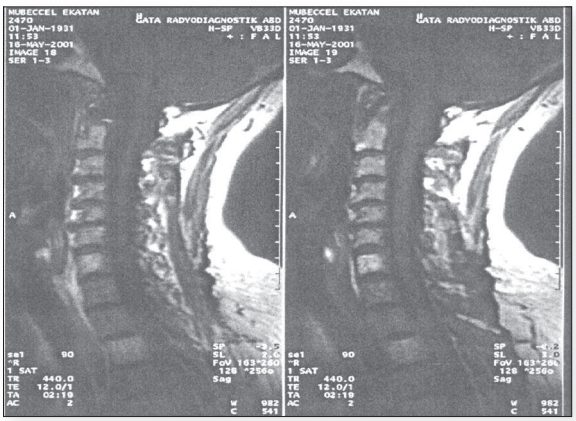

Resim 7. Hastanın MR görüntüsünde gözlenen C5-6 seviyesinde anüler taşma.

(Resim 8). Bu fizyolojik değişkenlerin yutmaya etkisini gözlemek amaçlı modifiye baryumlu yutma çalışması yapılmıştır. Uygulanan baryumlu modifiye yutma çalışması, oral ve özefageal fazların fonksiyonel olmasına karşın farengeal faz yutma sırasında zamanlama ve hareket kısıtlamasına bağlı koordinasyon probleminden dolayı patolojik olarak değerlendirildi. Hastada prematür kaçak yutma refleksinin tetiklenmesinden kısa bir süre önce olmasına karşın hastada taşmaya bağlı aspirasyon izlenmedi (Resim 9). Ancak üst özefageal sifinkterin açılması geciktiği için biriken bolus viskozitesi yoğun olursa (katı gıdalar gibi) hastada ağrılı yutma yada tıkanma hissi olabilir. Hastaya yapılan fiberoptik endoskopik muayene sırasında vokal foldların fonasyonda tam kapandığı ve arioepiglotik bölgede tükrük birikmesinin olmadığı gözlendi. Hasta halen hem yutma eğitimi almakta hem de endokrin ve fiziksel tıp bilimleri tarafından uygun tedavileri yapılmaktadır.

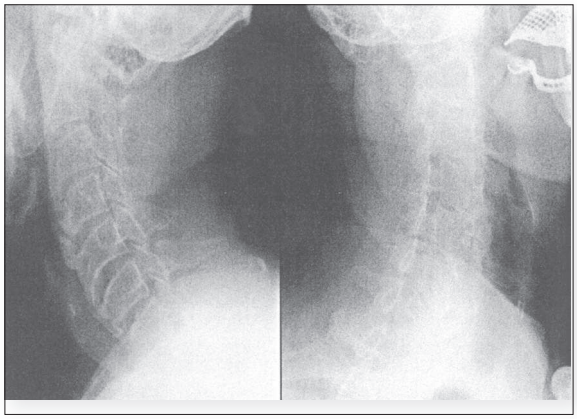

Resim 8. Osteofit ve servikal düzleşmenin görüldüğü grafiler.

TARTIŞMA ve SONUÇ

Yutamama şikayeti ile hastalar KBB ve gastroenteroloji polikliniklerine başvurmakta olup günlük kullanımda olan rutin tetkikler ile çoğunlukla sonuca ulaşılamamaktadır. Son yıllarda yutmanın biyofizyolojik incelenmesinin tam olarak yapılmasını ve patolojilerin ortaya konmasını sağlayacak iki tekniğin tanımlanmış olması orofarengeal disfajinin tanısının konulmasını ve uygulanan tedavinin takibinin yapılmasını imkanlı kılmaktadır (1-9). Özefagus pasaj grafisinin geliştirilmesi ile elde edilen skopi yardımlı yutma çalışması (baryum kontrastlı) ve fiberoptik endoskopik yutma çalışması (FEES) gelişen teknolojik imkanların sunduğu görüntüleme teknikleri olarak disfaji sorununa büyük oranda yaklaşım kolaylığı sağlamıştır. İhtiyaç duyulduğunda, manometrik ölçümler, ultrason, Ph ölçüm çalışması, servikal ya da kortikal MRI, EMG, EEG gibi yardımcı tetkikler de tanıyı ve buna bağlı tedaviyi ortaya koymaktadır.

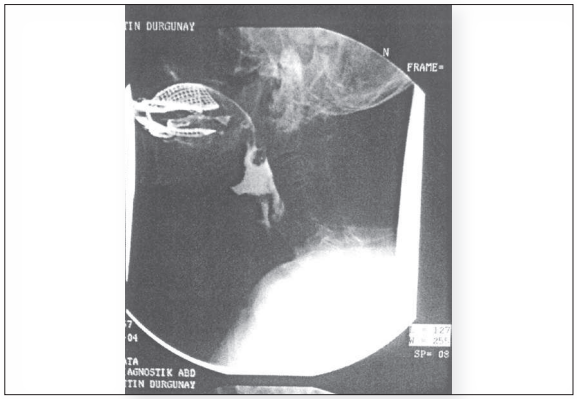

Resim 8. Osteofit ve servikal düzleşmenin görüldüğü olgularda baryumlu yutma çalışmasında hipofarengeal üst özefageal sifinkterin açılması geciktiği için bolusun biriktiği ve hastada ağrılı yutma yada tıkanma hissine neden olabileceği tespit edilmiştir.

Disfaji olarak tanımladığımız yutma bozukluğu, nörolojik hastalıklar ile baş boyun bölgesi patolojilerinde çok sık rastlanan bir olaydır ve bu hastalarda mortalite ile morbiditenin en önemli sebeplerinden biridir. Yutma bozukluğunun en önemli morbidite ve mortalite sonucu ise aspirasyon pnömonisidir. Aspirasyon pnömonisi gelişme riskinin tespiti son yıllarda yutma patolojilerinin evalüasyonunda tercih edilecek tanı yöntemlerinide oldukça etkilemiştir. Özellikle larengeal ve farengeal bölge duyusunun tespitine yönelik tanı yöntemleri, göllenme, larenkse penetrasyon ve direkt aspirasyonu tespit edebilen tanı yöntemleri disfaji evalüasyonunda en önemli yöntemleri oluşturmaktadır.

Mekanik kökenli disfajiler, oral bölgeden özefagus alt sifinkter bölgesine kadar olan bölgedeki yer işgal eden patolojileri, rezeksiyonları v.s. kapsar. Larenks kanserleri, larenjektomiler, farenjektomiler, oral bölge ve hipofarengeal bölge tümörleri ile rezeksiyonları, postkrikoid bölgeye protrüzyon gösteren servikal vertebra patolojileri, farengoözefageal bölge divertikül ve striktürleri bu gruba dahil hastalıklardandır.

Sıvı gıdayı yutmada güçlük ve aspirasyon şikayetlerine daha çok nörojenik disfajili, takılma ve katı gıdayı yutmada güçlük şikayetine ise tümörlü mekanik disfajili hasta grubunda daha çok rastlanılmaktadır.Özellikle hasta, yutma bozukluğunun giderek arttığını ifade ediyorsa bu, mekanik kökenli tümöral bir hastalığı veya progresif seyreden nörolojik bir hastalığı akla getirir. Yenilen içilen gıdaların geniz bölgesine kaçması veya burundan gelmesi şikayeti olan hastalarda ise daha çok velofarengeal yetmezlikle seyreden nörojenik kökenli disfajiler söz konusudur.

KAYNAKLAR

1. Aviv JE, Sacco RL, Mohr JP, Thompson JLP, Levin B et al. Laryngopharyngeal sensory testing with modified barium swallow as predictors of aspiration pneumonia after stroke. Laryngoscope. 107(9):1254-1260, September 1997.
2. Brandenberg,S, Leibrock, LG. Dysphagia and dysphonia secondary to anterior cervical osteophytes. Neurosurgery, 18(1), 90-93,1986.
3. Dodds WJ. The physiology of swallowing. Dysphagia, 3, 171-178, 1989.
4. Langmore SE, Mc Culloch TM. Examination of the pharynx and larynx and endoscopic examination of pharyngeal swallowing. Deglutition and Its Disorders. 201-226,1997.
5. Langmore SE, Schatz K, Olson N. Fiberoptic endoscopic examination of swallowing safety: A new procedure. Dysphagia. 2:216-219, 1988.
6. Logemann, JA. Manual for the videofluoroscopic study of swallowing (2nd ed.) Austin, TX: Pro-Ed, 1993.
7. Miller AJ. Deglutition. Physiological Review, 62, 129-184, 1982.
8. Voorhies, R.M., Gamache FW. Hypertropic cervikal osteophytes causing dysphagia. J.Neurosurg., 53, 338-344, 1980.
9. Wu CH, Hsiao TY, Chen JC, Lee SY. Evaluation of swallowing safety with fiberoptic endoscopic comparison with videofluoroscopic technique. Laryngoscope. 107:396-401, 1997.