KBB ve BBC Dergisi, 12 (2): 81–84, 2004

Larenksin Bazaloid Skuamöz Hücreli Karsinomu: Üç Olgu Sunumu

Basaloid Squamous Cell Carcinoma of the Larynx : Report of Three Cases

Dr. Mesut Sabri TEZER*, Dr. Müge ÖZCAN*, Dr. Ümit TUNCEL*, Dr. Adnan ÜNAL*, Dr. Sezer KULAÇOĞLU**

* Ankara Numune Eğitim ve Araştırma Hastanesi 1. Kulak Burun Boğaz Kliniği

** Ankara Numune Eğitim ve Araştırma Hastanesi Patoloji Bölümü

ÖZET

Üst solunum yolları kaynaklı kanserlerinin çoğu skuamöz hücreli karsinomadır. Basaloid skuamöz hücreli karsinoma (BSHK) skuamöz hücreli karsinomanın (SHK) histolojik ve klinik variantı olarak oluşur ve sıklıkla üst solunum yollarında görülür. Konvansiyonel skuamöz hücreli karsinoma göre oldukça agresiv seyreder. Vakaların çoğu lokal rekürrens ve uzak metastaza bağlı olarak kaybedilmektedir. Bu makalede bazaloid skuamöz hücreli karsinoması olan 3 vaka sunulmuştur. Bu 3 hastanın iki tanesinde nüks tespit edilmiştir. Birinde erken dönemde akciğer metastazı diğerinde ise boyun metaztazı mevcuttu.

Anahtar Kelimeler

Basaloid skuamoz hücreli karsinom, larenks, metastaz

ABSTRACT

Squamous cell carcinomas constitute the majority of the upper respiratory tract cancers. Basaloid squamous cell carcinoma is a histological variant of squamous cell carcinoma and it mainly affects the upper aerodigestive tract. This tumor is a highly aggressive tumor compared to the squamous cell carcinoma. The mortality rate is high due to a high incidence of early regional and distant metastasis. In this article we present three cases of basaloid squamous cell carcinoma. Two cases developed distant metastases, one of the cases had lung metastasis and the other had regional neck node metastasis.

Keywords

Basaloid squamous cell carcinoma, larynx, metastasis

Çalışmanın yapıldığı klinik(ler): ***Ankara Numune Eğitim ve Araştırma Hastanesi 1. Kulak Burun Boğaz Kliniği, Ankara***
Ankara Numune Eğitim ve Araştırma Hastanesi Patoloji Bölümü, Ankara

Çalışmanın Dergiye Ulaştığı Tarih: ***12.03.2004*** • *Çalışmanın Basıma Kabul Edildiği Tarih:* ***08.04.2004***

Yazışma Adresi

Dr. Mesut Sabri TEZER

Ankara Numune Eğitim ve Araştırma Hastanesi 1. Kulak Burun Boğaz Kliniği, ANKARA

e-posta: mtezer2000@yahoo.com

GİRİŞ

Bazaloid skuamöz hücreli karsinom (BSHK), skuamöz hücreli karsinomun (SHK) yüksek grade'li bir variantıdır (1,2,3,5,6,7,9,10,11,12,13,15,16). Baş boyun bölgesinde en çok görüldüğü bölgeler supraglottik lareks, hipofarenks ve dil köküdür (2,6,9,12,15). Ağız tabanı, tonsil, nazal kavite, paranazal sinüsler, nazofarenks, damak, bukkal mukoza, ösefagus ve trakeada da bulunabilir (1,2,9,13,15). Larenksteki basaloid karsinomanın prognozu üzerinde az sayıda hastada çalışma yapılmıştır ancak genellikle nüks oranları yüksek olarak bildirilmiştir (2,6,15). Biz bu yazıda bazaloid karsinomu olan 3 vakayı, tedavilerini ve prognozlarını bildirdik

OLGU SUNUMU

Olgu 1

54 yaşında erkek hasta, 3-4 aylık ses kısıklığı, yutma güçlüğü, nefes darlığı şikayetleri ile hastanemize başvurdu. 30 senedir 1 paket/gün sigara tiryakisiydi ve alkol kullanmıyordu. Yapılan direkt laringoskopide sağ bant ventrikülü ve arytenoidleri tamamen tutan, epiglot laringeal yüzüne ulaşan kitle izlendi. Kord vokaller ve subglottik alanlar tamamen temizdi ancak sağ vokal kord fikseydi. Sağda jugulodigastrik bölgede 2×1cm'lik ve 1×1cm'lik fikse olmayan lenf nodları mevcuttu. Akciğer grafisinde herhangi bir lezyona rastlanmadı. Bu bulgular ile hasta T3N2bM0 olarak evrelendi. Genel anestezi altında yapılan biopsi BSHK olarak raporlandı (Resim 1). Hastamıza total larenjektomi ile sağ fonksiyonel boyun diseksiyonu uygulandı. Boyun diseksiyonunda lenf nodlarında metastaza rastlanmadı ancak tiroid kartilaj invazyonu mevcuttu. Postoperatif takipte hastamızın herhangi bir problemi olmadı ve 18. günde taburcu edildi. Postoperatif olarak hastamıza (6600 gray) radyoterapi uygulandı. Postoperatif 8.ayında nükssüz olarak izlenmektedir .

Olgu 2

60 yaşında erkek hasta, hasta kliniğimize 4 aylık ses kısıklığı ve nefes almada zorluk şikayetleri ile başvurdu. Hikayesinde 1 paket/gün, 30 senedir sigara içimi öyküsü mevcuttu ve alkol kullanmıyordu. Videolaringostroboskopide epiglot larengeal yüzünden başlayan, sağ bant ventrikülü ve arytenoidleri tamamen tutan ülserovegetan kitle mevcuttu. Sağ kord vokalin fikse, sol kord vokalin hareketli ve subglottik alanlar tamamen temizdi. Sağda jugulodigastrik bölgede 3×1cm'lik ve 2×1cm'lik yarı fikse lenf nodları mevcuttu. Posteroanterior akciğer grafisinde herhangi bir patolojiye rastlanmadı ve hasta T3N2bM0 olarak evrelendi. Genel anestezi altında alınan biopsi sonucu BSHK olarak geldi (Resim 2). Hastamıza total larenjektomi ile sağ radikal boyun diseksiyonu uygulandı. Boyunda lenf nodlarının pozitif olması nedeniyle postoperatif olarak 6600 gray radyoterapi verildi. Hastamız 2 sene sonra ağızdan kan gelmesi şikayeti nedeniyle kliniğimize tekrar başvurdu ve muayenesinde sağ submandibüler bölgede 5×3cm boyutunda, sınırları tam olarak belirlenemeyen, dokunmakla hassas olmayan, alttaki dokuya yapışık kitle ile stoma sağ lateralinde 3×3cm'lik sert, fikse, solid kitle tespit edildi. Yapılan ösefagus-mide endoskopisinde aktif kanama yok-

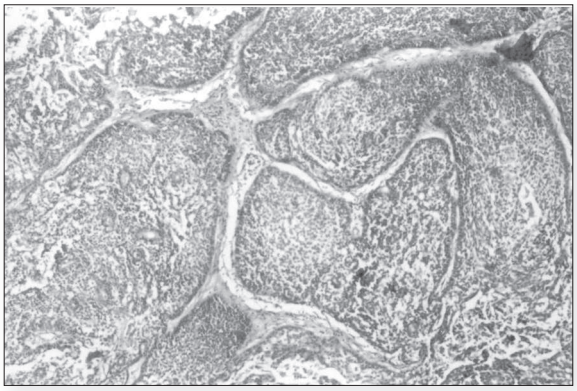

Resim 1. Olgu 1' in histopatolojik görüntüsü.

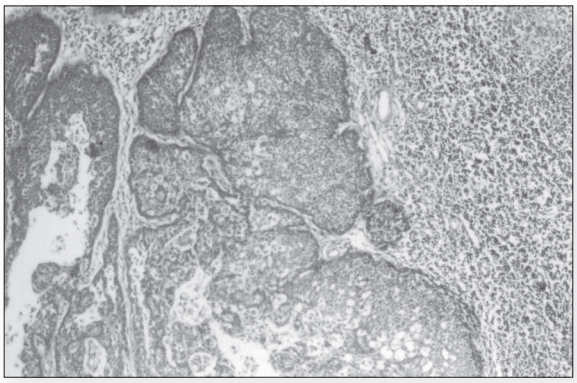

Resim 2. Olgu 2' in histopatolojik görüntüsü.

tu ve antral erozif gastrit dışında herhangi bir lezyona rastlanmadı. Stoma çevresinden alınan biopsi nüks ile uyumlu olarak geldi. Bunun üzerine Sisplatin (100mg/m2) bir gün, fluorourasil (1000mg/m2) 5gün ve 28 günde bir tekrarlamak suretiyle 6 kez verildi. Hasta halen postoperatif 24. ayında nükslü olarak izlenmektedir.

Olgu 3

43 yaşında, erkek hasta kliniğimize 3-4 aylık ses kısıklığı ve yutma güçlüğü şikayetleri ile başvurdu, 1 paket/gün, 30 senedir sigara tiryakisiydi ve alkol kullanmıyordu. Yapılan direkt laringoskopide sağ bant ventrikülü tutan, kord vokallerin ve subglottik alanların temiz olarak izlendiği kitleden biopsi alındı ve sonuç BSHK olarak rapor edildi. Videolaringostroboskopide vokal kordlar hareketli olarak izlendi. Solda üst jugulodigastrik bölgede 6,5×5cm'lik fikse lenf nodu mevcuttu. Akciğer grafisinde herhangi bir patolojiye rastlanmadı. Bu bulgular ışığında hasta T1N3M0 olarak evrelendi. Hastamıza supraglottik larenjektomi ile sağ radikal boyun diseksiyonu uygulandı. Cerrahi sınırlar negatif olarak rapor edildi ancak boyunda level 2 ve 3'den 1 adet, level 4 den de 2 adet lenf nodunda BSHK metastazı tespit edildi. Hasta gerilemeyen aritenoid ödemi nedeniyle dekanüle edilemedi. Postoperatif olarak hastamıza 6600gray radyoterapi uygulanması planlandı. Radyoterapi esnasında ve boynun sağ tarafında şişlik oluştu ve hastamız tekrar olası hızlı bir nüks açısından değerlendirmek amacıyla tekrar servisimize yatırıldı. Boyundaki 3×4cm'lik şişlikten pü boşaldı (Resim 3). Yapılan akciğer tomografisinde uzak metastaz ile uyumlu sonuç gelmesi üzerine Sisplatin(100mg/m2) bir gün, fluorourasil (1000mg/m2) 5gün, 28 günde bir tekrarlamak suretiyle 6 kez verildi. Hasta halen nükslü olarak yaşamaktadır.

Her üç vakadaki mikroskopik incelemede konvansiyonel skuamöz hücreli karsinoma alanlarının yanısıra, hiperkromatik nükleuslu, dar sitoplazmalı , bazaloid görünümlü hücrelerden oluşan, stomayı infitre eden tümör adaları görülmektedir. Tümör hücrelerinin adalar etrafında palizadik dizilim gösterdiği ve tümör adaları içinde gland benzeri yapılar oluşturduğu dikkati çekmektedir (Resim 1,2). Ayrıca tümör dokusunda nekroz alanları ve sık mitotik aktivite gözlenmektedir.Olgular bu bulgular ile bazaloid skuamöz hücreli karsinoma olarak rapor edildi.

Resim 3. Olgu 3'ün postoperatif dönemde boyundaki pü boşalan şişlik

TARTIŞMA

Larenks kanserlerinin %90'ını SHK'ler oluşturur. BSHK bunun yüksek grade'li histolojik bir varyantıdır ve nadir olarak ortaya çıkar. BSHK terimi ilk kez 1986'da Wain tarafından kullanılmıştır (15). Vücudun diğer sistemlerinde ortaya çıkabilmesine rağmen, en sık üst solunum sisteminde görülür (6). Bu bölgede dil, larenks ve hipofarenks en sık olarak tuttuğu bölgelerdir.

BSHK genel olarak agresif bir biyolojik davranış sergiler, uzak metastaz ve lokal rekürrense sık rastlanır (6). Genellikle erkeklerde ve 60 yaşın üzerinde ortaya çıkmasına rağmen, bizim 3 hastamız da 60 yaşın altındaydı. Etiyolojisinde Ebstein-Barr virüsü ve Human papilloma virüsü suçlanmasına rağmen, rolleri kesin olarak ortaya konamamıştır (4,14,16).

BSHK genellikle ilk başvuruda lokal ileri evre bir tümör olarak karşımıza çıkar. Multifokal veya metastatik olabilir. Hem bölgesel hem de uzak metastaz sıktır. Ferlito ve ark. larenks ve hipofarenkste BSHK'u olan 15 hastanın 8'inde ilk başvuruda servikal metastaza rastlamışlardır (7). Aynı seride 9 hastada uzak metastaz gelişmiştir ve bunların büyük çoğunluğu akciğere olmuştur. Paulino ve ark. baş-boyun BSHK'larını bildirdikleri 20 vakalık serilerinde 5 hastada bölgesel lenf nodu metastazı, bir hastada da akciğer metastazı bildirmişlerdir (2). Ayrıca primeri BSHK olan vakalarda ikinci primer olarak da BSHK gelişebildiği bildirilmiştir (8,17).

Histopatolojik olarak BSHK nüklear pleomorfizm, hiperkromazi, mitotik aktivite ve nekroz içerir. Tümörün biolojik davranışını açıklamak için DNA ploidy çalışmaları yapılmış ancak tatminkar bir so-

nuca ulaşılamamıştır (12). BSHK'in hücresel yapısı heterojen olduğu için özelikle adenoid kistik karsinoma (AKK) ve küçük hücreli undifferansiye karsinoma ile karışabilmektedir. BSHK AKK'den histopatolojik ve immunohistokimyasal yöntemlerle ayrılabilir (10,11).

Tedavide bir görüş birliği olmamasına rağmen genel kabul gören görüş cerrahiyi takiben radyoterapidir. Uzak metastaz yoksa, parsiyel veya total larenjektomi ile cerrahi eradikasyon yapılabilir. Yüksek oranlarda boyun metastazı yaptığı için boyun diseksiyonu mutlaka yapılmalıdır. Tümörün agresif davranışından dolayı, postoperatif olarak radyoterapi önerilmektedir. Genelde tümörün ileri evrelerde yakalandığı düşünülürse, lokal kontrol için cerrahi ve radyoterapi birlikte değerlendirilmelidir. Uzak metastazlar sık olduğundan adjuvan kemoterapi de önerilebilir (2,6).

Sonuç olarak BSHK oldukça agresif seyreden bir tümördür. Bizim iki vakamızda da oldukça erken sayılabilecek dönemde nüks etmiştir. Üçüncü vakada radyoterapi altındayken nüks tespit edilmiştir. Tümörün patolojik tanısının doğru konulması, tedavi planlanması açısından çok önemlidir. Tanı konduktan sonra tedavi hızlı bir şekilde planlanmalıdır. Tedavi radikal cerrahi ve radyoterapidir. Birlikte kemoterapi verilebilir (2,6). Özellikle boyun diseksiyonu materyalinde lenf nodları pozitif ise hastalığın prognozu oldukça kötüdür. Bu yüzden bu tip vakalarda tüm tedavi modalitelerini beraberce hızla düşünüp karar verip uygulamak ve takipte uyanık olmak gerekmektedir.

KAYNAKLAR

1 Akyol MU, Seçkin S, Özdem C. Basaloid squamous carcinoma of the larynx. Eur Arch Oto-Rhinol-Laryngol 252:485-7, 1995.

2. Paulino AF, Singh B, Shah JP, Huvos AG. Basaloid squamous cell carcinoma of the head and neck. Laryngoscope 110:1479-1482, 2000.

3. Banks ER, Frierson HF Jr, Mills SE, George E, Zarbo RJ, Swanson PE. Basaloid squamous cell carcinoma of the head and neck :a clinicipathollogic and immunohistochemical studyof 40 cases. Am J Surg Pathol . 16;939-946, 1992.

4. Cubilla AL, Reuter VE, Gregorie L, et al Basaloid squamous cell carcinoma : a distinctive human papilloma virus related neoplasm-a report of 20 cases. Am J Surg Pathol . 22:755-761, 1998.

5. Eryılmaz A, Göçer C, Acar A et al. Basaloid squamous cell carcinoma of the larynx.The Journal of Laryngology and Otology 116:52-53, 2002.

6. Ferlitto A., Altvilla G., Rinaldo A., Doglioni C. Basaloid squamous cell carcinoma of the larynx and hypopharynx. Ann Otol Rhinol Laryngol 106:1024-1035, 1997.

7. Ferlitto A, Devaney K.O., Rinaldo A. Clinicopathological consultation squamous neoplastic component in unconventional squamous cell carcinomas of the larynx. Ann Otol Rhinol Laryngol 105:926-932, 1996.

8. Seidman JD, Berman JJ, Yost BA, Iseri OA. Basaloid Squamous carcinoma of the hypopharynx and larynx associated with second primary tumors.Cancer; 68:1545-1549, 1991.

9. Kishore Chandra Prasad, Vishnu Kaniyur, P.P. Devan et al. Basaloid squamous cell carcinoma of the larynx: Report of a case. Ear, Nose and Throat Journal 81: 254-255, 2002.

10. Klinanienko J, el-Naggar A, Ponzio-Prion A, Marandas P, Micheau Caillaud JM. Basaloid squamous cell carcinoma of the head and neck: immunohistochemicalcomparison with adenoid cystic carcinoma and squamous cell carcinoma. Otolaryngol Head Neck Surg 119:887-890, 1993.

11. MoriceWG, Ferreiro JA. Distinction of basaloid squamous cell carcinoma from adenoid cystic cell carcinoma and small cell undifferrantiated carcinoma by immunohistochemistry. Hum pathol 29:609-612, 1998.

12. Raslan WF , Barnes L, Kraus JR, Contis L, Killeen R, Kapadia SB. Basaloid squamous cell carcinoma of the head and neck :a clinicipathologic and flow cytometric study of 10 new cases with review of the english literature. Am J Otolaryngol 15:204-211, 1994.

13. Sheen Ts, Chang Y, Ko J, Wu C, Lee S. Basaloid squamous cell carcinoma of the larynx Otolaryngol Head Neck Surg 121:647-650, 1999.

14. Vincent –Salomon A, de la Rochefordiere A, Salmon R, Validire P, Zafrani B, Sastre-Garau X. Frequent association of human papilloma virus 16 and 18 DNA with anal squamous cell and basaloid carcinoma. Mod Pathol 9:614-620, 1996.

15. Wain SL, Kier R, Vollmer RT, Bossen EH, Basaloid- squamous cell carcinoma of the tongue , hypopharynx, and larynx. Hum Pathol 17:1158-66, 1986

16. Wan SK , Chan JKC, Lau WH, Yip TTC. Basaloid squamous carcinoma of the nasopharynx : an Epstein-Barr-virus associated neoplasm compared with morphologically identical tumors occurring in other sites. Cancer 104:594-598, 1995.

17. Wan S.K., Chan K.C, Tse K.C. Basaoid-squamous carcinoma of the nasal cavity. The journal of laryngology and Otology 106:370-371, 1992.