DİL VE AĞIZ TABANI KANSERLERİ REZEKSİYON DEFEKTİNİN PRİMER REKONSTRÜKSİYONUNDA TRANSMANDİBULER SÜTÜR

TRANSMANDIBULAR SUTURING IN PRIMARY RECONSTRUCTION OF THE DEFECT FOLLOWING RESECTION OF THE TONGUE AND FLOOR OF MOUTH CANCERS

Dr. Semih SÜTAY, Dr. M. Ufuk GÜNBAY, Dr. Kerim CERYAN, Dr. Ömer İKİZ, Dr. E. Alpin GÜNERİ, Dr. Ataman GÜNERİ (*)

ÖZET: *Dil ve ağız tabanı kanserlerinin cerrahi tedavisinde mandibula tümör tarafından invaze değil ise korunmalıdır. Mandihulanın korunduğu durumlarda glossektomi ile birlikte boyun disseksiyonu sonrası intra oral sütür dehisansı ve fistül sık karşılaşılan bir komplikasyondur. Soruna çözüm olabilecek alternafit bir yöntem olarak, hemiglossektomi+radikal boyun disseksiyonu uygulanmış 19 hastadan 7'sine rekanstrüksiyon aşamasında transmandibuler destek sütürleri koyulmuş ve bu yöntemin uygulanmadığı 12 hasta ile fistül gelişimi ve morbidite açısından karşılaştırılmıştır. Transmandibuler sütür koyulmayan 12 hastanın 4'ünde (%33.3) fistül saptanmış; sütür koyulan 7 hastada ise komplikasyon olmamıştır. Transmandibuler sütür koyulan hastalarda hastane de kalış süresi diğer gruba göre belirgin derecede kısa olmuştur. Transmandibuler sütürün fistülü ve morbiditeyi engelleyebileceği kanısına varılmıştır.*

Anahtar Sözcükler: *Glossektomi, Transmandibuler sütür*

SUMMARY: *In the surgical treatment of tongue and floor of mouth cancers, mandible must be preserved unless it is invaded by the tumor. Glossectomy and neck dissection, when the mandible is preserved, may frequently be complicated by intra oral suture dehiscence and fistula. In 7 of 19 patients who were treated by hemiglossectomy + radical neck dissection, transmandibular suturing wa$ applied during reconstruction; and fistula formation and morbidity were compared with the other 12 patients who did not have transmandibular sutures. Among 12 patients in whom trans mandibular sutures were not applied, 4 (%33.3) had oro-cutaneous fistula, white 7 patients with sutures had no fistula. Patients with transmandibuler sutures stayed in the hospital for significantly short periods. it is concluded that transmandibular suturing might prevent fistula and thus reduce morbidity.*

Key Words: *Glossectomy, Transmandibular suture*

GİRİŞ

Oral kavite kanserleri larinks kanserlerinden sona en sık görülen beş boyun maligniteleri arasındadır; Önemli bir kısmını ise dil ve ağız tabanı kanserleri oluşturur. Dil ve ağız tabanı kanserlerinde tüm evrelerde tercih edilen tedavi yöntemi cerrahidir. Lenfatik metastaz olasılığının yüksek olması nedeniyle erken evre tümörlerde bile elektif boyun disseksiyonu önerilmektedir (5). Dil ve ağız tabanı kanserlerinin cerrahi tedavisinde mandibulanın, tümör tarafından invaze olmadığı durumlarda korunması hem fonsiyonel hem de kozmetik açıdan çok önemlidir. Buna karşılık mandibulanın korunduğu durumlarda glossektomi+boyun disseksiyonu sonrası primer rekonstrüksiyonda ya da fleple rekonstürksiyonda bazı problemler ortaya çıkmaktadır. Primer kapatmada dilin kalan yarısının mukozası ile korunabilen gingiva mokuzası sütüre edildiğinde belirli bir gerginlik kaçınılmaz olmaktadır. Ayrıca submukozal ikinci kat destek sütürü koyacak doku da bulunmamaktadır. Primer kapatma sonrası gergin sütür hattının altında mandibula medialinde doku detektine bağlı potansiyel bir boşluk ortaya çıkmaktadır. Sonuç olarak intraoral sütür dehisansı ve boyunun kontaminasyonu ve takiben fistül gelişimi söz konusu olmaktadır. Komplikasyon gelişmesi hastanın hastahcnede kalış süresini uzatmakta ve dolayısıyla morbiditeyi arttırmaktadır. Fleple rekonstruksiyonda da, potansiyel boşluk oluşmamasına rağmen intra oral sütür dehisansı problem olabilmektedir. Çalışmamızda, sütür dehisansı ve fistül gelişiminin engellenmesi amacıyla uyguladığımız transmandibuler fiksasyon sütürlerinin yara iyileşmesi ve morbiditeye olan etkisi araştırılmıştır.

GEREÇ VE YÖNTEM

Dokuz Eylül Üniversitesi Tıp Fakültesi Kulak Burun Boğaz Anabilim Dalın da Ocak 1987 - Nisan 1996 yılları arasında 31 hastaya dil ve/veya ağız tabanı kanseri nedeniyle cerrahi tedavi uygulanmıştır. 12

* Doku/ Eylül Üniversitesi Tıp Fakültesi Kulak Burun Boğaz Anabilim Dalı-İZMİR

hastada mandibula tutulumu nedeniyle kompozit rezeksiyon yapılmış ve segmenter mandibulektomi uygulanan bu hasta grubu çalışma dışında tutulmuştur. Mandibulanın korunduğu 19 hasta çalışma kapsamına alınmıştır. Hastaların 10'u erkek 9'u kadındır. Yaşları 41 ile 76 arasında değişmekte olup yaş ortalaması 58.1 dir. Patoloji 18 hastada epidermoid karsinom 1 hastada ise adenoid kistik karsinomdur. Hastaların UICC'e (7) göre 5'i Evre I, 4'ü Evre II, 10'u ise Evre III olarak sınıflandırılmıştır.

Cerrahi tedavide tüm hastalara parsiyel "glossektomi+ağız tabanı rezeksiyonu (Şekil 1, 2) ile birlikte enblok olarak ipsilateral radikal boyun disseksiyonu, 3 hastada karşı tarafa suprahyoid disseksiyon yapılmıştır. 4 hastada ise tümörün alveoler prosese yakınlığı nedeniyle mandibula konturu korunarak marjinal mandibulektomi yapılmıştır. Tüm olgularda tümör rezeksiyonu aşamasında görüş kolaylığı ve güvenli sınır sağlanması amacıyla median mandibulotomi uygulanmıştır.

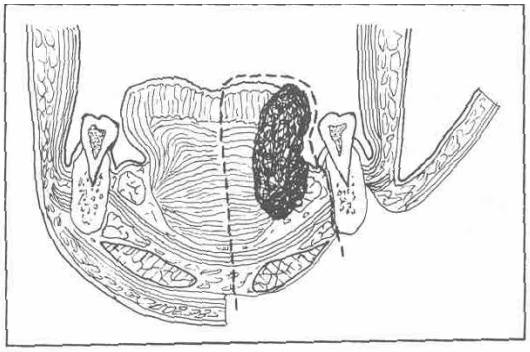

Şekil 1: Dil ve ağız tabanını tutmuş bir tümörde rezeksiyon sınırları.

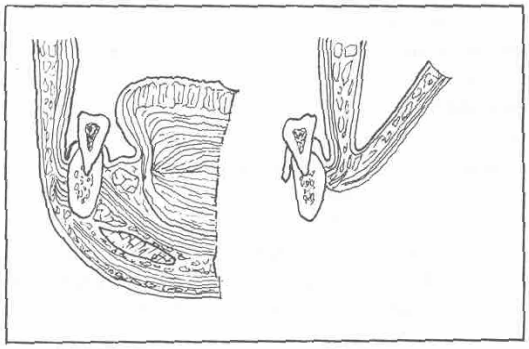

Şekil 2: Rezeksiyon s onrası oluşan defekt.

Rekonstrüksiyon aşamasında önce dil ucu kendi üzerine katlanarak sütüre edilmiş ve mobil bir dil ucu sağlanmıştır. Dilin geri kalan kısmı rezeksiyon sonrası korunabilen gingiva mukozasına dikilerek primer rekonstrüksiyon yapılmış (Şekil 3) ve mandibulotomi tel osteosentez ile onarılmıştır. Olgulardan 7'sinde



Şekil 3: Kalan dil yarısının mukozası ile gingivanın primer kapatılması (A) ca trünsmündebilar sütür (B).

rekonstrüksiyon aşamasında mandibula korpusu boyunca diş köklerinden yeterli uzaklıkta tur ile 5-6 adet delik açılmış ve mukoza primer kapatıldıktan sonra dilin adele tabakasından geçen 3/0 vikril sütürler ile transmandibuler destek sağlanmıştır (Şekil 4, Resim 1). Bu gruptaki hastalardan 6'sında primer

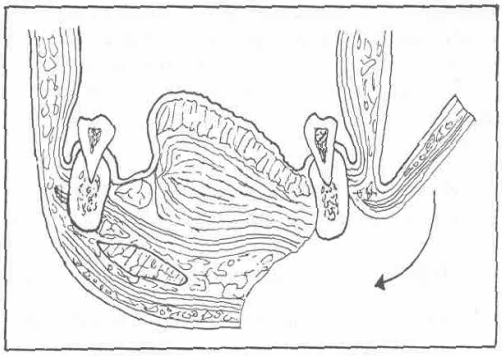

Şekil 4: Rekonstrüksiyonun tamamlanmış hali.

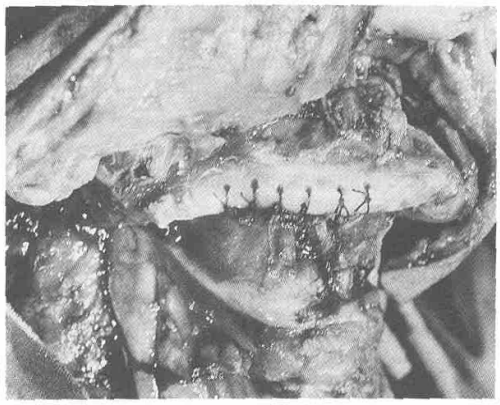

Resim 1: Hemiglossektomi + radikal boyun disseksiyonu yapılan bir olguda transmandibuler fiksasyon sütürleri.

rekons trüksiyon, l'inde ise pektoralis majör myokutan flebi ile rekons trüksiyon yapılmıştır. Fleple rekonstriiksiyon sağlanan sağlanan hastada flebin cildi gingiva mukozasına sütüre edilmiş, transmandibuler destek sürürleri ise flebin adele tabakasından geçirilmiştir. Oniki hastada ise transmandibuler sütür konmamıştır. Tüm hastalarda operasyon sahasına hemovak dren sistemi yerleştirilerek cilt kapatılmıştır.

Her iki gruptaki hastalar post-operatif dönemde ağız içi sütür açılması ve fistül açısından karşılaştırılmıştır.

BULGULAR

Post-operatif dönemde transmandibüler sütür konmadan primer rekonstrüksiyon yapılan 12 hastanın 4'iinde (%33.3) ağız içi sütür dehisansı ve takiben 7-12 gün arasında değişen sürelerde fistül gelişmiştir. Fistül gelişen hastalarda açık pansumana geçilerek sekonder iyileşme sağlanmıştır. Bu gruptaki hastaların hastanede kalış süresi 1-1,5 ay arasında değişmektedir. Transmandibuler sütür konan 7 hastanın hiçbirinde sütür dehisansı yada fistül görülmemiştir ve hastanede kalış süreleri 10-15 gün arasında değişmektedir.

TARTIŞMA

Dil ve ağız tabanı kanserlerinde halen en güvenilir tedavi yöntemi cerrahidir. Evre I tümörlerde intraoral rezeksiyon seçilmiş olgularda uygulanabilmesine rağmen okkült nodal metastaz insidansı göz önüne alındığında erken evre tümörlerde de elektif dis seksiyonun endike olduğu üzerinde durulmaktadır (3, 5). Tüm evreler incelendiğinde başlangıçta N0 olan olguların %20-52 sinin daha sonra N+ hale geldiği, klinik N0 olguların %25-54 oranında patolojik N+ olabildiği (2) düşünülürse elektif disseksiyonunun tümör kontrolündeki etkisi kendiliğinden ortaya çıkacaktır.

Glossektomi sonrası oluşan defektin tatmin edici düzeyde kitle, innervasyon ve mobilite etkisi ile birlikte rekonstrüksiyonunu sağlayacak bir yöntem halen mevcut değildir (9). Rekonstrüksiyonda birçok alternatif yöntem olmasına karşılık primer onarım halen, mümkün olan olgularda tercih edilen bir metoddur (4). Buna karşılık glossektomi ile birlikte boyun disseksiyonu birtakım sorunları beraberinde getirmektedir. Lezyon tarafındaki dil kitlesi ile birlikte ağız tabanı ve submandibular üçgenin boşaltılmış olması mukoza sütürasyonu sonrası mandibulanın medialinde potansiyel bir boşluğa yol açmaktadır. Ayrıca dilin kalan yansı ile gingiva mukozası sütüre edildiğinde belirli bir gerginlik kaçınılmaz olmakta ve mandibula iç yüzünde destek konacak doku bulunmamaktadır. Bu durum mukoza sütürlerinde post-operatif sorunlar yaratmaktadır. Byers ve Goepfert (1) glossektomi sonrası en sık görülen komplikasyonlardan birinin intra-oral sütür açılması olduğunu bildirmekte, boyun disseksiyonunun da operasyona etlenmesinin fistüle yol açtığım ileri sürmektedirler. Robertson ve Robinson (6) da defektin pektoralis majör myokutan fleple rekonstrüksiyonu sonrası sütür dehisansını bir dezavantaj olarak belirtmektedir. Nitekim transmandibuler sütür koymadığımız 12 hastanın 4'ünde post-operatif 7-12. günlerde fistül saptanması güvenilir bir destek tabakası oluşturulması gereğini ortaya çıkarmıştır. Bu nedenle mukoza sütürlerine destek oluşturmak, gerginliği azaltmak ve man dibüla medialindeki potansiyel boşluğu kapatmak amacıyla 7 olguda taransmandibuler fiksasyon türleri konmuştur. Bu yöntemin uygulandığı hastaların hiçbirinde fistül gelişmemiş, postoperatif dönemde hastanede kalış süreleri de fistül gelişen gruba göre belirgin derecede kısa olmuştur. Spiro (8) 18 sublingual tümörlü hastadan oluşan serisinde pull-through rezeksiyonu sonrası 3 olguda transmandibuler sütür ile primer rekonstrüksiyon sağladığını, bu hastaların l'inde spontan kapanan orokutan fistül geliştiğini bildirmektedir. Bu yöntemle flep ile rekonstrüksiyon gerek kalmadığını ileri sürmektedir. Yaptığımız literatür taramasında dil veya ağız tabanı kanserlerinin rezeksiyon defektinin transmandibuler sütürle onarımı ile ilgili çalışmaya rastlanmamıştır.

Dilin fiksasyon sürürleri ile mandibulaya yaklaştırılmasının mobilite açısında bir dezavantaj gibi görülmesine karşılık, post-operatif takipte hastaların konuşma ve yutma fonksiyonları açısından fiksasyon sütürü konmayanlardan daha kötü olmadığı gözlenmiştir.

Sonuç olarak, mandibula korunarak glassektomi+boyun disseksiyonu ile tedavi edilen hastalarda intra-oral sütür dehisansı ve fistül en sık görülen komplikasyonlardan biridir. Rekonstrüksiyonda transmandibuler destek sütürlerinin konması soruna çözüm olabilecek bir alternatiftir ve morbiditeyi azaltmaktadır. Primer rekonstrüksiyonda sağladığı önemli avantaj yanısıra flep gereken olgularda da flebin tespitinde de yöntemin uygulanabileceği kanısına varılmıştır.

Yazışma Adresi: Dr. Semih SÜTAY
Dokuz Eylül Üniversitesi
Tıp Fakültesi Kulak Burun
Boğaz Anabilim Dalı
35340 İnciraltı-İZMİR

KAYNAKLAR

1. BEYRS RM, GOEPFERT H: Carcinoma of the anterior oral tongue. Gates GA (Eds): Current therapy in Otolaryngology-Head Neck Surgery. BC Decker Inc. Toronto, Philadelphia, Vol 4, pp 194-197, 1990.
2- CUMMINGS BJ:Radiation therapy and the treatment of the cervical lymph nodes. Cummîngs CW, Fredrickson JM, Harker LA, Krause CJ, Schuller DE (Eds): Otolaryngology-Head Neck Surgery. Mosby Year Book Inc. St. Louis, Baltimore, Boston, Chicago, London, Philadelphia, Sydney, Toronto, Vol 2, pp 1626-1648, 1993.
3- ERİŞİR F, ENVER Ö, PAPILA I, GÖKÇEL A, TOPRAK M, ÇAĞLAR R: Dil kanserlerinde tedavi prensipleri. Türk Otolarengoloji Arşivi 31: 53-56, 1993.
4- GÜNERİ A, KAPTANOĞLU V, SUNGUN E: Dil ve ağız tabanı kanserli hastalarda cerrahi tedavi sonuçlarımız. Ege Üniversitesi Tıp Fakültesi Dergisi 27(3): 949-953, 1988.
5- LYDIATT DD, ROBBINS KT, BYERS RM, WOLF PF: Treatment of stage I and II oral tongue cancer. Haed Neck 15(4): 308-312, 1993.
6- ROBERTSON MS, ROBINSON JM: Pectoralis major muscle flap in head and neck reconstruction. Arch Otolaryngol Head Neck Surg 112 (3): 297-301, 1986.
7- SPIESSL B, BEAHRS OH, HERMANEK P, HUTTER SO, SOBIN LH, WAGNER G: TNM Atlas. Springer-Verlag. Berlin, Heidelberg, New York, Paris, Tokyo, pp3-19, 1989.
8- SPIRO RH: Treating tumors of sublungual glands, including a useful technique repair of the floor of mouth after resection. Am J Surg 170:457-460,1995.
9- STRONG EW, SPIRO RH: Cancer of the oral cavity. Myers EN, Suen JY (Eds): Cancer of the Head and Neck. Churchill Livingstone. New York, Edingburgh, London, Melbourne, pp 417-464, 1989.