ADİPOZ TIKAÇ MİRİNGOPLASTİ (+)

ADIPOSE PLUG MYRINGOPLASTY

Dr. Haluk ÖZKARAKAŞ (*), Dr. Ethem POYRAZOĞLU (**), Dr. Hasan CANDAN (**), Dr. Gökhan UĞUR (**). Dr. Halil EROL (**)

ÖZET *: Adipoz tıkaç miringoplasti 10 tavşana ait 20 kulakta çalışıldı ve küçük timpanik membran perforasyonu. onarımında basit ve etkin bir teknik olarak sunuldu. Kulak zarları elektrokoter yardımıyla ventilasyon tüpü sonrasında kalan perforasyonlara benzetilmeye çalışılarak delindi. Perforasyonların 16 tanesi < 3 mm. ve kalan 4 tanesi de 3 mm. olarak not edildi. Preforasyonlar, otogreft adipoz dokularla tıkaç tarzında kapatıldı, Oniki haftalık takip periodundan sonra %87.5 (<3 mm.), %75 (>3 mm.) ve toplam da %85 başarı oranlarına erişildi.*

Anahtar Sözcükler *: Adipoz doku, Miringoplasti.*

SUMMARY *: Adipose plug myringoplasty is studied on the 20 ears of 10 rabbits and presented as a simple and effective technique in managing small tympanic perforations. Ear drums were perforated by using electrocauter to simulate the perforations due to the ventilation tubes. 16 perforations were noted < 3 mm. and the rest 4 were > 3 mm. Perforations were pluged with aıuto-graft adipose tissues. After twelve weeks of follow-up period, success rates of %87.5 (<3 mm.), %75 (> 3 mm.) and totally %85 were attained.*

Key Words *: Adipose Tissue, Myringoplasty.*

GİRİŞ

Miringoplasti girişimi ile ilgili ilk rapor 1640 yılında Marcus Banzer tarafından bildirilmiş, ancak uygulama sonuçlarının yüz güldürücü olmaması nedeniyle çabuk terkedilmiştir (3). İlk başarılı cerrahi girişim 1878 yılında Berthold tarafından "full thickness" cilt grefti kullanılarak yapıldı ve operasyona "Miringoplastik" adı verildi (2, 3, 4). Uzunca bir dönem duraklayan çalışmalar 1950'li yılarda Wullstein ve Zöllner öncülüğünde yeniden hız kazandı.

Greft materyali olarak önceleri deri kullanılmaktayken sonraları Amnion zarı (1954), yanak mukoza membranı (1956) ve kornea (1958) da denendi. Ancak uzun dönemde bu materyeller yaygın kullanıma kavuşmadı ve terkedildi. Daha sonraları periost (1959), ven (1960), adipoz doku. (1962), perikondrium (1963) ve bağ dokusu (1964) kullanımı ile önemli oranda başarılı osnuçlar elde edildi ve bu materyeller çok geniş bir cerrah kitlesince günlük uygulamaya alındı (4).

Timpanik Membran (TM) perforasyonlarında adipoz doku ile miringoplasti uygulaması ilk kez 1962 yılında Ringenberg tarafından öne sürüldü. 1988 yılında Terry ve arkadaşları, 1989'da Gross ve arkadaşları, 1993'de de Deddens ve arkadaşları küçük perforasyonlarda adipoz doku tıkaç miringoplasti metodu ile başarılı sonuçlar bildirdiler (3, 5. 8).

Bu çalışmayı yapmakdaki amacımız; barotravma, yaygın ventilasyon tüpü kullanımı sonucu insidansı artmış olan TM perforasyonları ve ya miringoplasti operasyonu sonrasında devam eden veya nüks görülen perforasyonlarda pratik bir yöntemin deneysel bir örnekte tartışılması dır.

YÖNTEM ve GEREÇLER

Çalışma grubumuzu 2.2 - 2.7 kg. (Ort. 2.4 kg.) arasında ağırlığına sahip 10 adet Yeni Zelanda cinsi beyaz tavşana ait 20 kulak oluşturdu. Tavşanlar I.M. Xylazine (mg./kg.) ve Ketamine Hydrochloride (40 mg/kg) ile sağlanan genel

(+) Çalışma GATA Haydarpaşa eğitim Hastanesi KBB Kliniği Üsküdar İSTANBUL'da yapılmıştır.

Çalışma .Ü. Cerrahpaşa Tıp Fakültesi K.B.B. Anabilim Dalı 13. Akademik Haftası ORTA KULAK REKONSTRÜKSİYONU VE KAFA TABANI CERRAHİSİ SİMPOZYUMU 7-9 Eylül 1994'de sunulmuştur.

(*) Kocaeli Ün. Tıp Fak. KBB Anabilim Dalı KOCAELİ
(**) GATA Haydarpaşa Hast. KBB Kliniği İSTANBUL

anestezi koşullarında çalışmaya alındı. Otomikroskop altında kulak muayenesini takiben dış kulak yolları ve karın ciltli batticon solüsyonu ile operasyona hazırlandı. Dış kulak yolları %0.9 NaCl solüsyonu ile yıkandı. İnce uçlu bir pik, tüm kulaklarda TM ön alt kadranına membranın tüm katlarını geçecek ancak timpanum medial duvarına temas etmeyecek şekilde uygulandı. İntensitesi 2.5 düzeyinde ayarlanan elektrokoter anlık olarak pike dokundurulduğu. Bu girişim ile ventilasyon tüpü uygulamasını takiben gelişen perforasyonlar simule edilmeye çalışıldı. Sonuçta, çapları 1-4 mm. arasında değişen perforasyonlar oluşlu. Karın cildine yapılan 1 cm uzunluğundaki median hat kesişinden, perforasyonların yaklaşık üç katı büyüklüğünde adipoz doku alındı ve cilt 5/0 ipek ile sütüre edildi.

Perforasyon genişliğine göre olgular iki gruba ayrıldı. (Tablo I)

Tablo I : TM perforasyonlarının genişliğine göre sınıflandırılması.

	Perforasyon Çapı	Sayı (n)
GRUP I	≤ 3 mm.	16
GRUP II	> 3 mm.	4

Uygun bir kulak forsepsi ve pik yardımı ile yağ dokusu önce tümüyle perforasyondan timpanuma geçirildi, ardından yarısı dışarı çekildi. Bu uygulama, perforasyon kenarlarının laterale dönüklüğünü sağlamak amacıyla yapıldı. Greft üzeri, rifampicinli spongostan ile desteklendi (Resim I).

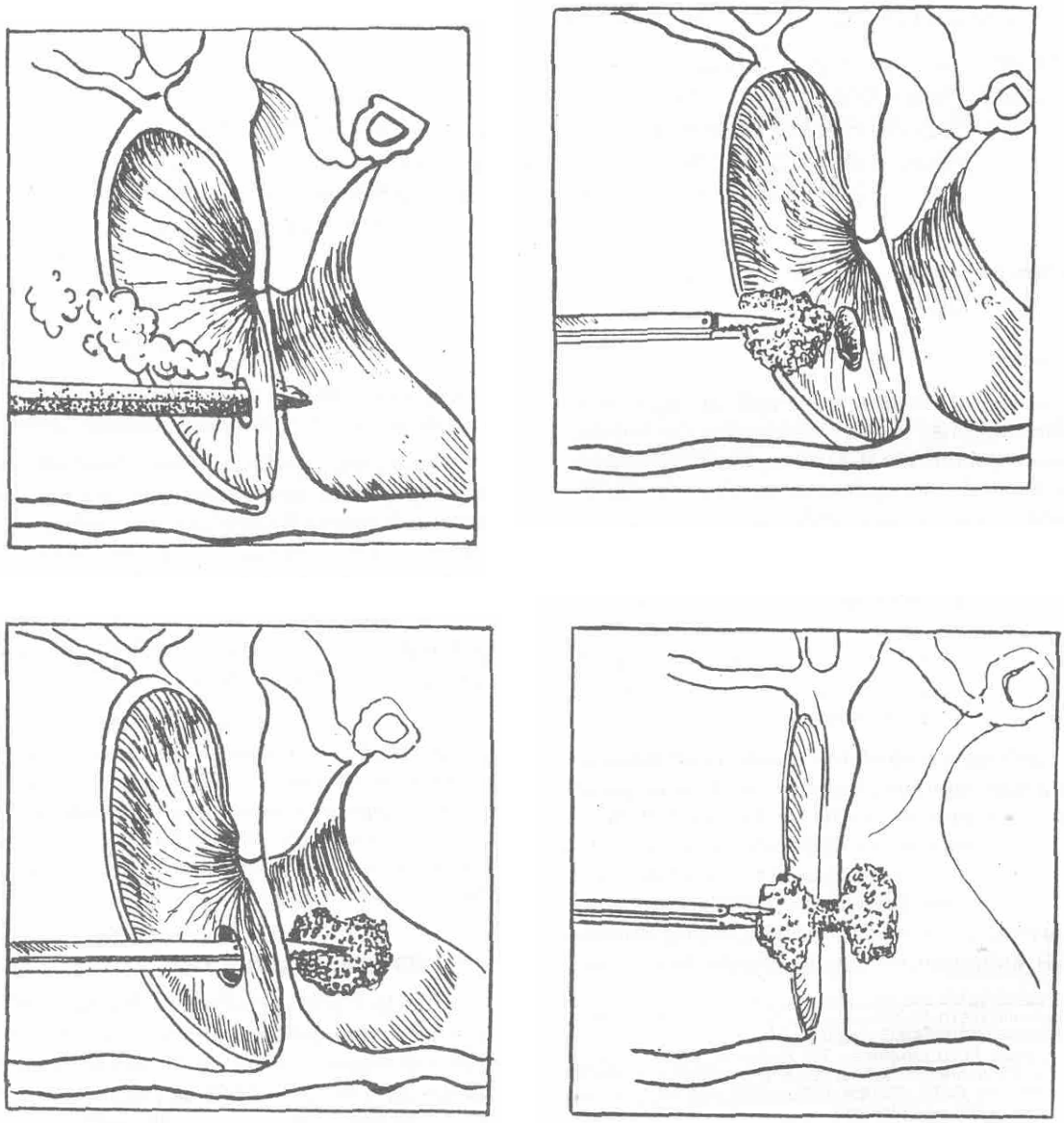

Resim 1 : Adipoz tıkaç miringoplasti uygulama yöntemimiz.

Tavşanlara postoperatif dönemde 7 gün süre ile 5 mg./kg. Gentamisin tek doz halinde IM uygulandı. Postoperatif 21. günde yukarıda belirtilen metod ile oluşturulan genel anestezi indüksiyonundan sonra, dış kulak yolan steril koşullarda açıldı, 12 hafta süre ile 7 günlük aralarla TM iyileşmesi yine genel anestezi uygulanarak otomikroskop altında izlendi.

BULGULAR

Erken dönemde saptanan sonuçlar Tablo II'de belirtilmiştir.

Tablo II : Perforasyon genişliğine göre, erken dönem greft başarı oranı.

	Perforasyon Çapı	Sayı (n)	Başarılı olgu sayısı	Başarı oranı (%)
GRUP I	≤ 3 mm.	16	14	%87.50
GRUP II	> 3 mm.	4	3	%75
	Toplam	20	17	%85

Erken dönemde 20 olgunun 3'ünde başarı elde edemedik. Bu kulakların ikisinde neden enfeksiyonken, birinde (perforasyon çapı > 3 mm. olan) greft yanlışlıkla aspiratörün ucu ile yerinden çıkarıldı.

TARTIŞMA

Ringenberg baskılanarak düzleştirilmiş adipoz dokunun, TM medial ve lateral yüzüne yerleştirildiğinde bir süre sonra atrofiye olduğunu ve arta kalan bağ dokusu elemanlarının perforasyon kenarlarından ilerlemekte olan epitele yol gösteren bir köprü oluşturduğunu savundu, bildirdiği başarı oranı %86.5 düzeyindedir (5).

Gibb ve Chang 365 miringoplasti operasyonunu değerlendirdikleri raporlarında 8 olguya adipoz tıkaç tekniğini uygulamış ve %75 başarı bildirmişlerdir (4).

Terry ve arkadaşları yaptıkları çalışmada l. yıl sonunda bu teknikle %76 başarı sağlamışlardır (8).

Gross ve arkadaşları 2-16 yaşlar arasındaki 62 çocuğa uyguladıkları 76 apidoz tıkaç miringoplasti operasyonu ile erken dönemde %84.7, bir yılı aşan süreçte %79.2 oranında perforasyonun kapandığını açıklamışlardır (5).

Deaens ve ark. ise yakın tarihte yapmış oldukları benzeri bir değerlendirmede, 4 yıllık gözlem sonucunda %89 oranında başarı bildirmişlerdir (3).

Çalışmamızı deneysel olarak yapılan yeni perforasyonlar oluşturmuştur. Erken dönemde saptadığımız %85 genel başarı oranı literatürde belirtilenlerle uyum göstermektedir. Örneğin ventilasyon tüpü çıkarılmasından sonra, TM'da iyileşmeyen perforasyonlarda perforasyonu çevreleyen TM epitelinin klasik miringoplasti operasyonlarında olduğu gibi debridmanı ile epitel ilerlemesine uygun hale getirilmesi ardından adipoz tıkaç tekniğinin uygulanması ile elde edilecek başarının da deneysel peribrasyonların onarımı çalışmasında bulduğumuz başarı oranı ile eşdeğer olabileceğini düşündük. Bu çalışmanın ileri bir aşaması olarak polikliniklerimize başvuran eski perforasyonlu hastaların tanımlanan teknikle TM'larının onarımı prospektif bir çalışma olarak planlanmıştır.

Deneyimli cerrahların erişkinlerde gerçekleştirdiği komplike miringoplasti operasyonlarının %88-98'e varan sonuçlan ile karşılaştırıldığında bu tekniğin başarı yüzdesi düşük gibi görünmesine rağmen; sade, deneyimi daha az olan cerrahların sonuçlarını da dahil ettiği bir çalışmasında başarı yüzdesini perforasyonun tipi ile değişmekle birlikte %73-81 arasında bildirmiştir (7). Ayrıca çocuklara uygulanan miringoplasti operasyonlarında, çok deneyimli cerrahlar tarafından dahi, yaşla doğru orantılı olarak artan %35-81 gibi düşük başarı oranları verilmektedir (1,6). Bu oranlar göz önüne alınırsa bizim sonuçlanınız umut vericidir. Bu nedenle çocuklarda ve erişkinlerde debride edildiğinde 3-4 mm'yi geçmeyen eski perforasyonlarda veya yeni gelişmiş olan travmatik perforasyonlarda komplike bir operasyondan önce daha pratik olan adipoz tıkaç yönteminin uygulanmasının yararlı olabileceğini düşünmekteyiz.

Bulgularımız perforasyon çapının büyük olmasının başarıyı azaltmakta olduğu yönündedir. Bu durum, taradığımız literatürde zar alanının %50'sinden azını kaplayan perforasyonlarda, adipoz tıkaç tekniğinin başarısının daha yüksek bulunduğu şeklinde bildirilmektedir (3, 5, 8).

Saptadığımız oranlar erken dönemde tatminkar görünmektedir. Çocuklarda miringoplasti başarısı halen tartışılırken, ventilasyon tüpü yerleştirmek kadar kısa zaman gerektiren bu kolay girişimin en azından küçük perforasyonlarda denenmesinde hiçbir sakınca olmadığı kanısındayız. Bu tekniğin önemli bir avantajı da gerekirse anı seansta iki kulağa birden uygulanabilmesidir. Ayrıca cerrahın el becerisine büyük ölçüde bağımlı olmayıp, eğitimi de kolaydır. Ancak bu uygulamanın yapıldığı hastalarda sertçe burun sümkürme, ağız, kapalı olarak hapşırma, şiddetli ıkınmadan kaçınılması bildirilmelidir.

Sonuç olarak; adipoz tıkaç miringoplasti tekniğinin; büyük perforasyonlarda uygulanmakta olan komplike girişimlerin bir alternatifi olamayacağı, ancak hangi yaşta olursa olsun, çocuklarda ve erişkinlerde özellikle 3 mm'ye kadar olan küçük perforasyonlarda, güvenli şekilde uygulanabileceği kanısına varılmıştır.

Yazışma Adresi: Dr. Haluk ÖZKARAKAŞ
Kocaeli Üniversitesi Tıp Fakültesi
İzmit / KOCAELİ

KAYNAKLAR

1. BERGER C., SHAPIRA A., MARSHAK G. : Myringoplasty in Children. The Journal of Otolaryngology. 12 : 228 -230, 1983.
2. CANDAN H., POYRAZOĞLU E.. ÖZKARAKAŞ H., YILDIRIM N. : Miringoplasti'de Duramater kullanılması. Cerrahpaşa Tıp Fakültesi K.B.B, XI. Akademik Haftası. Otolaringolojide ve Sanat Dallarında Disfoniler İnternasyoncl Simpozyumu Kitabı. 209-211. 1990.
3. DEDDENS A.E., MUNTZ H.R.. LUSK R.P. : Adipose Myringoplasty in Childiren. Laryngoscope 103 : 216 - 219. 1993.
4. GIBB A.G.. CHANG S.K. : Myringoplasty : A review of 365 Operations. The Journal of Laryngology and Otology 96 : 915-930, 1982.
5. GROSS C,W.. BASSILA M. LAZAR R.M.. LONG T.E.. STAGNER S. : Adipose Plug Myringoplasty : An Alternative to Formal myrmgoplasty Techniques in Children. Otolaryngology Head & Neck Surgery. 101 (6) ; 617 - 620. 1989
6. RAINE. C.H., SINGH S.D. : Tympanoplasty in Children. A revieıv of 114 Cases. The Journal of Laryngolopy and Ology. 97 : 217-221. 1983.
7. SADE J., BERCO E.. BROWN M.. WEINBERG J. : Myringoplasty - Short and Long , Therm Results in a Training Program. The Journal of laryngology and Otology. 95 : 653-665, 1981.
8. TERRYR.M., BELLINI M.J., CLAYTON M.I.. GANDHl A.G.: Fat Graft Myringoplasty - A rospective Trial. Clinic Otolaryngology 13 ; 227 - 229, 1988.