LARENGOFARENGEAL KANSERLERDE SERBEST ÖNKOL FLEBİ İLE REKONSTRÜKSİYON VE ALINAN SONUÇLAR

RECONSTRUCTION WITH FREE FOREARM FLAP IN LARYNGOPHARYNGEAL CARCINOMA AND ITS RESULTS

Dr. İstemihan AKIN (*), Dr. Ahmet TORKUT (**), Dr. Engin ÜSTÜNSOY (**)
Dr. Ayhan GÖKLER (*), Dr. Gürkan TAŞKOPARAN (*), Dr. Ata GÜRZUMAR (*)

ÖZET *: Baş boyun rekonstrüksiyondaki gelişmeler orofarenks, hipofarenks ve farenkse yayılmış ileri evre larenks tümörlerinde geniş rezeksiyon yapabilme ve fonksiyonel açıdan daha elverişli fleplerin uygulanma şansını doğurmuştur. Larengofarengeal tümörlerin tedavisinde rezeksiyonu takiben yapılan serbest flep transferi ile rekonstrüksiyon artık günümüzde mikrovasküler tekniklerin ilerlemesine bağlı olarak yüz güldürücü sonuçlar vermektedir.*

Bu yazıda serbest önkol fasiokütan flepi ile primer rekonstrüksiyon yapılan 1 orofarenks, 5 hipofarenks ve l piriform sinüs ve farenks yan duvarına yayılmış larengeal tümörlerdeki uygulamalar ve alınan sonuçlar bildirilmiştir. Bir hastada üst anastomoz hattında konservatif tedavi gerektiren poş oluşumu, larenksin korunduğu bir başka hastada ise aspirasyon meydana geldi. Yedi hastanın birinde total flep nekrozu oluştu ve deltopektoral flep repozisyonu yapıldı. Bir hasta erken postoperatif dönemde karotis rüptürü sonucu kaybedildi. Diğer hastalar 10. postoperatif günde oral beslenmeye başladılar. Sağkalımı zaten düşük olan bu hastalar için çok önemli olan morbidite problemlerinin en aza indirilmesi ile hastaya erkenden yutma fonksiyonunun kazandırılması hipofarenks ve servikal özefagus rekonstrüksiyonunda amaç olmalıdır.

Anahtar Sözcükler *: Larengoözefageal kanser, rekonstrüksiyon*

SUMMARY *: The development in head and neck reconstruction enabled large resections for oropharyngeal, hypopharyngeal and advanced laryngeal tumors and more functional flaps has been encountered. Reconstruction with free flap transfer following ablative surgery of the laryngopharyngeal tumors has been improved with favorable results due to the improvements in microvascular surgical techniques in recent years.*

In (his *article primary reconstruction with free forearm fasciocutaneous flap in l oropharyngeal 5 hypopharyngeal and l advanced laryngeal tumor that invaded pyriform sinus, with the results are reported. A conservatively treated pouch at the upper anastomosis in one patient and aspiration in another non-laryngectomized patient were observed. A total flap necrosis which was replaced with deltopectoral flap successfully occurred in another patient. One post-operative death occurred due to carolid artery blow-out. Oral feeding was begun at the 10th postoperative day in the rest of the patients. Regarding the low survival of the laryngopharyngeal tumors, the goal of hypopharyngeal and cervical esophageal reconstruction should provide the patients with early deglutition and minimize the morbidity problems,*

Key Words *: Laryngoesophageal carcinoma, reconstruction.*

GİRİŞ

Larengofarengeal ve hipofarengeal bölge tümörlerinin rezeksiyonunu takiben oluşan defektin rekonstrüksiyonu eski yıllardan beri değişik

(*) SSK Ankara *Hastanesi 1 . Kulak Burun Boğaz Hastalıkları Kliniği*
(**) SSK Ankara Hastanesi Plastik ve Rekonstrüktif Cerrahi Kliniği

metodlar kullanılarak yapılmaya çalışılmıştır. Hipofarenksin ve servikal özefagusun rezeksiyonunu takiben emniyetli bir rekonstrüksiyon son derece önemli vital yapıların bulunduğu bu bölgede özellikle önem arz etmektedir. Yapılan rekonstrüksiyonun başarısızlığı ölümle sonuçlanabilen çok dramatik sahnelerin yaşanmasına neden olabilmektedir. Bir başka önemli nokta sağ kalımı zaten düşük olan bu hastalıkta, hastanın mümkün olduğunca uzun bir hastalıksız döneme kavuşturulması ve yapılan operasyonun morbiditesinin en aza indirilebilmesidir. Bu nedenlerden dolayı hipofarenks ve servikal özefagus tümörleri için geniş bir rezeksiyon ve başarılı bir rekonstrüksiyon yıllardan beri baş boyun cerrahisinin ulaşmaya çalıştığı son derece spesifik bir konu olmuştur.

Larengofarengeal tümörlerin tedavisinde geniş rezeksiyonu takiben rekonstrüksiyon amacıyla lokal cilt ve yumuşak doku flepleri, pediküllü myokütan flepler, deltopektoral cilt flepleri, intraabdominal visseral yapıların transpozisyonlan ve daha çok son yıllarda popülarize olan serbest flcp transferleri kullanılmaktadır. 1965 yılında Bakamjian (3) tarif etmiş olduğu pektoral cilt flebi ile farenks ve servikal özefagus tümörünün rezeksiyonu sonucu oluşan defektin kapanmasını bildirdi. Daha sonra 1979 yılında Ariyan (2) adlı araştırmacı pektoralis majör myokütan flebini uygulamaya soktu. Bu flebin en önemli özelliği kanlanmasının çok iyi olması ve güvenli olarak kullanılabilmesiydi. Uzak mesafelere rahatlıkla taşınabilmesinden dolayı baş boyun rekonstrüksiyonunda en çok kullanılan fleplerden birini oluşturdu. Hemen hemen aynı bir başka araştırmacı myokütan fleplerin gelişmesi konusunda önemli çalışmalar yapmaktaydı.

İşte myokütan fleplerin kanlanmaları ve anatomik bilgilerin artması ile başlayan bu yeni dönemde baş ve boyunda daha önce yapılamayan reaksiyonların yapılmaları ile tümör cerrahisinde büyük gelişmeler meydana gelmiştir.

Daha sonraki yıllarda mikrovasküler anastomoz tekniğinin gelişmesi ile larengofarengeal rekonstrüksiyonda serbest flep transferi uygulamasından başarılı sonuçlar alınmaya başlandı.

İlk olarak uzak doğu ülkelerinde uygulanmaya başlayan serbest önkol flebi kas içermeyen, ince, kolaylıkla şekil verilen bir fasiokütan serbest fleptir. Myokütan fleplerde olduğu gibi hacimli değildir ve bu inceliğinden dolayı oral kavite ve farenks mukozası ile uyum sağlayarak rezeksiyon yerinin rahatlıkla kapatılmasını temin eder. Serbest önkol flepinin başka bir özelliği damar çaplarının geniş ve flep vaskülarizasyonunun çok iyi olmasıdır. Son on yıldır serbest önkol flebi hipofarenks ve servikal özefagus rezekiyonu takiben oluşan defektlerinin rekonstrüksiyonunda uygulanmaya başlanmıştır (6, 11, 14, 20).

YÖNTEM ve GEREÇLER

SSK Ankara Hastanesi 1. KBB Kliniği ve Plastik ve Rekonstrüktif Cerrahi Kliniği'nde gerçekleştirilen bu çalışmada 7 epidermoid karsinomalı hastaya serbest önkol flebi ile primer rekonstrüksiyon yapıldı. Hastaların beşi hipofarenks, biri orofarenks, biri sinüs piriformis ve hipofarenks yan duvarına yayılmış larenks karsinomu idiler. İkisi erkek ve beşi kadın olan hastaların yaşları 36 ve 60 arasında değişmekteydi (Tablo).

Tablo : Serbest flep uygulanan baş boyun tümörlü hastalarımızın dökümü

Olgu	Lezyon	Operasyon	Radyoterapi Postoperatif	Komplikasyon	Takip
1(36,K)	Hipofarenks T2N0M0	TLFÖ, BD tüp SÖF	6000rads	Yok	Nüks; KT, HY, 24. ay
2(56, K)	Hipofarenks T2N1M0	TLFÖ, BD tüp SÖF	6000rads	Üst anastomozda pos; spontan kapandı	HBYY, 24. ay
3(58, E)	Orofarenks T3N0MO	Parsiyel orofarenjektomi, BD yama SÖF	6000rads	Aspirasyon; TL yapıldı	HBYY, 17. ay
4(53, E)	Larenks T4N1M0	TL, PF, BBD, Yama SÖF	6000rads	Fistül; spontan kapandı	Nüks; KT HY, 15. ay
5(48, K)	Hipofarenks T2N1M0	TLFÖ, BD, tüp SÖF	–	Flep nekrozu; Deltopektoral flep ile onarım	Exitus, 3. ay
6(60, K)	Hipofarenks T3N1MO	TLFÖ, BD, tüp SÖF	6000rads	Yok	HBYY, 12. ay
7(36, K)	Hipofarenks T3N0M0	TLFÖ, BBD tüp SÖF	–	Fistül; karotis rüptürü	Exitus, 10. gün

TLFÖ : Total larengofarengoözefajektomi, TL : Total larenjektomi, PF : Parsiyel farenjektomi, (B) BD : (Bilateral) Boyun disseksiyonu, SÖF : Serbest önkol flebi, KT : Kemoterapi, HY : Hastalıklı yaşıyor, HBYY : Hastalık belirtisi yok, yaşıyor.

Preoperatif değerlendirmede fizik muayene, endoskopi, lezyonun histopatolojik incelemesi, CT ve bir vakada MRI incelemesi yapıldı.

Hastaların hiçbiri preoperatif radyoterapi almamıştı. Orofarenks karsinomu olan hastaya (Resim 1) geniş orofarengeal rezeksiyon ve parsiyel hipofarenjektomi uygulandı. Defektin rekonstrüksiyonunda serbest önkol flebi yama şeklinde uygulandı (Resim 2).

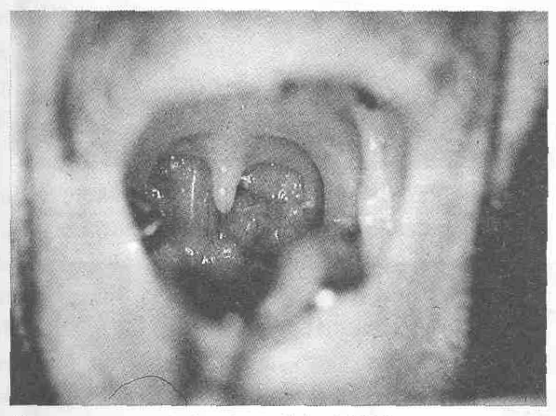

Resim 1 ; Orafa*renks* karsinomalı *hastaki tümörün görünümü.*

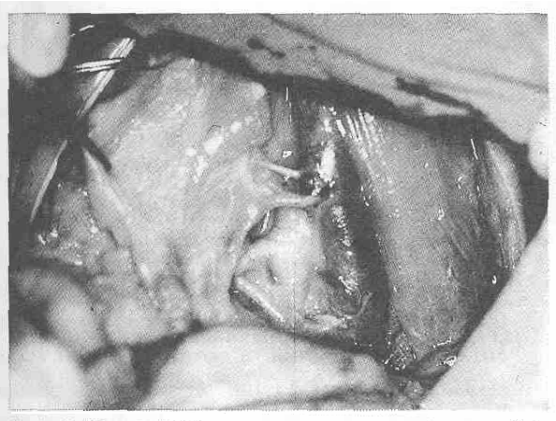

Resim 2: Mikrovasküler anastomozların tamamlanmasından sonra serbest önkol flebinin görünümü

Diğer bir hastaya (Olgu - 4) total larenjektomi ve parsiyel farenjektomi uygulanmasını takiben serbest önkol flebi yine yama şeklinde uygulandı.

Diğer hastalara total larengofarenjektomi ve servikal özefajektomiyi takiben serbest önkol flebi ile tüp şeklinde rekonstrüksiyon yapıldı (Resim 3). Rekonstrüksiyonların tümü aynı seansta da rezeksiyonun bitimini takiben uygulandı.

Tüm kanserli hastalarda tümörün rezeksiyonundan önce boyun disseksiyonu yapılırken bir arter ve iki ven de mikrovasküler anastomozlar için hazırlandı. Bu esnada bir başka ekip flebi eleve ediyordu. Tüp şeklinde uygulanacak olan durumlarda flebin distal ucu iki adet üçgen olarak dizayn edildi.

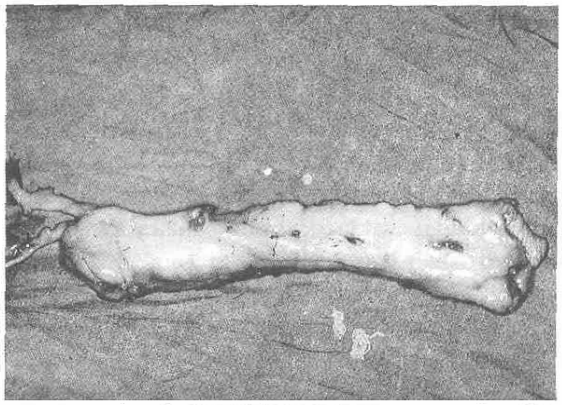

Resim3:Tüp haline *getirilmiş serbest, önkol flcbi ve vasküler pedikülü*

Mikrovasküler anastomozlar 9/0 ve 10/0 monofilaman sütürler ile yapıldı. Alıcı olarak eksternal karotid arterin ve juguler internanın dalları ve bir vakada jugularis eksterna kullanıldı. Verici damarlar radial arter ile radial ve sefalik venlerdi (Resim 2). Mikrovasküler anastomozların tamamlanmasını takiben flebin kanlanması kontrol edildi ve tüp haline getirilmiş olan filebin proksimal ucu farensdeki defekte, distal olan ucu özefagostomaya sütüre edildi. Ameliyat tekniğinden daha önceki bir yazıda ayrıntılı olarak bahsedilmiştir (1).

Fleplerin durumu postoperatif dönemde endoskopik olarak ve indirekt larengoskopi ile ta kip edildi. Tüm hastalara postoperatif 10. günde floroskopi ile kontrast madde içirtilerek fistül olup olmadığına bakıldı ve grafileri alındı, Fistül saptanmayan vakalara oral yumuşak diyetle beslenme başlandı.

Postoperatif komplikasyonlara bağlı kaybettiğimiz iki hasta haricindeki tüm hastalar postoperatif radyoterapi programına alındılar.

BULGULAR

Tüp şeklinde rekonstrüksiyon uygulanmış olan bir hastanın postoperatif 10. günde yapılan kontrast maddeli floroskopik incelemesinde üst anastomoz hattında poş görüldü. Bu poş konservatif tedaviyle ortadan kalktı ve hasta bir ay

sonunda oral beslenmeye başladı. Minör fistül saptanan diğer bir hastada konservatif tedavi yapılarak fistülün kapandığı belirlendi ve postoperatif 21. günde hasta ora! beslenmeye başladı.

Bir hastada (Olgu 5) altıncı günde venöz tromboza bağlı olarak total flep nekrozu gelişti. Nekrotik flebin yerine deltopektoral flep çevrildi ve yeniden farengostoma ile özefagostorna oluşturuldu. Bu şekilde tükrük sekresyonu da kontrol altına alınmış oldu. Fakat bu hasta majör operasyondan yaklaşık iki ay sonra jügüler ven kanaması sonucu kaybedildi. Total larengofarenjektomi, servikal özefajektomi ve serbest önkol flebi ile tüp şeklinde rekonstrüksiyon yapılmış olan diğer bir hastada (Olgu 7) postoperatif sekizinci günde yapılan kontrast maddeli özefagus kontrol grafisinde üst farengo-kutanöz anastomoz hattından başlayıp boyun derin dokularına doğru giden fistül gözlendi. Yapılan müdahaleye rağmen karotis rüptürü meydana geldi ve hasta kaybedildi. Postmortem incelemede flepin pembe-renkte ve mikrovasküler anastomozların sağlam olduğu görüldü.

Orofarenks karsinomalı hastada primer operasyonda larenks korundu, fakat aspirasyon meydana geldiği için ikinci bir seansta total larenjektomi uygulandı. Diğer hastaların ortalama 10. günde yapılan kontrast maddeli özefagus grafilerinde striktür, fistül ve pasajda obstrüksiyon görülmediği için yumuşak diyetle oral beslenmeye başlandı (Resim 4). Vaka 2 ve 3'ün geç dönemde çekilmiş olan endoskopik fotoğrafları Resim 5 ve 6'da görülmektedir.

Resim 4: Serbest önkol flebinin kontrast madde ile görüntülenmesi

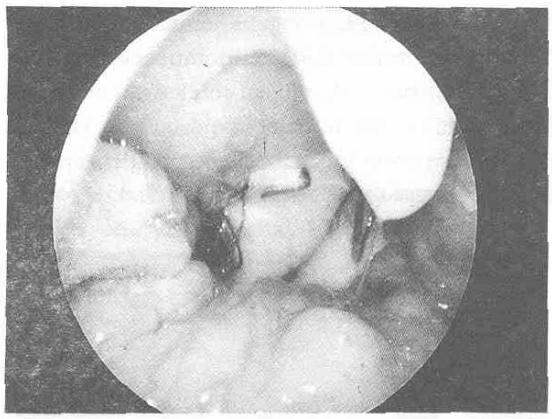

Resim 5: 2. olguda tüp şeklinde yerleştirilen flepin üst mukokutanöz anastomoz hattının farengeal poşun kapanmasından sonraki endoskopik görüntüsü.

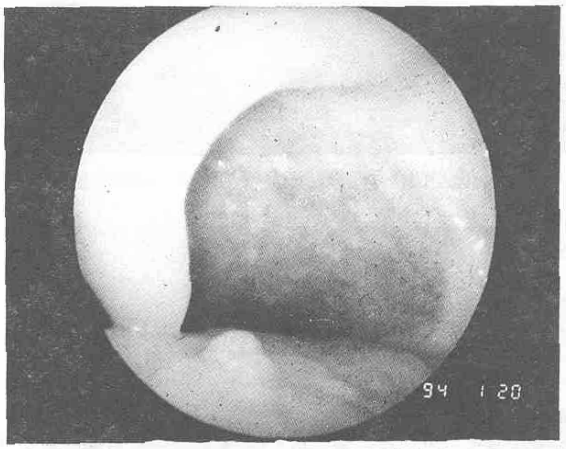

Resim 6: Orofarenks karsinomalı hastadaki flepin postoperatif 8. ayda çekilen endoskopik görünntüsü..

Olgular Tablo'da toplu olarak suıulmuşlardır.

TARTIŞMA ve SONUÇ

Hiporfarenks karsinomlarında total larengofarenjektomiden sonra yapılacak farengeal ve servikal özefageal rekonstrüksiyon, geliştirilen yeni tekniklerle artık eskisi kadar büyük bir problem olmakta çıkmış, hatta morbiditeyi azaltarak daha kaliteli bir yaşam ve daha uzun hastalıksız dönem imkanını sağlamıştır. Bu bölgenin malign tümörlerinin büyük bir kısmında yeterli tümör-free sınırları elde edebilmek için, ne yazıkki farenks ve servikal özefagusun sirküler olarak rezeksiyonu ve beraberinde larenksin de rezeksiyonu gerekmektedir. Larenjektomi yapılmasının diğer bir sebebi hayatı tehdit eden aspirasyonu önlemek içindir. Hipofarenks tümörleri-

nin sadece %2'lik çok küçük bir kısmına parsiyel larengofarenjektomi uygulanabilir. Farengoepiglottik kıvrımda bulunan veya piriform sinüsün medial duvarındaki küçük Tl ve T2 lezyonlar konservatif cerrahiye uygundur (5, 21). Daha büyük lezyonlar için total larenjektomi, parsiyel veya total larenjektomi, servikal özefajektomi ve postoperatif radoyterapi yapılmalıdır. Okkült servikal melastaz, oranı %50-80 arasında değiştiğinden tümörün yerine göre tek veya iki taraflı boyun disseksiyonu eklenmelidir (21).

Carpenter (4) total larengofarenjektomiden sonra yapılabilecek ideal bir rekonstrüksiyonu şu şekilde tarif etmektedir; Rekonstrüksiyon bir senansda tamamlanmalı, rezeksiyonu sınırlandırmamak, preoperatif radyasyon almış olan herhangi bir doku içermemeli, torasik ve abdominal cerrahiyi içermemeli, kısa sürede oral beslenmeye başlanabilmeli ve komplikasyonlardan dolayı morbiditeyi artırmamalıdır.

Günümüze gelene kadar total sirküler rezeksiyonu takiben birçok rekonstrüksiyon metodu gelişürilmiştir. Bunlar lokal cilt ve mukoza greftleri, servikal ve deltopectoral cilt flepleri, myokütan flepler, viseral interpozisyon ve serbest fleplerdir.

Yukarıda bahsedilen ideal rekonstrüksiyon kriterlerini bu tekniklerle irdelediğimiz zaman herbirinin kendine özgü dezavantajı olduğunu farkediyoruz. Lokal cilt ve mukoza greftleri total sirküler rezeksiyonlarda kullanıldığında striktür oluşmaktadır (4), Servikal cildin rekonstrüksiyonda kullanılabilmesi için iki veya daha fazla operasyona ihtiyaç vardır. Larenksin hipofarenks rekonstrüksiyon un da kullanılabilmesi için tümörün postkrikoid bölgede ve çok sınırlı olması şartı vardır. Bakamjian (3) tarafından tarif edilmiş olan pektoral cilt flebi 3-5 hafta ara gerektiren iki seansda uygulanabilmektedir. Deltopektoral fleplerin tubulasyonu halinde yüksek oranda flep nekrozuna rastlandığı bir başka çalışmada belirtilmiştir (10). Bir myokütan göğüs flebi olan pektoralis majör, baş ve boyundaki geniş rekonstrüksiyonlarda güvenle kullanılmaktadır. İyi bir vaskülerizasyona sahip olan bu flebin total sirküler rezeksiyonlardaki en büyük dezavantajı farengoözefageal bileşkede stenozlara sebep olmasıdır (15). Ayrıca flebin geniş kütlesinden dolayı postoperatif dönemde yutma sorunlarıyla karşılaşılmaktadır (16). Friedman (9) trapezius ve latissimus dorsi myokütan fleplerinin pektoralis majör flebine anlamlı bir üstünlüğü olmadığını bildirmektedir. Aynı araştırmacı platisma myokütan flebinin ancak striktür gibi sınırlı hipofarenks lezyonlarında uygun rekonstrüksiyonu sağladığını vurgulamaktadır (9).

Mide, jejunum ve kolon interpozisyonları ile yapılan rekonstrüksiyonlarda abdoniinal ve torasik cerrahilerin de prosedüre eklenmeleri gerekmektedir. Morbiditesi oldukça yüksek olan bu tip operasyonların sağkalımı zaten düşük olan hipofarenks tümörlerindeki uygulaması sınırlıdır. Shaw (18) posterior mediastinal yoldan geçirilen midenin mediastinal hemorajiye, hematoma veya enfeksiyona neden olma şansının az olmadığını ve pnömotoraks riskini daima gözönünde tutmak gerektiğini bildirmektedir. Kardiak enfarktüs, pulmoner eınbolizasyon ve serebral tromboz gibi fatal seyredebilecek komplikasyonlann oluşması özellikle gastrik ve kolon transpozisyonu gibi operasyonlardan sonra görülmektedir (18).

Son yıllarda baş boyun rekonstrüksiyonlarında sıklıkla kullanılan ve mikrovasküler anastomozlarla yapılan serbest flep transferlerinden başarılı sonuçlar alınmaya başlanmıştır.

Flynn ve ark (8) 37 hastada larengofarengoözelageal rezeksiyonu takiben yapılan 35 serbest jejunum ve 2 serbest kolon otogreftlerinden %97'lik bir başarı elde ettiklerini bildirdiler. Yine Shangold ve ark. (17) serbest jejunum transferi konusunda literatürü tarayarak, yutma açısından 402 hastada sonucu %81.8'lik bir başarı olduğunu vurguladılar.

Serbest fleplerin içinde serbest önkol flebinin hipofarenks ve larenksde kullanılması oldukça yakın bir tarihe dayanmaktadır ve diğer ülkelerde de sayısı fazla değildir (5, 6. 11, 14, 20). Bizim bu flebi tercih nedenimiz, flebin abdominal cerrahi bir girişime ihtiyaç göstermeden hastanın önkolundan hazırlanabilmesi ve bu nedenle oluşacak komplikasyonlardan uzak kalınmasıdır. Bir ekip rezeksiyonu yaparken diğer ekip aynı anda flepi rahatlıkla hazırlayabilmek-

tedir. Serbest önkol flebinin diğer özellikleri pediküldeki damar çaplarının geniş olması birden fazla damarın anastomozurıa imkan bulunması, flebin vaskülarizasyonunun çok iyi olması, kas tabakası içermediğinden spazma ve disfajiye neden olmaması, ince ve katlanabilir olmasından dolayı ise farenks mukozasına tam bir uyum sağlamasıdır. Dezavantajı, vertikal olarak üçüncü bir anastomoz hattının bulunmasıdır (6, 11, 12, 14, 20).

Bizim aldığımız sonuçlar literatürdekilerden farklı değildir. Harii ve ark (11) 12 hastada hiç flep nekrozuna rastlamadıklarını, buna karşılık iki vakada farengeal anastomoz hattında cerrahi olarak kapatılan ve üç vakada kendiliğinden kapanan fistülle karşılaştıklarını bildirdiler. Aynı merkezden üç yıl sonra yapılan bir başka çalışmada hipofarenks ve servikal özefagus rekonstrüksiyonu için kullanılan 33 flebin bir tanesinde parsiyel nekroz görüldüğü bildirildi (20). Ayrıca özefagus anastomoz hattında 6 vakada stenoz görüldüğü ve bunu önlemek için derimukoza bileşkesinde artık Z-plasti uygulandığı ve sonuçlarının çok iyi olduğu belirtildi. Biz hiçbir vakamızda alt uç anastomozlarda stenozla karşılaşmadık. Ayrıca fistül ve poş görülmesi vakaların hepsinde alt uç anastomozlarında olmamıştır. Bunun sebebi de rutin olarak her vakada uygulanan ve alt uç anastomozunda yapılan üçgen şeklindeki flep taşanını olduğunu düşünmekteyiz.

Oral beslenmeye başlayan hastalarımızın hiçbirinde disfaji şikayeti olmadı. Serbest jejunum otogreftleri ile rekonstrükte edilmiş olan vakalarda görülen spasm ve disfaji, kas tabakası içermeyen serbest önkol flebi rekonstrüksiyonu sonucunda bildirilmemiştir.

Oral ve orofarengeal rekonstrüksiyonda serbest önkol flebini kullanan Kawashima ve ark (12) ve intraoral rekonstrüksiyonda kullanan Soutar ve ark (19) bu flebi ideal olarak tanımlamışlardır. Evans ve ark (7) 18 vakalık serilerinde baş boyun defektlerinin onanmında kullandıkları serbest önkol fiebinde nekroza rastlamadıklarını bildirdiler.

Bizim vakalarımızda görülen iki fistül ve bir farengeal poşun başlangıç yerleri üst uç anastomozuydu. Kendiliğinden kapanan bir fistül ve posa karşın, majör fistüllü hastada gelişen karotis rüptürü, bu bölgenin rekonstrüksiyonunu ne derece önemli olduğunu vurguluyordu.

Sonuç olarak baş boyundaki çeşitli defektlerin onanmında kullanılan serbest radial önkol flebinin orofarenks ve hipofarenks rekonstrüksiyoılarında bir alternatif olduğunu vurgulamaktayız. Sağkalımı zaten düşük olan bu hastalar için çok önemli olan morbidite problemlerinin en aza indirilmesi ile hastaya erkenden yutma fonksiyonunun kazandırılması hipofarenks ve servikal özefagus rekonstrüksiyonunda amaç olmalıdır.

Yazışma Adresi : Dr. İstemihan AKIN
Koza Sokak, No : 42/53
Gaziosmanpaşa. 06700 ANKARA

KAYNAKLAR

1. AKIN I, ŞENEL Y. GÜRZUMAR A et al. : Hypopharyngeal and cervical csophagcal rcconstruction wlth radial forearm flep. The Journal of Ankara Medical School 16 (3) : 1069 - 1074, 1994.
2. ARIYAN S : The pectoralis major nıyocutaneous flap; A versatile flap for reconstruction in the head and neck. Plastic and Reconstructive Surgery 63 : 73 - 81. 1979.
3. BAKAMJIAN VY : A two - stage method for pharyıgoesophageal reuonstruction with a primarv pecltoral skin flap. Plastic and Reconstructive Surgcry 36 : 173 - 84, 1965.
4. CARPENTER RJ III, DESANTO LW. DEVINE KD : Reconstruction after total laryngopharyngectomy. Arch Otolaryngol 105 : 417-422, 1979.
5. CHANTRAIN G, DERAEMAECKER R, ANDRY G, THILL MP, GREANT P : Vertical hemipharyngolaryngectomy : reconstruction with the radial forearm flap, Europcan Journal of Surgical Ongology 15 : 564 - 567. 1989,
6. DELAERE PR. BOECKK WD, OSTYN F, et al : Hypopharyngeal stenosis and fistulas. Arch Otolaryngol H cad And Neck Surg 114 : 1329, 1988.
7. EVANS HB, LAMPE HB ; The radial forearm flap in head and neck reconstruction, The Journal of Otolaryngology 16 ; 382- 386. 1987.
8. FLYNN MB. BANIS J. ACLAND R ; Reconstruction with free bowel autografts after pharyngoesophageal or laryngopharyngoesophageaî resection, The American Journal of Surgery 358 ; 333 - 336, 1989,
9. FRIEDMAN M, SCHILD JA. VENKATESAN TK : Platysma myocutaneous flap for repair of hypopharyngeal strictures. Ann Otol Rhinol Laryngol 99 : 945 - 949, 1990.
10. GILAS T, SAKO K, RAZACK MS et al : Major head and neck reconstruction using the deltopectoral flep, American Journal Of Surgery. 152 : 430 - 34, 1986,
11. HARII K. EBIHARA S, ONO I. et al : Pharyngoesophageal reconstruction using a fabricated forearm free flap. Plastic and Reconstructive Surgery 75 (4) : 463. 1985.
12. KAWASHIMA T. HARII K. ONO I et al : Intraoral and oropharyngeal reconstruction using a de-epithelialized froearm flap, head & neck 11 : 358 - 363, 1989,
13. ORTICOCHEA M : History of discovery of the musculucutaneous flap method as a universal immediate substitudc for the method of delay. British Journal of Plastic Surgery 36 ; 524 - 528, 1983,

14. PECH A., CANNONİ M., ZANARET M., et al : Totaİ circular pharyngo - laryngectomy ; method of reconstruction by a free forearm skin flap (Sıımmary in English). Ann Otolaryng ((Paris) 101 (7) : 535. 1984.
15. REES KS, IVEY GL. SHACK RB et al : Pectoralis nıajor musculocutaneous flaps : long-tcrm follow-up of hypopharyngeal rcconstruction. Plastic and Recoııstructive Surgery 77 ; 586 - 590, 1986.
16. SCHULLER DE ; Reconstructive options for pharyngeal and / or cervical esophageal dcfets, Arch Otolaryngol 111 : 193 - 197, 1985.
17. SHANGOLD LM. URKEN ML. LAWSON W : JejunaJ transplantation for pharyngoesophageal reconstruction. Otolaryngologic Clinics of North Anıerk:a 24 : 132 - 1342. 1991.
18. SHAW HJ ; Pharyngolaıyngo - oesophagectomy. Opcrativc Surgery, Buttenworth & Co. Ltd.. London 1976. pp 2 l l - 218.
19. SOUTAR DS, MCGREGOR 1A ; The radial forearm n_ap in intraoral recoııstruction : The experience of 60 consecutive cases. Plastic and Reconstructive Surgery 78 : l - 8. 1986.
20. TAKATO T, HAR1I K, EBIHA1M. S, et al : Oral and pharyngeal rcconstruction using the free forearm flap. Arch Otolaryngol Head and Neck Surg 113 : 873 - 879, 19H7.
21. WEBER RS, GOEPFERT 11 : Cancer of the hypopharynx and ccrvical esophagus. Myers EN and Suen JY (Eds) ; Cancer of the Head and Neck. Churchill Livingstone Inc. NewYork. 1989. pp 509 - 531.