VERTİKAL PARSİYEL LARENJEKTOMİ SONRASI LARİNGOPLASTİDE BİPEDİKÜLLÜ STERNOHYOİD ADELE FLEBİ UYGULAMASI

BIPEDICLE STERNOHYOID MUSCLE FLAP LARYNGOPLASTY FOLLOWING VERTICAL PARTIAL LARYNGECTOMY

Dr. İstemihan AKIN (*), Dr. Ayhan GÖKLER (*), Dr. Mehmet ŞAHAN (*)
Dr. Şerif KARADENİZLİ (*), Dr. Ahmet ŞENTÜRK (*)

ÖZET *: Vertical parsiyel larenjektomi sonrasında bipediküllü stemohyoid adele flebi ile rekonstrüksiyon ilk defa 1954* yılında *J.J. Pressman adlı araştırmacı ile başladı. Zamanımıza kadar değişik modifikasyonlara uğrayan bu tip laringoplastide, kuvvetli ses oluşumunu sağlamak, yeterli hava yolu açıklığını elde etmek ve aspirasyonu önlemek mümkün olmaktadır. Bu çalışmada primer glottik karsinomalı 14 hastaya vertikal parsiyel larenjektomi sonrasında bipediküllü stemohyoid adele flebi ile larengoplasti yapıldı Şimdiye kadar yapılanlardan farklı olarak adele flebi iki adet kartilaj parçası ile desteklendi ve neoglottis oluşumunda yeni bir teknik uygulandı. Largnoplasti yapılan hastaların postoperatif takiplerinde yeterli hava yolu açıklığı oluştuğu gözlendi. %71 hastada yeterli ses oluşumu saptandı. Bu gruptaki hastaların hiçbirinde aspirasyon problemi olmadı.*

Anahtar Sözcükler *: Vertikal parsiyel larenjektomi laringoplasti stemohyoid adele flebi.*

SUMMARY *: The first reconstruction with bipedicled stemohyoid muscle flap following vertical partial laryngectomy began with J.J. Pressman in the year 1954. With this kind of laryngoplasty which has evolved in time, to maintain an adequate airway, produce a strong uoice and preuent aspiration is possible. In this study, 14 patients who had primary glottic carcinomas, had undergone vertical partial laryngectomy and bipedicled stemohyoid muscle laryngoplasty. A new technigue is used in order to create the neoglottis and muscle flap is secured with two cartilage flaps. During follow-up period, adequate airway of the patients is detected. Satisfactory voice production is observed in 71% of the patients. No aspiration problems occured in this group.*

Key Words *: Vertical partial laryngectomy, laringoplasty, stemohyodi muscle flap.*

GİRİŞ

Larenks kanseri baş ve boyun malignansileri içinde en sık rastlanan tümör tipini oluşturmaktadır. Türkiye'de 1986 - 1990 yıllarına ait 59.601 erkek kanserli hasta arasında yapılan bir çalışmada larenks kanserinin %8.63 gibi bir oranla akciğer kanserinden sonra ikinci sırada yer aldığı bildirilmiştir (6). Yine aynı çalışmada bildirildiğine göre 1990 yılındaki erkek kanserli hastalar içinde larenks kanseri Amerika Birleşik Devletleri'nde %1.98 ile on ikinci sırada yer almaktadır. Glottik bölgeyi tutan tümörler ise değişik ülkelerde değişik ensidanslar göstermektedir. Mesela A.B.D.'de glottik kanserlerin ensidansı yükselirken, Finlandiya, Fransa ve İtalya gibi Avrupa ülkelerinde supraglottik kanserlerin ensidansı fazlalaşmaktadır (7). Bu derece sık karşılaştığımız larenks kanseri vakalarının Tl gibi erken glottik tümörlerindeki ilk ve çok önemli belirti ses kalitesindeki değişmedir. Cerrahi olarak parsiyel larenjektomi teknikleri ile tedavileri mümkündür. Terminolojideki karışıklığı gidermek için tirotomi ve kordektomi, vertikal hemilarenjektomi, frontolateral parsiyel la-

(*) SSK Ankara Hastanesi 1. Kulak, Burun, Boğaz Hastalıkları Kliniği, ANKARA

renjektomi ve anterior komissür tekniklerinin tümü vertikal parsiyel larenjektomi (VPL) ismi altında toplanmıştır (8).

Erken glottik tümörlerde, hareketli bir vokal kordun serbest kenarında, 1-5 mm büyüklükte ve, kord vokalin 1/3 orta kısmında bulunan tümöral kitle tirotomi ve kordektomi yaklaşım; ile çıkarıldıktan sonra yüksek bir lokal kontrol sağlanmaktadır (9). Hemilarenjektomi ve frontolateral parsiyel larenjektomiler ile daha büyük tümörlerde rezeksiyon yapabilme imkanı vardır. Tl ve T2 tümörlerde VPL yaparken dikkat edilmesi gereken nokta tümörün ventrikül tavanını tutmamış olması, midkordal 10 mm.'yi aşan subglottik ekstansiyon göstermemesi, posterior subglottik ekstansiyonun 5 mm.'den fazla olmaması, karşı kord vokalin 1/3'ünden fazlasını tutmamış olmasıdır (7, 8, 9). Bunlara ilaveten ariıenokl kartilajın cisminin tutulmamış olması ve kord vokal hareketlerinde fiksasyon olmaması gerektiği bildirilmektedir (9). Bu kriterlere uyan primer glottik kanserlerde VPL ile tedaviden beklenen amaçalr yeterli rezeksiyonun yapılması ile nuksün önlenebilmesi, aspirasyonun engellenmesi kuvvetli postoperatif ses oluşması ve yeterli havayolu sağlanmasıdır. Son üç amaca ulaşabilmek için laringoplasti veya larenks rekonstrüksiyonun uygun bir şekilde yapılması gerekmektedir.

Zamanımıza kadar çok çeşitli rekonstrüksiyon metodları denenmiştir. Literatürde, VPL sonrası rekonstrüksiyonda Pressman'ın (1) ilk olarak bipediküllü sternohyoid kas flebini kullanan araştırmacı olduğu bildirilmektedir, Bailey (2) daha sonraları bu flebi modifiye ederek yayınladı. Burgess ve arkadaşları (4) 1988 yılında yayınladıkları makalede kas flebine ilaveten tiroid kartilajın 1/3 üst kısmını da kullanarak yeni bir teknik geliştirdiklerini bildirdiler.

Bu çalışmamızda, Burgess'in kullanmış olduğu tekniği modifiye ederek VPL sonrası rekonstrüksiyon yapılan 14 vakayı yayınlıyoruz.

GEREÇ ve YÖNTEM

SSK Ankara Hastanesi 1. KBB Kliniği'nde 1991-1994 yılları arasında toplam 29 hastaya vertikal parsiyel larenjektomi uygulandı. Bu hastaların 14'üne bipediküllü sternohyoid adele ile laringoplasti yapıldı. Larenks lümeni ve tümör periost elevasyonundan sonra klasik vertikal keşi ile görülecek hale getirildikten osnra, tümörlü kısım ve o kısma denk gelen tiroid kartilaj kısmı çıkartıldı. Sternohyoid flep tiroid kartilajın medialine alınarak 4-0 dikiş materyali ile sütürler konularak larengeal lümen oluşturuldu. Üstteki tiroid kartilaj parçası aynı hizada karşı tiroide dikildi. Alt parça ise yukarı doğru deplase edilerek karşı tiroid kartilaja sütüre edildi. Böylece anterior kommissür ve neolottis oluşturulmuş oldu. Periost karşı taraf periostuna sütüre edilerek larengeal çatı tamamlandı (Şekil 1,2). Çalışmaya sternohyoid adele ile larengoplasti yapılan alınan 14 hasta alındı. Hastaların yaşları 40-67 arasında idi ve tamamı erkek cinsiyetindeydi. Hastaların postoperatif kontrol süreleri 3 yıl ve 6 ay arasında değişiyordu (Tablo). Hastaların seslerinin postoperatif değerlendirilmesi iki ayrı hekim tarafından yapıldı.

Tablo : Vertical parsiyel larenjektomi ve bipediküllü sternohyoid adele flebi uygulanmış olan hastaların dökümü

Hasta	Yaş, Sex	TNM	Operasyon	Dekanülasyon	Postoperatif RT	Postoperatif takip
1	64, E	T2NoMo	Sol FLPL + SAFL	10. gün	+	HYY
2	46, E	T1aNoMo	Sağ HL + SAFL	7. gün	–	HYY
3	56, E	T1aNoMo	Sağ HL + SAFL	8. gün	–	HYY
4	48, E	T1aNoMo	Sol HL + SAFL	7. gün	–	HYY
5	55, E	T1aNoMo	Sol HL + SAFL	15. gün	–	Kontrole gelmedi
6	47, E	T2N1Mo	Sol FLPL + RBD+ SAFL	12. gün	+	Kontrole gelmedi
7	57, E	T1aNoMo	Sağ FLPL + SAFL	11. gün	+	14. ayda nüks+TL + ses protezi, HYY
8	60, E	T1aNoMo	Sağ FLPL + SAFL	8. gün	–	HYY
9	60, E	T2NoMo	Sol FLPL + SAFL	7. gün	+	7. ayda boyun metastazı + RBD, HYY
10	61, E	T1aNoMo	Sol HL + SAFL	11. gün	–	HYY
11	62, E	T1bNoMo	Sağ FLPL + SAFL	14. gün	+	5. ayda adele prolabe + eksizyon, HYY
12	40, E	T1bNoMo	Sağ FLPL + SAFL	8. gün	+	HYY
13	51, E	T1aNoMo	Sağ HL + SAFL	7. gün	–	HYY
14	67, E	T1bNoMo	Sol FLPL + SAFL	9. gün	+	HYY

FLPL : Frontolateral parsiyel larenjektomi, HL : Hemilarenjektomi, TL : Total larenjektomi, SAFL : Sternohyoid adele flebi ile laringoplasti, RBD : Radikal boyun disseksiyonu, RT : Radyoterapi, HYY : Hastalık yok, yaşıyor

BULGULAR

Bir hasta, neoglottisi oluşturan sternohyoid adeledeki ödem yüzünden 14. günde dekanüle edildi. Aynı hastada daha sonra posterior kommissürde adele prolabsusu meydana geldi ve bu kısım eksize edildi.

Diğer hastalarda postoperatif komplikasyon

olmadı. Hiçbir hastaya nasogastrik sonda takılmadı ve deglütüsyona postoperatif üçüncü günden itibaren başlandı. Hastaların hiçbirinde post-operatif aspirasyon oluşmadı. Dekanülasyon her hasta için farklı zamanlarda yapıldı (Tablo). Bir hastada primer operasyondan 4 ay sonra nüks ile karşılaşılması sonucu total larenjektomi yapıldı ve aynı seansda ses protezi uygulandı. Bu hastaya total larenjektomiden sonra radikal dozda radyoterapi uygulandı. Diğer bir hastada postoperatif yedinci ayda boyunda kitle oluşması üzerine radikal boyun disseksiyonu ve postoperatif radyoterapi yapıldı (Tablo).

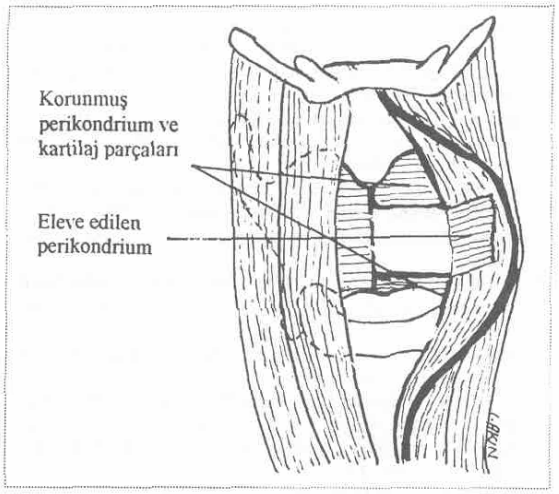

Şekil 1 : Lezyon rezeksiyonu yapıldıktan sonra üstte ve altta periostla birlikte bırakılan kartilaj parçaları ve eleve edilmiş perikondrium.

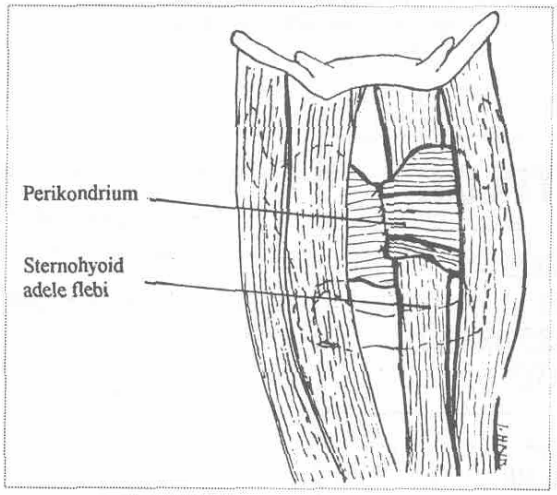

Şekil 2 : Kartilaj parçaları ve perikondriumun sternohyoid adelenin üzerine kapatılarak larenks çatısının oluşturulması. Alt kartilaj parçası anterior kommissür ve neoglottisi oluşturacak şekilde kabarıklık yapması için normalden daha yukarıya sütüre edilmektedir.

Hastaların postoperatif uzun dönemde yapılan kontrollerinde larengeal lümende yeterli hava yolu açıklığın oluştuğu belirlendi. Hastaların seslerinin postoperatif olarak değerlendirilmesi sonucu 10 hastada (%71) yeterli ses sağlandığı, geri kalan 4 hastada sesin yetersiz olduğu saptandı.

TARTIŞMA

VPL sonrası rekonstrüksiyondan beklenen amaçlar aspirasyonun önlenmesi, kuvvetli ses oluşumu ve yeterli hava yolu sağlanmasıdır (5). İlk defa uygulamasını yaptığı bipediküllü sternohyoid kas flebi ile bu amaçlara ulaşmaya çalışan Pressman, sternohyoid kas flebini laringeal kartilajların medialine alarak neoglottisi oluşturmuştu (2). Daha sonraları Bailey (1,2) yaptığı modifikasyonda, eksternaf tiroid kartilaj perikondriumunu bipediküllü kas (lebinin medialine alarak larengeal lümeni oluşturdu. Bailey larengeal lümenin eksternal tiroid kartilaj perikondriumu ile örtülmesi sonucu granülasyon dokusu oluşumunun minimalde kaldığını ve epitelizasyonun hızlı bir şekilde oluştuğunu bildirmişti. Sternohyoid kasla rekonstrüksiyonu kullanan Burgess (5), otuz adet köpek larinksinde uyguladığı VPL sonrasında, larengeal lümendeki perikondriumun mukoza ve kasın çıplak olarak bırakıldığı durumlardan, hücre kalınlığı açısından istatistiksel olarak fark yaratmadığını gösterdi. Bu sonuçlara dayanan Burgess, laringoplastide adele flebinin lümeni yapan kısmını perikondrium veya herhangi bir başka materyal ile kaplamanın gereksiz olduğunu savunmaktadır. (4, 5). Pressman'ın öncülüğünü yapmış olduğu VPL sonrası bipediküllü sternohyoid adele flebi ile rekonstrüksiyonda Bailey (l, 2, 3) tiroid kartilajı tam olarak korumaktaydı. Bailey tiroid kartilajı tam olarak korumayı kas flebinin lateralizasyonunu önleme açısından uygun görüyordu. Burgess ve bizim uyguladığımız teknikte kartilajın tümörün hizasına denk gelen parçasının alınması lateralizasyona neden olmamıştır. Burgess ve arkadaşları 1988 yılında yayınladıkları makalede orijinal teknik olarak tarif edilen durumda, tiroid kartilajın üst 1/3 kısmını kas flebinin medialine aldıkları halde lateralizasyon sorunu görüldüğünden bahsetmemektedirler

(4). Burgess'in aynı makalesindeki modifiye teknik olarak tarif ettiği rekonstrüksiyon, bizim uyguladığımız teknikle benzer özellikler taşımaktadır. Bu teknikte Burgess tiroid kartilaj üst 1/3 kısmını, anterior kommissürü ve neoglottisi oluşturmak için aşağı doğru çekerek sütüre etmektedir. Ayrıca eksternal olarak flebe yapılan bu bası ve perikondriumun desteğiyle sternohyoid flebin letarelizasyonu önlenmiş olmaktadır. Bizim uyguladığımız teknikle tiroid kartilajın tümör hizasına denk gelen parçası çıkarıldıktan sonra kalan üst kartilaj parçası eski yerine sütüre edilmektedir. Alt kısımda kalan horizontal kartilaj parçası ise anterior komrnissür ve neoglottisi oluşturacak sekide yukarı doğru deplase edildikten sonra sternohyoid adelenin letaralinden öne sütüre edilmektedir. Böylece laringeal lümeni oluşturan kas flebinin üstten ve alttan desteklenmesi ile daha sağlam bir larinks çatısına sahip olunmakta ve lateralizasyon bu durumda mümkün olmamaktadır.

Burgess ve arkadaşları modifiye tekniklerini ipsilateral aritenoidin korunduğu durumlarda uygulamaktadırlar. Biz bu tekniği aritenoid alınsın veya alınmasın tüm vakalarda uyguladık.

Bailey (3) klinik kriterleri kullanarak, tiroid perikondriumu altına getirilen kas flebinde %30-40 gibi bir oranda kas atrofisi gelişebileceğinden bahsetmekteydi (3). Fakat köpeklerde yapılan çalışmalarda bipediküllü kas fleplerinde böyle bir atrofinin oluşmadığı, atrofinin tek pedikülden beslenen fleplerde görüldüğü bildirildi (5). Biz bu çalışmanın vakalarında kas flebinde atrofiyi saptayacak bir uygulama yapmadık.

Sonuç olarak bipediküllü kas flebinin VPL sonrası rekonstrüksiyonda iyi sonuçlar verdiğini ve üç ana amaç olan aspirasyonun önlenmesi, ses oluşumu ve yeterli bir hava yolu sağlanması konusunda güvenilir bir yöntem olduğunu vurgulamaktayız.

Yazışma Adresi : Dr. İstemihan AKIN
Koza Sokak 42/53,
Gaziosmanpşa /ANKARA

KAYNAKLAR

1. BAILEY BJ : Partial laryngectomy and lamgoplasty. Laryngoscope 8l : 1742 - 1771, 1971,
2. BAILEY BJ : Glottic reconstruction after hernilaryngectomy : Bipedicle muscle flap laryngoplasty, Laıyngoscope 85 : 960-977, 1975,
3. BAILEY BJ : Glottic carcinoma. Bailey BJ and Biller HF (Eds) : Surgery of the larynx. WB Saunders Company. Philadelphia, 1985, pp 257-l 78.
4. BURGESS LPA, YIM DWS ; Thyroid cartilage flap reconstruction of the larynx following vertical partial laryngectomy : An interim report. Laryngoscope 98 : 605-609. 1988.
5. BURGESS LPA : Laryngeal reconstruction following vertical partial laryngectomy, Laryngoscope 103 : 109 - 132, 1993.
6. KARAOĞUZ H, İÇLİ F, : Cancer problem in Türkiye. Journal of Ankara Medical School 15 (2) : 547 - 558, 1993.
7. LAWSON W, BILLER HF, SUEN JY. : Cancer of the larynx. Myers EN and Suen JY (Eds) ; Cancer of the Head and Neck. Churchill Livinstone Inc., New York, 1989, 2nd edition, pp 533-534.
8. OLSEN KD, DeSANTO LW, : Partial vertical laryngectomy Indications and surgical technique, Am J Otolaryngol 11:153-160, 1990.
9. SILVER CE. : Technical aspects of conservation surgery. Silver CE (Eds) : Laryngeal Cancer. Thieme Medical Publishers, Inc., New York, 1991, pp 140-150.