OLGU SUNUMU

PRİMER LARİNGEAL AMİLOİDOSİS

PRIMARY LARYNGEAL AMYLOIDOSIS

Dr. Adnan ÜNAL (*), Dr. Cemil MUTLU (**), Dr. Ali ALTUNTAŞ (*), Dr. Asım ASLAN (*), Dr. Yıldırım NALÇA (*), Dr. Fehmi AKSOY (***)

ÖZET *: Primer Laringeal amiloidozis larinksin nadir görülen benign tümörlerindendir. Lokalizasyonuna göre semplomatolojisi olan laringeal amiloidozis larinkste en sık kord vokal, ventrikül ve band ve ventrikülü tutar. Kliniğimizde 1985-1992 yılları arasında ikisi endolaringeal yolla, biriside laringofissür yoluyla müdahale edilen 3 olgu sunulmuştur.*

Anahtar Sözcükler *: Laringeal amiloidozis, larinks, benign tümör.*

SUMMARY *: Primary laryngeal amyloidosis is a benign, rare tumor of the larynx. Symptoms of the laryngeal amyloidosis arise in accordance with its localization. The most common sites of involvement are the true vocal cords, laryngeal ventricles and false vocal cords. Three cases of primary laryngeal amyloidosis were evaluated and treated from 1985 through 1992.*

Key Words *: Laryngeal amyloidosis, larynx, benign tumor.*

GİRİŞ

Genellikle lokalize amiloidozisin bir formu olan laringeal amiloidozis nadir görülen bir hastalıktır (4). İlk kez 1842'de Rokitansky tarafından sistemik amiloidozisi tanımlanmıştır (3, 5). Virchow 1851'de ilk kez amiloid terimini kullanmıştır (3, 4, 5). Larinks amiloidozisi ilk kez 1873'de Borow tarafından bildirilmiştir. Borow'dan itibaren bu zamana kadar yaklaşık 300 olgu bildirilmiştir (3).

Laringeal amiloidozis erkeklerde kadınlara oranla 3 kat fazla görülmektedir. (3, 5). 40-60 yaşları arasında daha sıktır (3). En yüksek yaş olarak 85 yaş (4), en düşük yaş olarak da 8 yaş (5) bildirilmektedir.

OLGU 1 :

M.K., 41 yaşında, kadın. 16.1.1985 tarihinde 3 yıldır devam eden ses kısıklığı yakınması ile kliniğimize başvurdu. Ses kısıklığının artmasına paralel olarak hasta efor dispnesinden de yakınmaktaydı. Larinks muayenesinde sağ kord vokal, ventrikulus" laringis, band ventrikül, sağ aryepiglottik plika ve epiglotun laringeal yüzünü tutan düzgün yüzeyli tümoral kitle saptandı. Kitleden alınan biyopsi materyalinin histopatolojik incelemesi sonucu amilodozis teşhis edildi. Sekonder veya jeneralize amiloidozis olasılığını ortadan kaldırmak için yapılan laboratuvar veradyolojik incelemelerde sedimentasyon yüksekliği dışında bulgu saptanmadı. Bence Jones proteinürisi yoktu. Gingiva ve rektum biyopsilerinde amiloidozis bulunamadı. Kitlenin yaygınlığı nedeniyle kitle laringofissür yapılarak çıkarılabilidi. Postoperatif dönemde yakınmaları kaybolan hastanın 3 aylık kontrollerinde nüks saptanmadı.

OLGU 2 :

B. D., 46 yaşında, kadın. 30.7.1986 tarihinde 2 yıldır devam etmekte olan ses kısıklığı ve buna ilaveten dispne ve yutma güçlüğü şikayetleri ile kliniğimize başvurdu. Larinks muayenesinde sol band ventrikül ve aryepiglottik plikayı tutan üzeri düzgün pembemsi renkli bir kitle saptandı. Kitleden alınan biyopsinin histopatolojki incelenmesi sonucunda amiloidozis teşhis edildi. Tüm laboratuvar ve radyolojik tetkikler,

(*) Ankara Numune Hastanesi l. KBB Kliniği, ANKARA
(**) Adnan *Menderes Üniversitesi Tıp Fakültesi KBB Anabilim Dalı, AYDIN*
(***) Ankara Numune Hastanesi Patoloji Bölümü, ANKARA

gingiva ve rektum biyopsileri normal değerlendirildi. Kitle endolaringeal yolla çıkarıldı. Postoperatif 3, günde şifa ile taburcu edilen hastanın 4. aydaki kontrolünde nüks görülmedi.

OLGU 3 :

D.A., 45 yaşında, kadın. 19.10.1991 tarihinde 1 yıldır devam eden ses kısıklığı yakınması ile kliniğimize başvurdu. Larinks muayenesinde her iki band ventrikülde üzeri düzgün mukoza ile örtülü kitle ve sağ kord vokalde ön ve orta 1/3 birleşim yerinde nodul saptandı. Nodul eksize edildi ve kitleden biyopsi alındı. Biyopsi materyalinin histopatolojik incelenmesi sonucu amiloidoz tanısı kondu. Şekil - l'de görülen histopatolojik preaparatta psödostratifiye silyalı kolumnar epitel altında, subepiteliyal alanda geniş olarak homojen eozinofilik boyanan amorf bir materyalin varlığı ve serömüköz glandlar izlenmektedir. Yapılan amiloid boyaması ilede homojen eozinofilik amorf materyalin metakromatik boyanma gösterdiği tespit edilmiştir. Tüm laboratuvar ve radyolojik tetkikler, gingiva ve rektum biyopsisi normal değerlendirildi. Kitle endolaringeal yolla çıkarıldı. 3 aylık takiplerde nüks saptanmadı.

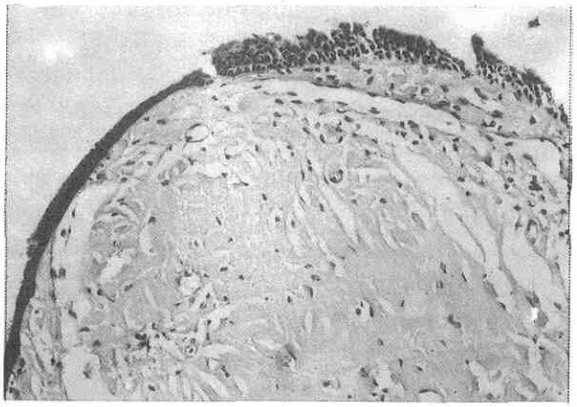

Şekil 1 : Epitel altında, homojen, eozinofilik boyanma gösteren amorf görünümde materyal birikimi. (HE x 100)

TARTIŞMA

Laringeal amiloidozis larinksin tüm benign lezyonlarının %1'den daha azını oluşturan nadir görülen bir hastalıktır (3, 5). Solunum sisteminde lokalize amiloidozis için en sık tutulan yer larinkstir. 235 olguluk üst ve alt solunum yolları lokalize amiloidozisinde larinks tutulumu %75 olarak bildirilmektedir. Larinks içinde sıklık sırasına göre en sık tutulan bölgeler vokal kordlar, ventriküller, band ventriküller. aryepiglottik plikalar ve subglotük alandır (5).

Hastalarda en yaygın görülen semptom ses kısıklığıdır. Hastalar zaman zaman dispne ile baş vururlar. Hemoptizi ve disfaji nadirdir (3, 5).

Symmers'in 1956'da amiloidozis için önerdiği orjinal klasifikasyonu; 1) primer amiloidozis, 2) sekonder amiloidozis, 3) multiple myeloma ile birlikte olan amiloidozis, 4) herediter veya familyal amiloidozistir (3, 5). Primer jeneralize amiloidozis, predispozan bir hastalık olmaksızın amiloidin mezankimal dokular, dil, kalp ve gastrointestinal sistemde birikmesidir. Sistemik amiloid formunda belirgin olarak beklenen yaşam süresi kısalmaktadır. Lokalize amiloidde göz, majör ve minör tükrük bezleri, burun, paranazal sinüsler, nazofarinks, orofarinks, larinks, trakeabronşiyal yol ve dudak tutulum yerleridir. Sekonder amiloidozis tüberküloz veya romatoid artrit gibi kronik destrüktif hastalıkla birliktedir. Amiloid retiküloendotelyal dokudan zengin organlarda depolanır (5).

Amiloid fibrilleri önceleri amiloidin tüm formlarında benzer olarak düşünülmüş fakat bugün birçok sayıda ilişkisiz prekürsörlerden doğduğu bilinmektedir. Glenner 1980'de fibril çeşitlerini şu şekilde klasifiye etmiştir (3).

1) AL : Larinks gibi primer ve organa sınırlı amiloidlerde bulunan N-terminalli immünoglobülin hafif zincirler

2) AA : sekonder formlarda bulunan idantifiye edilememiş yan değişmez polipeptid

3) AF : familyal formlarda bulunan prealbumin

4) AS : senile depozitlerde bulunan prealbumin

5) AE : APUD tümörlerin hormonal prekürsörleri

Glenner tarafından önerilen, bugün geçerli olan klasifikasyon fibriler içeriğe göze düzenlenmiş ve bu klasifikasyon yoluyla klinik prezentasyon ortaya konmuştur. Bu yeni klasifikas-

yonda, larinks amiloidi organa sınırlı ve İnımünosit orjinli olarak klasifiye edilmektedir (3). Lokalize amiloid proteininin primer amiloidin (AL) kine benzer bir fîbril tipine sahip olduğu ileri sürülmektedir (l, 3).

Laringeal amiloidozisin sistemik amiloidozisin bir komponenti olabileceği ve sistemik amiloidozis gelişiminde ilk tutulan bölge olabileceği fakat bunun çok nadir olduğu bildirilmektedir (4).

Amiloidin direk muayenede tipik görünümü üzerindeki mukozada ülserasyon olmaksızın mumsu, translüsen san veya sarı-gri renkli şişkinliktir (5). Amiloidozisin tanısı biyopsi materyalinin histolojik incelenmesi ile yapılmaktadır. Amiloid ışık mikroskobu altında homojen ve amorf gözükür. Amiloid kongo kırmızısı boyaması ile polarize mikroskop altında yeşil-sarı refle verir (6). (Şekil - 2)

Şekil 2 : Materyalde Kongo-red boyasıyla pozitif boyanma. (X40)

Laringeal amiloidozisin klinik olarak ayırıcı tanısında verrüköz karsinom, mikzomatöz polip, lökoplaki, squamöz karsinom ve duktal kistler düşünülmelidir. Histolojik olarak, hyalinize laringeal polip laringeal amiloidozise benzer olarak gözükebilir (3).

Laringeal amiloidozisin tedavisi tıkanan hava yolunu açmak için basit cerrahi girişimle materyalin çıkarılmasıdır. Temel ana tedavi endoskopik eksizyondur ve çoğu olguda bu tedavi şekli yeterli görünmektedir. Amiloidin yoğun, kitlenin büyük olduğu durumlarda laringofissür gerekebileceği bildirilmektedir (4, 6, 7].

Olgularımızın her üçünde de öncelikle endolaringeal yoldan müdahale edilmiş ancak bir olgumuzda kitlenin büyüklüğü nedeniyle laringofissür gerekmiştir.

Medikal tedavi olarak lokal ve sistemik steroidlerin ve radyoterapinin kullanımı efektif olmamıştır, bundan dolayı da önerilmemektedir (2, 4, 6, 7).

Son yıllarda karbondioksit lazer tedavisi hem lokalize hemde yaygın laringeal amiloidoziste başarıyla kullanılmış ve önerilmektedir (2, 7).

Rekürrensler birkaç yıldan sonra ortaya çıkabilmektedir, bu yüzden olguların uzun süreli takibi gerekmektedir (2).

Yazışma Adresi : Dr. Adnan ÜNAL
Numune Hastanesi 1. KBB Kliniği
ANKARA

KAYNAKLAR

1. BERG AM, et al : Localized amyloidosis of the larynx : Evidence for light chain composition. Ann Otol Rhinol Laryngol 102 ; 884-889. 1993.
2. GRAAMANS K, LUBSEN H : Clinical Implications of faryngeal amyloidosis. The Journal of Laryngology and Otology. 99: 617-623. 1985.
3. HURBIS CG. HOLINGER LD ; Laryngeal amyloidosis in a child. Ann Otol Rhinol Laryngol. 99 : 105 - 107. 1990.
4. LEWIS JE, et al : Laryngeal amylotdosis : A clinicopathologic and imnıunohistochemical review. Otolaryngology-Head and Neck Surgery 106 : 372-377, 1992.
5. MITRANI M, BILLER H : Laryngeal amyloidosis, Laıyngoscope 95: 1346- 1347, 1985.
6. SCHILD JA, GRYBAUSKAS VT, MAFEE MF ; LaryngeaJ amyloidosis and laryngoccle. Ann Otol Rhinol Laryngol 92:337-339, 1983.
7. TALBOT AR : Laryngeal amyloidosis. Th Journal of LaryngoJogy and Otology 104 : 147 - 149. 1990.