# KRONİK OTİT CERRAHİSİNDE ARKA DUVAR REKONSTRÜKSİYONU ve KAVİTE OBLİTERASYONU (+)

## THE RECONSTRUCTION OF THE POSTERIOR MEATAL WALL AND OBLITERATION OF THE MASTOID CAVITY

**Dr. A. Şefik HOŞAL (*), Dr. Levent SENNAROĞLU (*), Dr. Oğuz ÖĞRETMENOĞLU (*), Dr. Ergin TURAN (*), Dr. İ. Nazmi HOŞAL (*)**

***ÖZET*** *: Kronik otitis media cerrahi tedavisinde özellikle kolesteatomalı kulaklarda patolojinin eradikasyonu amacıyla açık kavite tekniği rekürenslerin önlenmesinde daha başardı sonuçlar vermektedir. Ancak açık kavite çoğunlukla hasta ve hekim açısından problem yaratmaktadır. Bu nedenle arka duvar rekonstrüksiyonu ve kavite obliterasyonu fonksiyonel olarak fizyolojiye en uygun ortamı sağlamaktadır.*

*Kronik otitis media nedeniyle arka duvar rekonstrüksiyonu ve kavite obliterasyonu yapılan 230 hasta retrospektif olarak incelenmiş ve elde edilen sonuçlar sunulmuştur.*

***Anahtar Sözcükler*** *: Kronik otitis media, mastoid obliterasyon*

***SUMMARY*** *: Open cavity technique gives more favorable results in the treatment of chronic otitis media, particularly in the eradication of the cholesteatoma. Open cavity, however, is frequently a problem to the patient and to the surgeon. There fore, obliteration of the mastoid cavity and reconstruction of the posterior wall may provide appropriate physiological conditions in the middle ear and mastoid cavity.*

*Two-hundred and thirty patients with chronic otitis media who underwent posterior wall reconstruction and cavity obliteration were analyzed retrospectively, and the results were presented.*

***Key Words*** *: Chronic otitis media, mastoid obliteration*

### GİRİŞ

Kronik süpüratif otitis media'nın cerrahi tedavisinin temel prensipleri mastoid ve orta kulaktaki patolojinin tamamen temizlenmesi, içi hava dolu bir orta kulak boşluğu yaratılması, işitmenin korunması veya rekonstrüksiyonu, ve kulak zarındaki perforasyonun kapatılmasıdır. Bunların yanında bazı yazarlar dış kulak yolu kemik arka duvarının korunmasının ve mastoidin havalanmasının şart olduğunu öne sürmektedirler (6). İlk olarak 1958'de Jansen'in tariflediği intakt kanal tekniğinde yukarıda belirtilen özellikleri sağlayacak normal anatomi muhafaza edilmektedir. Bu nedenle teorik olarak en iyi fonksiyonel sonuçların elde edilmesi düşünülmekte, ancak işitme sonuçları karşılaştırıldığında intakt kanal tekniğinin açık kaviteye oranla belirgin bir üstünlüğü olmadığı belirtilmektedir. Bunun yanı sıra retraksiyon ceplerinin gelişmesi, kolesteatoma nükslerinin diğer metodla karşılaştırıldığında daha yüksek olması nedeniyle birçok yazar açık kavite tekniğini tercih etmektedirler (2).

Ancak açık kavite çoğunlukla hasta ve hekim açısından problem yaratmaktadır. Hastalar için hayat boyu bakım ve temizlik gerektirmekte, sıklıklı enfeksiyon gelişmektedir. Mastoid kavitelerinin yaklaşık %30'u tam olarak iyileşememekte, ve sürekli akıntıya sebep olmaktadır. Bunun yanında banyo ve yüzme ayrı bir sorun oluşturmaktadır. Bu durum özellikle çocuklar açısından önemlidir, çünkü labirentin iritasyonu şiddetli baş dönmesi ve paniklere yol açabilmektedir. Kavitede kolesteatoma rekürensi gelişebilmekte, bunun sonucunda da intrakranial komplikasyonlar dahil ciddi birçok problem görülebilmektedir (1).

Yukarıda bahsedilen nedenlere bağlı olarak kavitenin obliterasyonu veya rekonstrüksiyonu üzerine literatürde birçok yayın olmasına rağ-

*(+) 23. Ulusal ORL ve BBC Kongresinde sunulmuştur. ANTALYA 1995*
*(*) Hacettepe Ün. Tıp Fak. KBB Anabilim Dalı ANKARA*

men halen sonuçların güvenilir olduğu standart bir teknik bulunmamaktadır. Çalışmamızda sözkonusu problemlerin önlenmesi amacıyla kliniğimizde yapılan arka duvar rekonstrüksiyonu ve kavite obliterasyonu cerrahi tekniği ve bu metodun uygulandığı 230 hasta retrospektif incelenmiş ve sonuçları takdim edilmiştir.

## CERRAHİ TEKNİK

Tercih ettiğimiz insizyon endaural insizyondur. Ancak daha önceden cerrahi geçirmiş olan hastalarda önceki ameliyatta postauriküler çalışılmış ise, yeni bir insizyon oluşturmamak için postauriküler insizyon yapılmıştır. Ameliyatta tur yardımıyla önce attikotomi yapılarak, patoloji antrum ve mastoid bölgeye doğru takip edilmektedir. Başarılı bir obliterasyon için mastoiddeki patolojinin tamamen temizlenmesi gerekmektedir. Mastoid bölgedeki patoloji kolesteatoma veya sekretuar karakterde mukoza ise mastoid hücreler takip edilerek mutlaka temizlenmektedir. Bu nedenle zigoma kökü, mastoid tip, perilabirenter hücreler, dural plate ve sigmoid sinüs bölgeleri patolojiye bağlı olarak ortaya konmaktadır. Bu bölgelerde sağlam kemiğe ulaşıldıktan sonra orta kulak tarafına geçilmekte, aynı şekilde titiz ve dikkatli çalışılarak hastalıklı mukoza oval ve yuvarlak pencerelerin çevresinden, Östaki borusu ağzından ve sinüs timpaniden temizlenmektedir, özellikle fasiyal kanal alt kısmı attık aynası ile kontrol edilmektedir. Kemikçikler sağlam ise sisteme zarar vermeden kolesteatoma çıkarılmaktadır. Ancak çoğunlukla inkusun uzun kolu, veya tüm inkus ve malleus zaten patolojiye bağlı olarak destrükte olmaktadır. Burada özellikle dikkat edilen stapesdir, footplate kesinlikle kaldırılmamalıdır. Eğer kolesteatoma oval pencereden tam olarak temizlenemiyorsa işitmeye zarar vermemek amacıyla, yassı epitel bu bölgede bırakılmakta ve 6-8 ay sonra orta ku\ak açılarak enfeksiyon olmayan kulakta oluşacak kolesteatoma incisi kolaylıkla çıkartılmaktadır. Patoloji mastoid ve orta kulaktan temizlendikten sonra rekünstrüksiyona geçilmektedir. Orta kulak boşluğu oluşturmak maksadıyla orta kulağa teflon levha yayılmaktadır. İşitme rekonstrüksiyonu gereken durumlarda homogreft kemikçikler kullanılmaktadır. Daha sonra dış kulak yolu arka duvarın tekrar oluşturmak için temporal kemik korteksden çekiç ve keski ile kemik lameller alınmaktadır. Bu kemikler dış kulak yolu oluşturacak şekilde arka arkaya dizilerek yerleştirilmektedir. Bu sırada dış kulak yoluna bakacak ilk kemik lamel yerleştirilirken periostunun korunmasına dikkat edilmektedir. Çünkü, periost potoperatif devrede epitelizasyon açısından son derece önemli olmaktadır. Ancak periostun korunamadığı durumda bir parça adale fasciası ile örtülmesi gerekir. Kemikler yerleştirildikten sonra kavitede geri kalan boşluklar temporal adeleden hazırlanan adale flepleriyle oblitere edilmektedir (Şekil 1 ve 2). Temporal adale fleplerinin yetersiz kaldığı durumlarda sternokleidomastoid adaleden de flep çevrilebilmektedir. Daha önceden hazırlanan temporal adale fasciası greft olarak underlay teknikle yerleştirilmekte ve arkada yeni oluşturulan arka duvar kemiği üzerine yatırılmaktadır. Annulus timpanicus'un alınmış olduğu durumda ise greft üstten yerleştirilmektedir.

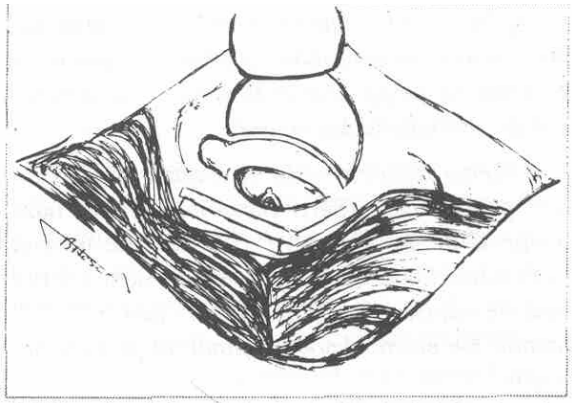

*Şekil 1 : Kemik lamellerle oluşturulan dış kulak yolu arka duvarı ve pediküllü adale flepleri görülmektedir.*



*Şekil 2 : Kavitedeki kemik lameller ve adale flebinin, oluşturulan orta kulak boşluğu ve greft zar ile ilişkisi gösterilmektedir.*

## GEREÇ ve YÖNTEM :

1977-1994 yılları arasında Hacettepe Üniversitesi Kulak Burun Boğaz Anabilim Dalında radikal mastoidektomi ve aynı seansta arka duvar rekonstrüksiyonu ve kavite obliterasyonu yapılan 230 hasta retrospektif olarak incelenmiştir.

Hastaların 132'si erkek, 98'i kadındır. Yaş ortalaması 37 olup, 7 ile 65 yaş arasında değişmektedir. 187 (%81) hastaya endaural insizyonla yaklaşılmış, geri kalan 43 (%19) hastada postauriküler insizyon yapılmıştır.

230 hastanın attik, antrum ve mastoiddeki patolojileri incelendiğinde; 171 (%74) hastada kolesteatoma, 27 (%12) hastada granulasyon, 12 (%5) hastada sekretuar mukoza ve 7 (%3) hastada osteit saptanmıştır. 13 (%6) hasta ise daha önce geçirdikleri açık kavite mastoidektomiye bağlı olarak gelişen kavite problemlerinden dolayı öpere edilmişlerdir.

Radikal mastoidektomi kavitesi 225 hastada adale flepleri ve temporal kemik korteksten alınan kemik parçalarıyla oblitere edilmiştir. 5 hastada ise kavite sadece iliac krest serbest kemik greftleriyle doldurulmuştur.

Obliterasyonda kullanılan adale flepleri incelendiğinde 136 (%61) hastada superior bazlı temporal adale flebi, 29 (%13) hastada inferior bazlı adale flebi, 55 (%24) hastada hem inferior hem de superior bazlı bipediküllü flep ve 5 (%2) hatada ise sternokleiodomastoid adale kullanılmıştır.

Hastaların takip süreleri değerlendirildiğinde 107 (%46) hasta en az 1 yıl, 43 (%19) hasta 1 ile 3 yıl arası, ve 80 (%35) hasta 3 yıldan fazla süre ile takip edilmiştir.

## BULGULAR

Altı (%2.6) hastada arka duvarın rezorbe olduğu ancak takiplerde attik ve antrumun epitelize olduğu görülmüştür.

Kolesteatoma rekürrensi açısından incelendiğinde 11 (%6.4) hastada nüks tespit edilmiştir. Bunun 5 (%2.9) tanesi mastoidde, 6 (%3.5) tanesi orta kulakta gelişmiştir. Ancak orta kulakta rekürens olarak belirtilen 6 hastadan ikisinde orta kulaktaki kolesteatoma ilk ameliyat sırasında kasten bırakılmış ve 6 ay sonrasında tekrar eksplore edilerek inci kolesteatoma çıkartılmıştır. Kolesteatoma rekürensi saptanan hastaların nüksleri 9 ile 36 arasında gelişmiş ve ortalama süre 16 ay olarak bulunmuştur.

Arka duvar rekonstrüksiyonu ve kavite obliterasyonu yapılan hastalardan, postoperatif 4 hafta, 1 yıl, 12 yıl ve 18 yıl sonraki bulguları sırasıyla Şekil 3, 4, 5 ve 6'da gösterilmektedir. Şekil 7'de ise masked mastoidit nedeniyle opere edilerek obliterasyon ve arka duvar rekonstrüksiyonu yapılan bir hastanın ameliyattan 1 yıl sonraki kulak muayenesi görülmektedir.

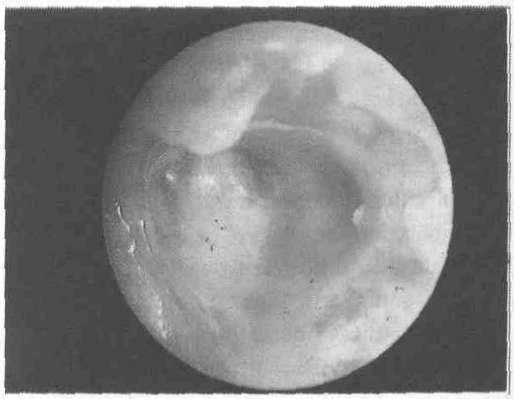

Şekil 3 : Postoperatif 4. hafta.

Şekil 4 : Postoperatif 1. yıl

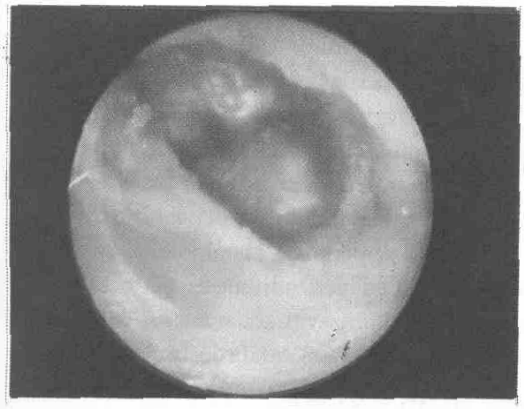

Şekil 5 : Postoperatif 12. yıl

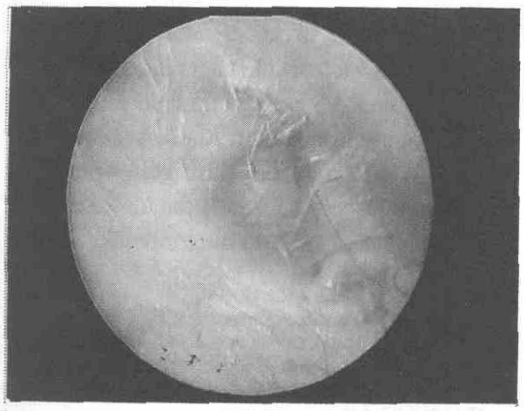

Şekil 6 : Postoperatif 18. yıl

Şekil 7 : Masked mastoid nedeniyle ameliyat edilen bir hastanın dış kulak yolu rekonstrüksiyonunu takip eden 1. yıl sonundaki görüntüsü

## TARTIŞMA

Mastoid kavitesinde kolesteatoma rekürensi %10-30 arasında değişmektedir. Bazı hastalarda kolesteatoma oldukça agresif ve invazif karakterde izlenmekte, özelliklede çocuklarda mastoid ve orta kulak selülleri arasına infiltre olmaktadır. Ancak reküren kolesteatoma her zaman rezidüel olarak gelişmemektedir. Mastoid kaviteyl kaplayan cilt direkt kemik ile temasta olduğundan, ve subkütan tabaka içermediğinden vaskülaritesi zayıflamakta, hiperkeratinizasyon gelişmekte, aşın debris toplanması kist oluşumuna ve kavitede kolesteatoma'ya neden olmaktadır. Kötü hijyen ortamında iyi havalanamayan kavite saprofitik bakterilerin üremesi için zemin oluşturmakta, sonuçta da kavitede enfeksiyon ve akıntı gelişmektedir. Bu özellikle geniş kavitelerde daha belirgin olmaktadır (1,5, 7)

İlk olarak 1891 yılında Blake kavitenin problem oluşturabileceğini belirtmiş ve kan pıhtısı ile doldurulmasını önermiştir. Literatürde yağ dokusu, ven greftleri, kemik parçacıkları ve kıkırdak gibi birçok değişik obliterasyon materyali tavsiye edilmektedir (1). En çok temporal adale flepleri kullanılmaktadır ve temel olarak 3 tane pediküllü adale fiebi vardır; superior bazlı temporal adale flebi, inferior bazlı yağ. fasiya ve adale içeren postauriküler flep ve Palva flebi (1). Adale flepleriyle obliterasyon yapılırken kavitede ölü boşluk bırakmamak ve fleplerin gergin olmaması gerekmektedir. Bizim uygulamamızda kavite içine serbest kemik greftleri döşenmekte, ara boşluklar üzerine adale flebi yatırılmaktadır. Ancak obliterasyon yapılmadan önce kolesteatom matriksinin ve kavitenin tüm selüler yapılarının tam olarak temizlenmesi gerekmektedir, selüllerde sekretuar mukoza veya granulasyon dokusu kaldığı takdirde ciddi sorunlar ortaya çıkmaktadır. Kavite obliterasyonu yaşlı diabetik hastalarda, malign patolojilerde ve intrakranial komplikasyonlarda uygulanmamaktadır.

Kolesteatomanın obliterasyon flepleri altında gelişme riski olabilmektedir; Rambo %2.4, Palva %4.2, Shehy %5.6 ve Turner %6 olarak belirtilmektedirler. Serimizde obliterasyon sonrası mastoiddeki kolesteatom rekürrens oranı %2.9'dur. Intraoperatif gözlemlerimiz kavitedeki reküren kolesteatomların hepsi rezidüel patolojiye bağlı olmadığını, retraksiyon ceplerinden ve zarda gelişebilecek perforasyonlardan epitel migrasyonu veya operasyon sırasında yassı epitelin adale üzerine imptantasyonu sonucunda gelişe-

bileceğini düşündürmektedir.

Orta kulaktaki kolesteatoma rekürensi 6 hastamızda tesbit edilmiştir. Ancak 2 hastada ilk ameliyat sırasında oval pencere üzerine kolesteatoma işitmeye zarar vermemek amacıyla kasten bırakılmış ve 6 ay sonra sadece orta kulak ekspolere edilerek inci kolesteatoma çıkartılmıştır. Kliniğimizde bu tip hastalarda işitmenin korunması amacıyla orta kulakta gerektiğinde rezidüel patoloji bırakılmakta ve enfeksiyonu düzelen kulak ikinci bir seansta açılarak kolesteatoma inci şeklinde kolayca alınmaktadır.

İntakt kanal tekniğinde kolesteatoma rekürensi açık kavite ile karşılaştırıldığında oldukça yüksektir, ve değişik serilerde %45'e varan oranlarda rekürens geliştiği bildirilmektedir (4). Ayrıca % 16-20 oranında retraksiyon cepleri görülmektedir. Kemik arka duvar oluşturulmadan yapılan adale flebi obliterasyonlarında bu oran daha az olmakla birlikte, yine de %6-7 olarak belirtilmektedir (3). Bu durum adale kontraksiyonuna bağlı zarın mastoid kaviteye doğru çekilmesiyle açıklanmaktadır. Bu nedenle sadece adale obliterasyonu yeterli olmamaktadır. Kronik otitlerde Östaki tüpü her ne kadar Valsalva veya Politzer manevraları ile hava geçişine elverişli isede, normal olarak orta kulak ve mastoidde oluşturulan kavitenin havalanmasına yetmemektedir. Dolayısıyla intakt kanal tekniği uygulanan hastalarda ve arka duvar rekonstrüksiyonu yapılıp, kavitenin oblitere edilmediği hastalarda oluşturulan geniş mastoidektomi kavitesinde yeterli havalanma sağlanamadığından yüksek oranda retraksiyon cepleri oluşmaktadır. Bu nedenle arka duvar rekonstrüksiyonu yapılan vakalarda mastoid kavitenin obliterasyonu gerekmektedir; hastalarımızda retraksiyon cepleri oluşmaması kavitenin tamamen oblitere edilmesi sonucudur. Yeni kemik arka duvar rekünstrüksiyonu kavite problemlerini ortadan kaldırmakta ve normale yakın anatomik yapının tekrar oluşmasını sağlamakta, ayrıca greft zar normal pozisyonunda yerleştirilerek içi hava dolu bir orta kulak boşluğu yaratılmakta, böylece kemikçik zincirin rekonstrüksiyonu ve işitmenin restorasyonu için gerekli optimum şartlar hazırlanmaktadır. Ancak arka duvar yapılırken kanalı oluşuran kemik lamelin periostunun mutlaka korunması ve periostlu kısmın kanal yüzüne bakacak şekilde yerleştirilmesi, periost korunamazsa kemik yüzeyin adale fasiası ile örtülmesi gerekmektedir. Aksi takdirde beslenmesi bozulan kemik rezorbe olmaktadır.

Sonuç olarak, kronik otitis media cerrahi tedavisinde radikal mastoidektomi, arka duvar rekonstrüksiyonu va kavite obliterasyonu normale yakın fizyoloji ortamı sağlamakta, kolesteatoma rekürensi ve postoperatif sorunlar minimal düzeye indirilmektedir. Klinik uygulamalarımızda elde ettiğimiz sonuçlara göre kronik otit cerrahisinde özellikle kolesteatomalı kulaklarda tercih edilebilecek başarılı bir yöntemdir.

**Yazışma Adresi :** Dr. A. Şefik HOŞAL
Hacettepe Üniversitesi Tıp Fakültesi
Kulak Burun Boğaz Anabilim Dalı,
ANKARA

## KAYNAKLAR

1. BRANDOW EC : Revision surgery for the mastoid cavity. Otolaryngol Clin North Am 7 : 41 - 56, 1974.
2. GLASSCOCK ME, Shambaugh GE : Surgery of the Ear. 4. baskı. WB Saunders, Philadelphia 1990, ss : 229 - 247.
3. HOŞAL İN, TURAN E : Timpanoplastide arka duvar rekonstrüksiyonu ve kavite obliterasyonu. Türk Otolarengoloji Arşivi 25 : 106 - 1 10. 1987.
4. KINNEY SE ; İntact canal wall tympanoplasty with mastoidectomy lor cholesteatoma : long-term follow-up. Laryngoscope 98: 1190-1194, 1988.
5. KÜÇÜK B. YORULMAZ l, DURSUN G, ve ark. : Radikal kavite cerrahisinde arka duvar rekünstrüksiyonu ve mastoid obliterasyon tekniği, KBB ve Baş Boyun Cerrahisi Dergisi. 3 : 105- 109. 1995.
6. PUL.EC JL : A surgical system of management of chronic suppurative otitis media. Op Tech Otolaryngol Head Neck Surg 6: 5-16, 1995.
7. ULUĞ T, KAYHAN V. SAVAŞ İ : Geniş kavite radikal mastoidektomi ve obliterasyon. Türk Otolarengoloji Arşivi 32 ; 157 - 159. 1994.