OLGU SUNUMU

İNTAKT KULAK ZARI ARKASINDA GELİŞEN KOLESTEATOM

THE PRIMARY CHOLESTEATOMA BEHIND AN INTACT TYMPANIC MEMBRANE

Dr. Davut AKTAŞ (*), Dr. Fuat TOSUN (*), Dr. Adnan ÖZÜNLÜ (*), Dr. Ahmet DÜNDAR (*)

ÖZET *: İntakt kulak zarı arkasında gelişen kolesteatomlar silik semptomları nedeniyle genellikle geç teşhis edilen dolayısıyla da orta kulak ve mastoid yapılarında destrüksiyon potansiyeli olan patolojilerdir. Kliniğimizde karşılaştığımız ve ilk bakışta seröz otitis media olarak yorumlanabilecek 3 olgu. nedeniyle bu yazıda intakt kulak zarı arkasında gelişen kolesteatomların etyoloji, klinik ve tedavisi tartışıldı.*

Anahtar Sözcük *: Primer Kolesteatom.*

SUMMARY : *Because of the indolent symptoms, cholesteatomas that develop behind the intact timpanic membrane are generally diagnosed very late. Thus they have a high potential destruction to timpanic and mastoid structure. At the present study etiology, clinical features and terapy of the primary cholesteatoma behind an intact tympanic membrane which might be diagnosed a secretory otitis media in the cases is presented*

Key Word *: Primary cholesteatoma.*

GİRİŞ

Aural kolesteatom deskuame keratinize epitelin orta kulak veya temporal kemiğin diğer pnömatize kısımlarında birikmesidir (3). Cruveilhier 1829 da kolesteatomu ilk olarak inciye benzer bir tümör olarak tanımladı. Kolesteatom deyimi ise ilk olarak 1938 de Johannes Müller tarafından kullanıldı. (3)

Günümüzde kolesteatomun etyolojisine yönelik teoriler genelde 3 ana görüş üzerine oturur.

1) Kolesteatom dış kulak yolu epiderminin timpanuam göçü ile ortaya çıkar.

2) Orta kulaktaki inflamasyon ürünlerinden veya inflamasyonun mukazoya metaplazi etkisinden kolesteatom oluşur.

3) Kolesteatom orta kulaktaki embriyoner kalıntılardan gelişir.

Primer kolesteatomlu hastaların anamnezinde genellikle önceden geçirilmiş bir otitis media hikayesi bulunmaz ancak birçok yazara göre bazı konjenital kolesteatom vakalarında bile böyle bir hikayenin bulunması mümkündür (8, 2). Semptomlar arasında iletim tipi işitme kaybı, kulakta dolgunluk, tinnitus ve nadiren ağrı bulunabilir (4). Primer kolesteatom karşımıza semptomsuz olarak rutin muayenede de çıkabilir (2). Otoskopik muayenede intakt ve opak bir kulak zarı izlenir.

Radyolojik muayenede düz filmlerde mastoid kemikte defekt izlenebilir. Bilgisayarlı tomografi hem lezyonun boyutları hem de timpanumdaki ince kemik yapılar hakkında ayrıntılı bilgi verdiği için çok değerlidir. Manyetik rezonans görüntüleme büyük boyuta ulaşmış kolesteatom ile intrakranial patolojinin komşuluğunu göstermesi bakımından önemlidir.

OLGULAR :

Tüm olguların nazofarenks muyaneleri dahil rutin KBB fizik muayaneleri, odyolojik ve radyolojik muayeneleri yapıldı.

1. Olgu

8-6-1993 tarihinde, 23 yaşında bir kadın hasta sağ kulağında az işitme ve dolgunluk şikayeti ile kliniğimize başvurdu. Otoskopik mua-

(*) Gülhane Askeri Tıp Akademisi KBB Anabilim Dalı - ANKARA

yenede her iki kulak zarı intakt, retrakte ve sağ kulak zarı opak görünümdeydi. Saf ses odiornetri ; Sağda HY : 50, KY : 12 dB solda HY : 38, KY : 12dB. Orta kulak basıncı : Sağda -300, solda -200 mmH_2O ve stapes refleksi her iki kulakta alınamıyordu. Bilateral schüller grafıde mastoid hücre havalanması kaybolmuştu. Ameliyat mikroskobu ile yapılan muayenede bilateral seröz otitis media olarak değerlendirilip tüp uygulanmak istenen hastanın sağ kulak zarına yapılan parasentezde timpanumda kolesteatom izlendi. Sol kulağa ventilasyon tüpü uygulandı. Hastaya genel anestezi ile sağ modifiye radikal mastoidektomi yapıldı. Ameliyatta timpanumu ve -attiği tamamen dolduran, inkusu, malleusu ve fasiyal kanalın kemik yapısını timpanik segmentte erode eden kolesteatomla karşılaşıldı ve temizlendi. Antrum tamamen sağlıklı görünümdeydi. Gerekli kemikçik rekonstrüksiyonu ve temporal fasiya grefti uygulandı. 2 ay sonra yapılan kontrolde mastoidektomi kavitesi sağlıklı olarak izlendi. Saf ses odiometri : Sağda HY : 53, KY : 13 dB, solda HY: 81, KY : 12 dB di. 1 yıl sonra yapılan kontrolde de kolesteatom izlenmezken kavite ve zar sağlıklı görünümdeydi.

2. Olgu :

31-1. 1994 tarihinde 35 yaşında bir kadın hasta sol kulağında hafif ağrı şikayeti ile kliniğimize başvurdu. Otoskopisinde her iki kulak zarı intakt, hafif retrakte, sol kulak zan ön alt ve üst kadranda opak görünümdeydi. Saf ses odiometri : sağda HY k: 8, KY : 5dB, solda HY : 7, KY : 7 dB di. Orta kulak basıncı sağda : -50, solda : -50 mmH_2O idi. Stapes refleksi bilateral : 90, 90, 95, 105 dB de alındı. Schüller grafıde sağda mastoid hücre havalanması azalmış, solda kaybolmuştu. Hastaya genel anesteziyel yapılan sol timpanotomi ameliyatında kolesteatom ile karşılaşıldı ve intakt kanal duvar tekniği ile kolesteatom temizlendi. Ameliyatta attığı ve timpanumu tamamen dolduran kolesteatom izlendi ancak kemikçikler sağlıklıydı, ayrıca antrum da sağlıklı olarak izlendi. Ameliyattan sonra yapılan kontrollerde hastanın işitmesinin korunduğu saptandı. Ayrıca kolesteatom nüksü de görülmedi.

3. Olgu :

3-1-1995 tarihinde 22 yaşında bir erkek hasta 10 yıldır her iki kulağının az işitmesi şikayeti ile kliniğimize baş vurdu, 10 yıl önce kulak enfeksiyonu geçirdiğini ifade eden hastanın muayenesinde her iki kulak zan intakt, retrakte ve sol kulak zarı opak renkte izleniyordu. Saf ses odiometri : Sağda HY : 47 KY : 17 dB, solda HY:37, KY dB. Orta kulak basıncı : sağ : -300 sol : -250 mmH_2O, stapes refleksi : Bilateral alınamıyordu. Hastanın preoperatif temporal kemik tomografisi, resim 1 ve 2 de görülmektedir.

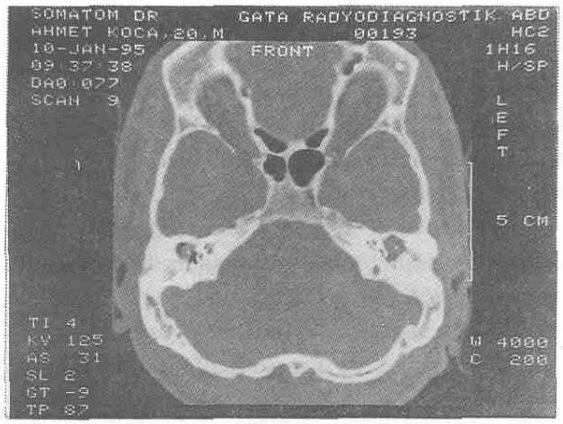

Resim 1 : 3. olgunun preoperatif temporal kemik tomografisi. Sol kulakta kolesteatoma ait radyolojik görünüm.

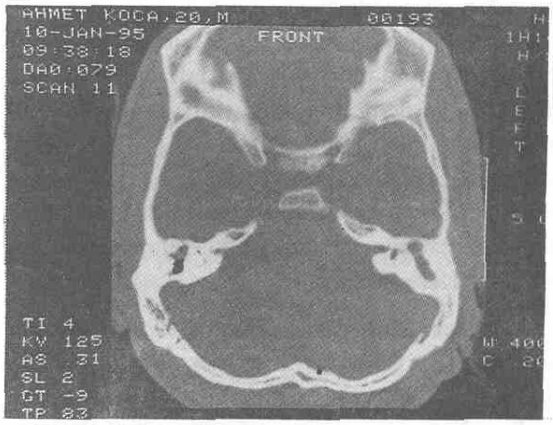

Resim 2 : 3. olgunun peoperatif temporal kemik tomografisi. Sol kulakta kolesteatoma ait radyolojik görünüm.

Ameliyat mikroskobu ile yapılan muayenede bilaterel seröz otitis media olarak değerlendirilen hastanın sağ kulağına ventilasyon tüpü uygulandı ancak sol kulak parasentezi sırasında timpanumu dolduran kolesteatom ile karşılaşıldı. Genel anestezi altında radikal mastoidektomi yapıldı. hastanın ameliyatında timpanum ve

antrumun tamamen kolesteatomla dolu olduğu stapesin, inkusun uzun. kolunun ve lateral semisirküler kanalın kemik duvarının erode olduğu gözlendi. 4 ay sonra yapılan kontrolde mastoidektomi kavitesi sağlıklı olarak izlenirken, sağ kulakta ventilasyon tüpünün atıldığı saptandı. Saf ses odiometrisinde Sağda hY : 45 KY : 15 dB, Solda HY : 58, KY : 15 dB olarak saptandı.

TARTIŞMA

İntakt kulak zarı arkasındaki kolesteatomlar konjenital veya akkiz olabilir.

Konjenital kolesteatom kranyum, petröz apeks, orta kulak, mastoid ve dış kulak yolunda oluşabilir (6). Timpanik kavitede kalan yassı eptiel hücrelerinin nadir görülen çocukluk kolesteatomuna sebep olabileceği fikri 19. yüzyıl başına kadar uzanır. 1936 da Teed 5,5 aylık insan fetüsünde malleus boynu medialinde epidermoid yapılar gördüğünü, fetüs maturasyonu ile bu epidermoid yapıların kolumnar epitele dönüştüğünü, ancak bazen bu dönüşümün olmadığını ve kolesteatom oluşumuna sebep olduğunu açıkladı (13). Michaels 68 fetüs temporal kemiği üzerinde yaptığı çalışmada 1. brankial poştan kaynaklanan epidermoid fomasyonun fetal hayatta östaki tüpü ile orta kulak bileşkesinde bulunduğunu ve hamileliğin 33. haftasında gerilediğini, bu gerileme tam olmayınca da konjenital kolesteatom geliştiğini gösterdi (13. 11, 21). Konjenital kolesteatom genellikle çocuk yaşta görülür (19) ve erkek/kadın oranı 3/1 dir (11). Bir kolesteatoma konjenital diyebilmek için gerekli kriterler : (8)

Normal timpanik membranın medialinde beyaz kitel görünümünün olması.

Pars flassida ve tensanın normal olması.

Daha önce akut otit geçirse bile otore ve perforasyon hikayesi bulunmaması.

Daha önce kulakla ilgili herhangi bir cerrahi prosedür bulunmaması.

Konjential kolesteatomun etyolojisinde bir diğer görüşte dış kulak yolundan tipanuma doğru olan epdiremal göçe stop işareti verebilecek bir anulusun hatalı gelişimidir (1). House ve Sheey konjenital kolesteatomların akkiz primer kolesteatomlardan ayırımının sıklıkla imkansız olduğunu ayrıca bu ayırımın çok da önemli olmadığını çünkü, sonuçta amacın cerrahi ile kolesteatomun eradike edilmesi olduğunu belirtmektedirler (2).

İntakt kulak zarı medialindeki kolesteatom konjenital olduğu gibi akkiz de olabilir, Primer akkiz kolesteatomların etyolojisini açıklayan beli başlı 3 teori vardır :

1873 de Wendt tarafından ortaya atılan ve 1971 de Sade nin yaptığı çalışmalarla desteklenen skuamoz metaplazi teorisine göre (3), kronik veya rekürren otitis medialı hastalarda timpanumdaki alçak kuboidal epitel dış kulak yolunun skuamoz epiteli ile karşılaşmadan da skuamoz epitele dönüşebilir. Sade ye göre seroz otitis media ve orta kulak enfeksiyonlarında gaz kompozisyonu (CO_2 / O_2 oranı) değişir ve bu da hücre differansiasyonunu değişik bir yöne kaydırır (13).

1925 te Lange tarafından ileri sürülen bazal hücre hiperplazisi teorisine göre, pars flassidadaki epitelial hücreler, bu hücrelerin prolifere olan demetleri subepiteliyal dokuya invaze olurlar. (3) Epitelin lamına propriaya invaze olması için bazal laminanın kolesteatomlu kulaklarda kesintiye uğramış olması gerekir. Bu teori 1974 te Lim ve 1984 te Chole tarafından doğrulanmıştır (3).

En çok üzerinde durulan östaki tüpü disfonksiyonu ve retraksiyon poşu teorisinde ise östaki tüpü disfonksiyonun orta kulak negatif basıncına bununda arka üst kadranda ve pars flassida da retraksiyon poşuna sebep olduğu, bu poştaki epiteliyal yüzeyden oluşan deskuame döküntülerin kolesteatoma sebep olabileceği 100 yıl önce Bezolt tarafından ortaya atıldı. Bu teori 1930 de Witmoack tarafından desteklendi (19). 1976 da 13 retraksiyon poşlu ve akkiz kolesteatomlu çocukta östaki tüpünün fonksiyonel obstrüksiyonu Bluestone tarafından gösterildi (19). Sade 1979 da retraksiyon poşundaki epitel göçünün bozulduğunu ve poş içinde zamanla keratin biriktiğini ve kolesteatom oluşumuna sebep olduğunu göstermiştir (3).

Orijini ne olursa olsun intakt kulak zarı ar-

kasımdaki kolesteatomların ortak özelliği otorenin olmayışı, işitme kaybanın yavaş gelişmesi ve bu semptomların silik olması nedeniyle hastalığın geç veya yanlış teşhis edilmesidir. Hastalardaki işitme kaybı genellikle hafif veya orta derecededir (2). Bizim hastalarımızda işitme kaybı en fazla 5 en az 7 dB olarak izlendi. Ayrıca hastalarımızdaki birisi kulağında hafif ağrı, diğer ikisi ise kulak dolgunluğu ve işitme kaybı gibi kuşkulu şikayetlerle polikliniğimize başvurmuştu. Bu çeşit hastaların semptomsuz olarak görülmesi de mümkündür.

Bu konu ile ilgili çıkan yayınlarda çoğunlukla çocuk yaşta görülen intakt kulak zarı arkasındaki konjenital kolesteatomlara değinilmiştir (12, 2, 18, 14}. Fakat intakt kulak zarı arkasındaki kolesteatomlar ileri yaşlarda akkiz olarak da görülebilir. Bizim karşılaştığımız olgulardan en genci 22 yaşındaydı.

Otoskopide intakt bir kulak zan arkasında konjenital kolesteatomun beyaz reflesini lokal olarak izlemek mümkündür. Ancak yaygın akkiz primer kolesteatomlarda genellikle kulak zarı total olarak opak renkte izlenir. İntakt kulak zarı arkasında lokalize opasite şeklinde görülen kolesteatomlar kulak zarındaki sklerotik alanlar, malleusun belirgin lateral porçesi, belirgin inkudostapedial eklem reflesi ve posterosüperior retraksiyon cepleri ile karıştınlabilir (18).

Odyometrik bulgular genellikle hafif veya orta derecedeki iletim tipi işitme kaybını gösterir (2). Östaki tüpü disfonksiyonuna bağlı olarak bu bulgulara eklenen negatif orta kulak basıncı belirgin derecede negatif olarak bulundu ve iki olguda kolesteatom teşhisi ventilasyon tüpü koymak için yapılan miringotomi sırasında, bir diğer olguda ise teşhis ancak yapılan diyagnostik timpanotomide konuldu.

Yapılan araştırmalara göre konjential kolesteatomar sıklıkla intratimpanik yerleşimli olmasına rağmen retraksiyon poşu sonrası oluşan kolesteatomlar genellikle attikomastoid yerleşimli olmaktadır (10, 17). Bizim hastalarımızın iki tanesinde kolesteotam attiko-timpanik yerleşimliydi, birisinde ise timpanum ve attiğe ilaveten mastoid tutulumu da mevcuttu.

Kolesteatomun yaygınlığı ve yaptığı destrüksiyonun derecesine göre seçilecek cerrahi tekniğin tipi basit matoidektomi, timpanoplasti, modifiye radikal ve radikal mastoidektomiye kadar değişebilir. Primer kolesteatom sebebiyle bizim tedavi ettiğimiz 3 hatadan bir tanesinde basit mastoidektimo, bir tanesinde yaygın kolesteatom nedeniyle modifiye radikal, bir diğerinde ise timpanum ve attiği tutan kolesteatom ve kemikçik zinciri erozyonu da olduğundan radikal mastoidektomi ameliyatı uygulandı.

Sonuç olarak intakt kulak zarı arkasındaki kolesteatom verdiği silik semptomlarla uzun süre gözden kaçabilir veya yanlış teşhis edilebilir. Kolesteatomun teşhisinin gecikmesi ise çevre dokularda ve kemikçik zincirde daha fazla destrüksiyon anlamına gelmektedir. Dolayısıyla intakt ve opak bir kulak zarı ile birlikte seyreden silik, kronik kulak şikayetlerinde primer kolesteatomdan şüphe edilmelidir.

Yazışma Adresi : Dr. Davut AKTAŞ
GATA KBB Anabilim Dalı
06018 - Etlik ANKARA

KAYNAKLAR

1. AIMI K. : Role of The Timpanic Ring in The Pathogenesis of Congenital Cholesteatoma. Laryngoscope. 93 : 1140 - 1146, 1983.
2. CHEN J.M., SCHLOSS M.D.. MONAKIAN J.J., SHAIRO R.S. : Congenital Cholesteatoma of The Middle Ear in Children. The J. of Otolaryngol. 18 : 44 - 48, 1989.
3. CHOLE R.A. : Chronic Otitis Media. in Cummings C.W., Fredrickson J.M., Harker L.A.. Krause C.J., Schüller D.E. : Otolaryngol Head And Neck Surg. The C.V, Mosby Company Vol : 4.2823 - 2830. 19
4. CODY D.T.. RYAS R.E. : Congenital Cholesteatoma of The Ear. Ann. Otorhinolaryngol. 93 O 637 - 640. 1984.
5. HERDMAN R., \VRIGHTJ.L.W. : Grommets And Cholesteatoma in Children. The Laryngol And Otolog. 102 : 1000 - 1002.
6. GLASSCOCK M.E. WOODS C.I., POE D.S.. PATTERSON A.K. WELLING D.B. : Petous Apeks Cholesteatoma. in Parisier S.C., Eldestein D.R. The Otolaryngologic Clinics of North America W.B. Saunders Company. 22 ; 981 - 1001. 1989,
7. JOHN A.F. ; Cholesteatoma, What is it. How Did it get the-' re and how do we get rid ol" it. in Parisfer S.C., Elestein D.R. The Otolaryngologic Clinics of North America W.B. Saunders Cornpany. 22 : 847 - 857. 1989.
8. LEVENSON M.J.. MICHAELS S.C. PARISIER S.C. ; Congenital Cholesteatomas of the Middle ear in children, origin and management. in Parisier S.C., Eldestein Dr.R, The Otolaryngologic Clinics of North America. W.B. Saunders Company. 22 : 941 - 953. 1989.
9. LIU D.P.C., BERGERSON R.T. : Contemporary Radiologic Imaging in the evaluation of middle ear attic . anral antral Cholesteatoma. in Parisier S.C., Eldestein Dr.R. The Otolaryngologic Clinics of North America. W.B. Saunders Company. 22 : 897 - 909, 1989.
10. Mc GILL T J.. MERCHANT S. HEALY GB, FRIEDMAN M.E, : Congenital Cholesteatoma of The Middle Ear in

Children. A Clinical And Histoptological Report. Laryngoscope. 98 ;949 - 955, 1988.
11. MICHAELS L., LEVENSON M.J,, PARISIER S.C. JUARBE C, : Congenital Cholesteatomas in Children. An Emriyologic Correlation, Laryngocscope. 98 : 949 - 955, 1988.
12. PALVAA., KARMA P., KARJA J. : Cholesteatoma in Children. Arch Otolaıyngol. 103 : 74 - 77, 1977.
13. PALVA T. : The Pathogcnesis And Treatment Of Cholesteatoma Acta Otolaryngol.. 109 : 323 - 330, 1990.
14. PARISIER S.C., CHUTE P., ELDESTEIN D.R., AHUJA G..; WENIG S., JUARBE C.. KAYE S.M. : Cholesteatoma in Pediatric Age Group Ann Otorhinolaryngol. 97 : 23 - 29. 1988.
15. PARISIER S.C., LEVENSON M.J., ELDESTEIN D.R., BINDRA G.S.. HAN J.C. DOLITSKY J.N. : Management of Congenital Pediatric Cholesteatoma. The Am. J. of Otology. 10 : 121 - 123, (989.
16. RIZER F.M., LUXFORD W. W. : The Management of Congenital Cholesteatoma. Surgical Results of 42 Cases. Laryngoscope. 98 : 254 , 256, 1988.
17. SADE J., FUCHS C. : A Comparison of Mastoid Pnomatization in Adults And Child With Cholesteatoma. 251 : 191 - 195, 1994.
18. SCHWARD R.H.. GRUNDFAST K.M., FELMAN B., LINDE R.E., HERMANSEN K.L., : Cholesteatoma Medial to an intact Timpanic Membrane in 34 Young Children. 74 : 236 - 239. 1984
19. SCULERATI N., BLUESTONE C.D., : Pathogenesis of Cholesteatoma. In Parisier S.C. Eldestein D.R. The Otolaryngologic Clinics of North America. W.B. Saunders Company. 22 : 859 - 868, 1989.
20. VENNIX P.C.A.. KUIJPERS W., TONNAER L.C.M., RAMAEKERS F.C.S. : Cytokeratis in Induced Epidermoid Formations and Cholesteatoma Lesions. Arch Otolaryngol. Head And Neck Surg. 166 : 560 - 565. 1990.
21. WANG R.G,. HAWKE M.. KWOK P. : The Epidermoid Formation (Michaels Structure) in The Developing Middle Ear. The J. of Otolaryngol. 16 : 328 - 330, 1987.
22. WELLS M.D.. MICHELS L, PATH F.R.C. : Mode of Growth of Acquired Cholesteatoma. The J. of Laryngol and Otolog. 105 : 261-267, 1991.